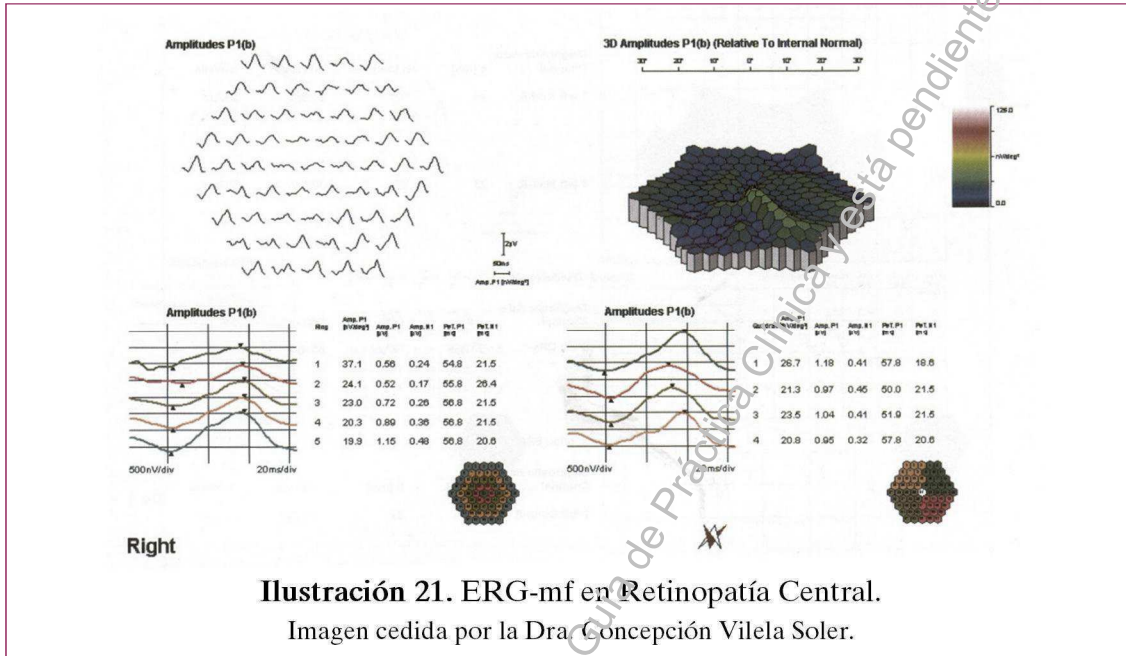


- En afecciones de los 30-50° centrales de la retina podemos encontrar alteración de la morfología del mapa de ondas, disminución de la densidad de amplitudes por anillos y/o por cuadrantes y alteración de la morfología en 3D.
- En cataratas y en presencia de errores refractivos estará alterado.

RETINOPATÍA CENTRAL (Ilustración 21)



RETINOPATÍA PERIFÉRICA (Ilustración 22)

