

Enfermedades en que se encuentra este patrón: RP y coroideremia en estadios avanzados, desprendimientos de retina totales, retinopatía asociada al carcinoma, enfermedad de Goldman-Fabre.

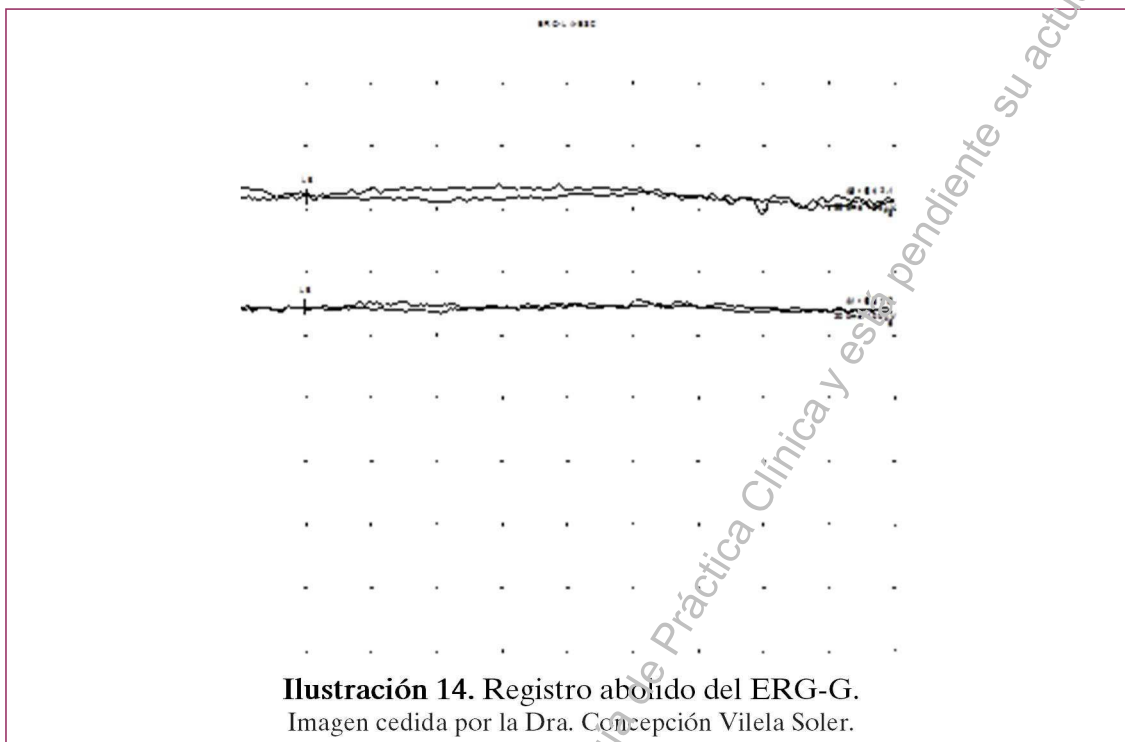


Ilustración 14. Registro abolido del ERG-G.
Imagen cedida por la Dra. Concepción Vilela Soler.

- *Registro disminuido:* la amplitud de la ondas a y b está disminuida. Ilustración 15.

Enfermedades en que se encuentra este patrón: enfermedades extensas de la retina externa y la coroides, formas incipientes de RP, desprendimiento de retina parcial.

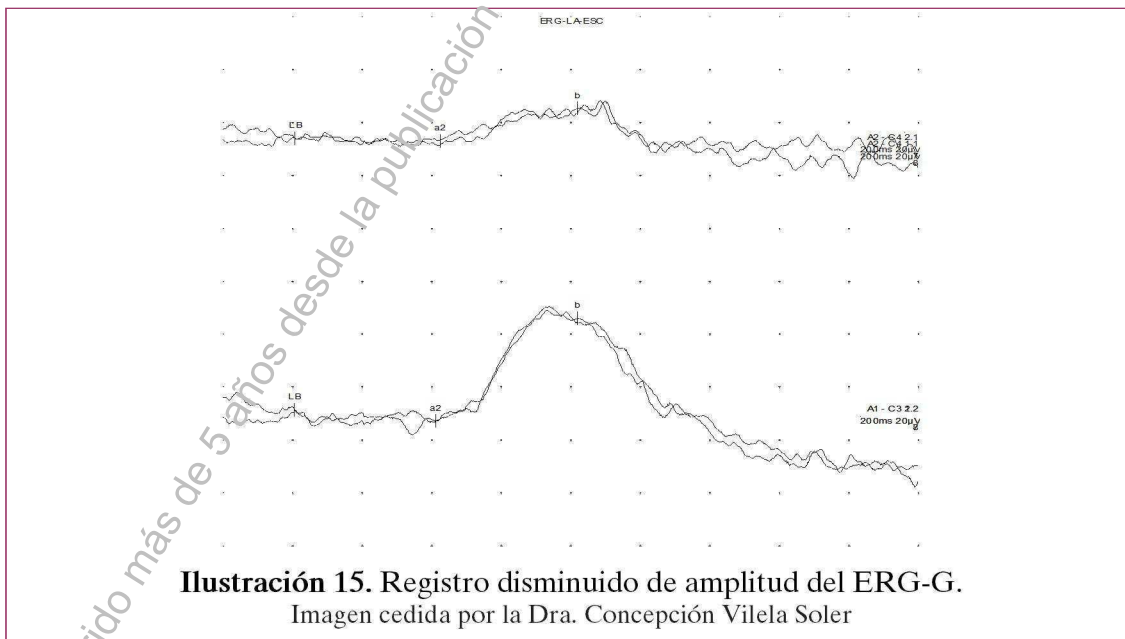


Ilustración 15. Registro disminuido de amplitud del ERG-G.
Imagen cedida por la Dra. Concepción Vilela Soler