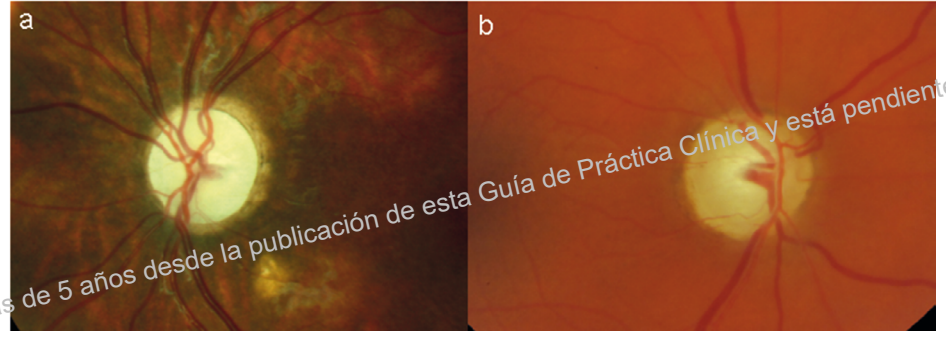

Han transcurrido más de 5 años desde la publicación de esta Guía de Práctica Clínica y está pendiente su actualización

Figura 3. Diferencia entre la palidez papilar y la excavación. A. Papila pálida, no se puede determinar la excavación debido a una neuropatía no glaucomatosa. B. Papila con excavación muy severa. Se puede evidenciar el cambio en el trayecto vascular en el límite interno de la papila.