Guía de Práctica Clínica para las Distrofias Hereditarias de Retina

NOTA:

Han transcurrido más de 5 años desde la publicación de esta Guía de Práctica Clínica y está pendiente su actualización.

Las recomendaciones que contiene han de ser consideradas con precaución teniendo en cuenta que está pendiente evaluar su vigencia.

GUÍAS DE PRÁCTICA CLÍNICA EN EL SNS
MINISTERIO DE SANIDAD, SERVICIOS SOCIALES E IGUALDAD

MINISTERIO DE SANIDAD, SERVICIOS SOCIALES E IGUALDAD
RED ESPAÑOLA DE AGENCIAS DE EVALUACIÓN DE TECNOLOGÍAS Y PRESTACIONES DEL SISTEMA NACIONAL DE SALUD
guiasalud.es Biblioteca de Guías de Práctica Clínica del Sistema Nacional de Salud
Gobierno de Canarias

Han transcurrido más de 5 años desde la publicación de esta Guía de Práctica Clínica y está pendiente su actualización

Guía de Práctica Clínica para las Distrofias Hereditarias de Retina

Han transcurrido más de 5 años desde la publicación de esta Guía de Práctica Clínica y está pendiente su actualización

GUÍAS DE PRÁCTICA CLÍNICA EN EL SNS
MINISTERIO DE SANIDAD, SERVICIOS SOCIALES E IGUALDAD

MINISTERIO DE SANIDAD, SERVICIOS SOCIALES E IGUALDAD
RED ESPAÑOLA DE AGENCIAS DE EVALUACIÓN DE TECNOLOGÍAS Y PRESTACIONES DEL SISTEMA NACIONAL DE SALUD
guiasalud.es Biblioteca de Guías de Práctica Clínica del Sistema Nacional de Salud
Gobierno de Canarias

Esta GPC es una ayuda a la toma de decisiones en la atención sanitaria. No es de obligado cumplimiento ni sustituye el juicio clínico del personal sanitario.

Han transcurrido más de 5 años desde la publicación de esta Guía de Práctica Clínica y está pendiente su actualización

Edición: 2017
Editan: Ministerio de Sanidad, Servicios Sociales e Igualdad.
Servicio de Evaluación del Servicio Canario de la Salud.
NIPO: 731-18-014-X
DOI: https://doi.org/10.46995/gpc_565

Han transcurrido más de 5 años desde la publicación de esta Guía de Práctica Clínica y está pendiente su actualización

Este documento se ha realizado al amparo del convenio de colaboración suscrito por el Instituto de Salud Carlos III, organismo autónomo del Ministerio de Economía y Competitividad, y el Servicio Canario de la Salud, en el marco del desarrollo de actividades de la Red Española de Agencias de Evaluación de Tecnologías sanitarias y Prestaciones del SNS, financiadas por el Ministerio de Sanidad, Servicios Sociales e Igualdad.

Esta guía debe citarse:

Grupo de trabajo de la Guía de Práctica Clínica para las Distrofias Hereditarias de Retina. Guía de Práctica Clínica para las Distrofias Hereditarias de Retina. Ministerio de Sanidad, Servicios Sociales e Igualdad. Servicio de Evaluación del Servicio Canario de la Salud; 2017. Guías de Práctica Clínica en el SNS.

MINISTERIO DE SANIDAD, SERVICIOS SOCIALES E IGUALDAD
RED ESPAÑOLA DE AGENCIAS DE EVALUACIÓN DE TECNOLOGÍAS Y PRESTACIONES DEL SISTEMA NACIONAL DE SALUD
guiasalud.es Biblioteca de Guías de Práctica Clínica del Sistema Nacional de Salud
Gobierno de Canarias

Han transcurrido más de 5 años desde la publicación de esta Guía de Práctica Clínica y está pendiente su actualización

Índice

Presentación 7

Autoría y Colaboraciones 9

Preguntas para responder 15

Niveles de evidencia y grados de recomendación 19

Recomendaciones de la GPC 21

1. Introducción 39

2. Alcance y Objetivos 41
- 2.1. Alcance 41
  - 2.1.1. Población diana 41
  - 2.1.2. Niveles asistenciales 41
  - 2.1.3. Proceso asistencial 41
  - 2.1.4. Usuarios a los que va dirigida esta GPC 41
- 2.2. Objetivos 42
  - 2.2.1. Objetivo general 42
  - 2.2.1. Objetivos secundarios 42

3. Metodología 43

4. Definición de Distrofias Hereditarias de la Retina 49

5. Diagnóstico 57
- 5.1. Detección precoz 57
- 5.2. Confirmación diagnostica 61
  - 5.2.1. Pruebas diagnósticas 61
  - 5.2.2. Estudio electrofisiológico 69
  - 5.2.3. Criterios diagnósticos 95
  - 5.2.4. Diagnóstico de las distrofias sindrómicas 110
  - 5.2.5. Estudio genético 120
- 5.3. Asesoramiento genético 126

6. Seguimiento 131
- 6.1. Seguimiento en Atención Primaria 131
- 6.2. Seguimiento oftalmológico 134
- 6.3. Criterios de derivación 140

Han transcurrido más de 5 años desde la publicación de esta Guía de Práctica Clínica y está pendiente su actualización

7. Abordaje terapéutico general 151
7.1. Terapias farmacológicas 151
7.2. Neuroprotección 157
7.3. Implantes retinianos electrónicos 159
7.4. Trasplantes retinianos 163
7.5. Terapia génica 169
7.6. Suplementos nutricionales 173
7.6.1. Vitaminas 173
7.6.2. Otros suplementos 183

8. Rehabilitación de la baja visión 199

9. Intervenciones psicoeducativas 207
9.1. Tratamiento psicológico 207
9.2. Programas educativos 209

10. Medidas de estilo de vida 213

11. Manejo de las complicaciones asociadas 219
11.1. Catarata 219
11.2. Desprendimiento de retina 223
11.2.1. Prevención del desprendimiento de retina 223
11.2.2. Tratamiento del desprendimiento de retina 226
11.3. Edema macular 229
11.3.1. Tratamiento farmacológico 229
11.3.2. Tratamiento quirúrgico 238
11.4. Membranas neovasculares 246

11. Embarazo 251

12. Necesidades de información y comunicación por parte de los pacientes 253

14. Difusión e implementación 261

15. Líneas de investigación futura 263

Anexos 265
Anexo 1. Declaración de intereses 265
Anexo 2. Información para pacientes 268
Anexo 3. Abreviaturas, siglas y acrónimos 331
Anexo 4. Estudio cualitativo sobre valores y preferencias de familiares y pacientes con DHR 333

Bibliografía 337

Han transcurrido más de 5 años desde la publicación de esta Guía de Práctica Clínica y está pendiente su actualización

Presentación

Documentar la variabilidad de la práctica clínica, analizar sus causas y adoptar estrategias orientadas a eliminarla, han demostrado ser iniciativas que fomentan la toma de decisiones efectivas y seguras, centradas en los pacientes, por parte de los profesionales sanitarios. Entre dichas estrategias destaca la elaboración de Guías de Práctica Clínica (GPC), «conjunto de recomendaciones basadas en una revisión sistemática de la evidencia y en la evaluación de los riesgos y beneficios de las diferentes alternativas, con el objetivo de optimizar la atención sanitaria a los pacientes».

Entre las prioridades del Ministerio de Sanidad, Servicios Sociales e Igualdad, se encuentra consolidar la elaboración de GPC, coordinada desde GuíaSalud, en el marco de la Red Española de Agencias de Evaluación de Tecnologías Sanitarias y Prestaciones del Sistema Nacional de Salud (SNS).

Es en este contexto en el que se enmarca la presente Guía de Práctica Clínica para las Distrofias Hereditarias de Retina.

Las Distrofias Hereditarias de Retina (DHR) están consideradas enfermedades raras con una prevalencia estimada en el rango de uno por cada 3.000-5.000. Las DHR son un grupo heterogéneo de trastornos en los que un defecto hereditario conduce a la alteración de la retina, de manera más o menos simétrica y progresiva. La baja prevalencia, así como, la gran heterogeneidad clínica, genética y evolutiva de las DHR dificulta no sólo el estudio de la enfermedad en ausencia de esfuerzos colaborativos y de estandarización sino también el adquirir experiencia clínica suficiente. En esta situación, se hacen necesario poner en marcha esfuerzos de coordinación e integración que reduzcan la variabilidad injustificada en la práctica clínica. En este sentido, la presente GPC puede facilitar el acercamiento de los clínicos implicados en el manejo de las DHR, facilitando la toma de decisiones y la adecuada selección de los pacientes candidatos a las mismas, así como la ineludible monitorización rigurosa de su eficacia, eficiencia y seguridad en situación de práctica clínica real.

Esta Guía de Práctica Clínica aborda la asistencia proporcionada desde atención primaria y atención especializada a las personas de cualquier edad afectadas por alguna Distrofia Hereditaria de Retina. Se da respuesta a 29 preguntas clínicas distribuidas en cinco grandes apartados: diagnóstico, seguimiento, abordaje terapéutico general, rehabilitación de la baja visión, intervenciones psicoeducativas, medidas de estilo de vida, manejo de las complicaciones asociadas, embarazo y necesidades de información por parte de los pacientes.

Esta guía es el resultado del gran esfuerzo realizado por un grupo de profesionales sanitarios pertenecientes a distintas especialidades y sociedades científicas, y representantes de asociaciones de pacientes implicadas en esta enfermedad.

Desde la Dirección General de Salud Pública, Calidad e Innovación agradecemos a todas estas personas el trabajo realizado y esperamos que pueda ayudar a profesionales y

Han transcurrido más de 5 años desde la publicación de esta Guía de Práctica Clínica y está pendiente su actualización

pacientes en la toma de decisiones, mejorando la atención sanitaria y la calidad de vida de la población afectada por alguna Distrofia Hereditaria de Retina.

ELENA ANDRADAS ARAGONÉS
Directora General de Salud Pública, Calidad e Innovación

Han transcurrido más de 5 años desde la publicación de esta Guía de Práctica Clínica y está pendiente su actualización

Autoría y Colaboraciones

Grupo de trabajo de la GPC para las DHR

Maximino José Abraldes López-Veiga. Médico especialista en oftalmología, Complexo Hospitalario Universitario de Santiago de Compostela.

Carmen Ayuso García. Médico especialista en medicina interna y genetista, Instituto de Investigación Sanitaria - Fundación Jiménez Díaz (IIS-FJD), CIBER de Enfermedades Raras (CIBERER), ISCIII, Madrid.

Ricardo Pedro Casaroli Marano. Médico especialista en oftalmología, Hospital Clinic de Barcelona, Barcelona.

Rosa Mª Coco Martín. Médico especialista en oftalmología, Unidad de Mácula y Degeneraciones Retinianas ICBA, Universidad de Valladolid

Jesús Díaz Cascajosa. Médico especialista en oftalmología, Hospital Sant Joan de Déu, Hospital Sant Pau, Barcelona.

Albert Español Pujol. Paciente, Associació d'Afectats per Retinosis Pigmentaria de Catalunya (AARPC), Barcelona.

Valle Flores Lucas. Psicóloga, Universidad de Valladolid, Valladolid.

Miguel García Ribes. Médico especialista en medicina familiar y comunitaria, Servicio Cántabro de Salud.

Jesusa Izquierdo Izquierdo. Paciente, Federación de Asociaciones de Retinosis Pigmentaria de España (FARPE).

Germán López Fuentes. Paciente, Federación de Asociaciones de Retinosis Pigmentaria de España (FARPE) y Fundación Lucha Contra la Ceguera (Fundaluce).

José Mª Millán Salvador. Genetista, Instituto de Investigación Sanitaria del Hospital La Fe (IIS-La Fe), CIBER de Enfermedades Raras (CIBERER), ISCIII, Valencia.

Alicia Pareja Ríos. Médico especialista en oftalmología, Hospital Universitario de Canarias, San Cristóbal de La Laguna, Tenerife.

Isabel Pinilla Lozano. Médico especialista en oftalmología, Hospital Universitario Lozano Blesa, Zaragoza.

Tasmania Mª del Pino Sedeño. Psicóloga y metodóloga, Fundación Canaria de Investigación Sanitaria (FUNCANIS), El Rosario, Tenerife. Red de Investigación en Servicios de Salud en Enfermedades Crónicas (REDISSEC)

Teresa Rivera Rodríguez. Médico especialista en otorrinolaringología, Hospital Universitario Príncipe de Asturias, Alcalá de Henares.

Elena Rodríguez Neila. Médico especialista en oftalmología, Hospital Nuestra Señora Virgen de la Montaña, Cáceres.

Enrique Rodríguez de la Rua Franch. Médico especialista en oftalmología, Hospitales Universitarios Virgen Macarena y Virgen del Rocío, Sevilla.

Han transcurrido más de 5 años desde la publicación de esta Guía de Práctica Clínica y está pendiente su actualización

Mª Rosa Sanabria Ruiz-Colmenares. Médico especialista en oftalmología, Complejo Asistencial Universitario de Palencia SACYL, Palencia.

Pedro Serrano Aguilar. Médico especialista en medicina familiar y comunitaria y metodólogo, Servicio de Evaluación y Planificación del Servicio Canario de la Salud. Red de Investigación en Servicios de Salud en Enfermedades Crónicas (REDISSEC).

Mª del Mar Trujillo Martín. Metodóloga, Fundación Canaria de Investigación Sanitaria (FUNCANIS), El Rosario, Tenerife. Red de Investigación en Servicios de Salud en Enfermedades Crónicas (REDISSEC)

Concepción Vilela Soler. Médico especialista en neurofisiología clínica, Hospital NISA 9 de Octubre, Valencia.

Miguel Ángel Zapata Victori. Médico especialista en oftalmología. Hospital Vall Hebrón, Barcelona.

Coordinación

Coordinación Clínica

Rosa Mª Coco Martín. Médico especialista en oftalmología, Unidad de Mácula y Degeneraciones Retinianas IOBA, Universidad de Valladolid

Coordinación Metodológica

Mª del Mar Trujillo Martín. Metodóloga, Fundación Canaria de Investigación Sanitaria (FUNCANIS), El Rosario, Tenerife. Red de Investigación en Servicios de Salud en Enfermedades Crónicas (REDISSEC)

Colaboración

Desarrollo estrategia de búsqueda bibliográfica, consulta en bases de datos y gestión de la bibliografía

Leticia Cuellar Pompa. Documentalista, Fundación Canaria de Investigación Sanitaria (FUNCANIS), El Rosario, Tenerife

Carlos González Rodríguez. Ayudante documentación, Fundación Canaria de Investigación Sanitaria (FUNCANIS), El Rosario, Tenerife

Consulta a pacientes

Abraham Pérez de la Rosa. Estadístico, Fundación Canaria de Investigación Sanitaria (FUNCANIS), El Rosario, Tenerife

Ana Toledo Chavarri. Antropóloga, Fundación Canaria de Investigación Sanitaria (FUNCANIS), El Rosario, Tenerife

Han transcurrido más de 5 años desde la publicación de esta Guía de Práctica Clínica y está pendiente su actualización

Revisión de la bibliografía

Noé Brito García. Metodólogo, Fundación Canaria de Investigación Sanitaria (FUNCANIS), El Rosario, Tenerife

Ana Mª de Pascual y Medina. Enfermera, Servicio de Evaluación y Planificación del Servicio Canario de la Salud, El Rosario, Tenerife

Mª Dolores Rodríguez Huerta. Enfermera, Hospital Universitario de La Princesa, Madrid.

Colaboración experta

Agustina Cano Espin. Médico especialista en medicina familiar y comunitaria, Centro de Salud García Noblejas, Servicio Madrileño de Salud, Madrid.

Benito Codina Casals. Psicólogo, O.N.C.E. y Universidad de La Laguna, Tenerife.

Loreto Mendiluce Martín. Optometrista, Departamento de Oftalmología del Servicio Navarro de Salud, Osasunbidea.

Emilio González García. Médico especialista en neurofisiología clínica, Hospital NISA 9 de Octubre, Valencia.

Mª Victoria Martín Alda. Médico especialista en neurofisiología clínica, Hospital NISA 9 de Octubre, Valencia.

Vicente Martín Montañez. Optometrista, Colegio Nacional de Ópticos Optometristas.

Mª Asunción Pino Vázquez. Médico especialista en pediatría, Hospital Clínico Universitario de Valladolid.

Manuel Posada de la Paz. Médico especialista en medicina interna y epidemiólogo. Instituto de Investigación en Enfermedades Raras (IIER), Instituto de Salud Carlos III, Madrid.

David Sánchez González. Paciente, Asociación de Afectados de Retina de la Región de Murcia (RETIMUR).

Inmaculada Torre Lloveras. Farmacéutica especialista en farmacia hospitalaria, Hospital del Espíritu Santo, Barcelona.

Revisión externa

Las siguientes personas han realizado la revisión externa de esta GPC, no obstante, esto no implica el acuerdo con la totalidad del presente documento:

Jaume Catalá Mora. Médico especialista en oftalmología, Hospital Sant Joan de Déu. Esplugues de Llobregat, Barcelona.

Rafael Navarro Alemany. Médico especialista en oftalmología, Instituto de Microcirugía Ocular de Barcelona, Barcelona.

Francisco Rodriguez Antelo. Paciente, Retina Comunidad Valenciana, Valencia.

Han transcurrido más de 5 años desde la publicación de esta Guía de Práctica Clínica y está pendiente su actualización

David Salom Alonso. Médico especialista en oftalmología, Hospital de Manises, Manises, Valencia.

Agradecimientos

El grupo de trabajo agradece a las siguientes personas su ayuda en la guía:

Carlos González Rodríguez, Fundación Canaria de Investigación Sanitaria (FUNCANIS), El Rosario, Tenerife

Sociedades Colaboradoras

Esta GPC cuenta con el respaldo de las siguientes sociedades:

Sociedad Española de Retina y Vitreo (SERV)

Asociación Española de Genética Humana (AEGH)

Sociedad Española de Neurofisiología Clínica (SENFC)

Asociación Española de Pediatría (AEP)

Sociedad Española de Médicos de Atención Primaria (SEMERGEN)

Sociedad Española de Medicina de Familia y Comunitaria (semFYC)

Sociedad Española de Farmacia Hospitalaria (SEFH)

Sociedad Científica Española de Enfermería (SCELE)

Miembros de estas sociedades han participado en la autoría, colaboración experta y revisión externa de la GPC.

Otras instituciones colaboradoras

Centro de Investigación Biomédica en Red de Enfermedades Raras (CIBERER)

Colegio Nacional de Ópticos-Optometristas (CNOO)

Asociación Española de Optometristas Unidos (AEOPTOMETRISTAS)

Federación de Asociaciones de Retinosis Pigmentaria de España (FARPE)

Fundación Lucha Contra la Ceguera (Fundaluce)

Han transcurrido más de 5 años desde la publicación de esta Guía de Práctica Clínica. Está pendiente su actualización

Declaración de intereses: Todos los miembros del Grupo de Trabajo, así como las personas que han participado en la colaboración experta y en la revisión externa, han realizado la declaración de interés que se presenta en el Anexo 1.

Han transcurrido más de 5 años desde la publicación de esta Guía de Práctica Clínica y está pendiente su actualización

Han transcurrido más de 5 años desde la publicación de esta Guía de Práctica Clínica y está pendiente su actualización

Preguntas para responder

DEFINICIÓN DE LAS DISTROFIAS HEREDITARIAS DE RETINA

1. ¿Que son las distrofias hereditarias de retina (DHR)?

DIAGNÓSTICO

Detección precoz

2. En pacientes en edad pediátrica que acuden a la atención primaria (o a urgencias), ¿qué conjunto de signos y síntomas debe despertar sospecha de DHR?
3. En pacientes adultos que acuden a la atención primaria (o a urgencias), ¿qué conjunto de signos y síntomas debe despertar sospecha de DHR?

Confirmación diagnóstica

4. En pacientes con sospecha de DHR, ¿qué pruebas se deben realizar para confirmar o descartar el diagnóstico? ¿Por qué orden? ¿A quién?
5. ¿Cómo debe hacerse el estudio electrofisiológico? ¿A quién hay que pedírselo? ¿qué pruebas hay que solicitar?
6. ¿Cuáles son los criterios diagnósticos de las DHR más frecuentes?
7. ¿Qué signos y síntomas deben hacernos sospechar que estamos ante una distrofia hereditaria de la retina sindrómica?
8. ¿Cuándo está indicado realizar un estudio genético en personas con DHR? ¿Cómo se debe realizar?

Asesoramiento genético

9. ¿Cuándo está indicado el asesoramiento genético en personas con DHR? ¿cómo se debe realizar?

SEGUIMIENTO

Seguimiento en Atención Primaria

10. ¿Cuál es el rol del médico de atención primaria en la atención de las personas con DHR?

Seguimiento oftalmológico

11. ¿Con qué periodicidad deben ser valoradas las personas con DHR en oftalmología?

Han transcurrido más de 5 años desde la publicación de esta Guía de Práctica Clínica y está pendiente su actualización

Criterios de derivación

12. ¿Cuáles son los criterios para remitir a los especialistas en otorrinolaringología a las personas con DHR?

ABORDAJE TERAPÉUTICO GENERAL

Terapias farmacológicas

13. ¿Cuál es la eficacia y seguridad de los tratamientos farmacológicos disponibles para las DHR?

Neuroprotección

14. ¿Cuál es la eficacia de la neuroprotección en el tratamiento de las DHR?

Implantes retinianos electrónicos

15. ¿Cuál es la eficacia y seguridad de los implantes retinianos electrónicos en el tratamiento de las DHR?

Trasplantes retinianos

16. ¿Cuál es la eficacia y seguridad de los trasplantes retinianos en el tratamiento de las DHR?

Terapia génica

17. ¿Cuál es la eficacia y seguridad de la terapia génica en el tratamiento de las DHR?

Suplementos nutricionales

18. ¿Cuál es la efectividad y seguridad de los suplementos dietéticos para las personas con DHR?

REHABILITACIÓN DE LA BAJA VISIÓN

19. ¿Cuáles son los beneficios de la rehabilitación de la baja visión para las personas con DHR? ¿En qué casos es útil?

INTERVENCIONES PSICOEDUCATIVAS

Tratamiento psicológico

20. ¿Es efectivo el asesoramiento y/o el tratamiento psicológico en las personas con DHR?

Programas educativos

21. Educación estructurada a familiares y personas con DHR: ¿cuándo, cómo, por quién y con qué contenidos impartirla?

Han transcurrido más de 5 años desde la publicación de esta Guía de Práctica Clínica y está pendiente su actualización

MEDIDAS DE ESTILO DE VIDA

22. ¿Qué medidas referentes al estilo de vida deben aconsejarse a las personas con DHR?

MANEJO DE LAS COMPLICACIONES ASOCIADAS

Catarata

23. ¿Cuándo debe operarse la catarata asociada? ¿Hay alguna maniobra específica que deba recomendarse?

Desprendimiento de retina

24. ¿Cómo puede prevenirse el desprendimiento de retina en las distrofias vitreorretinianas?
25. ¿Cómo debe tratarse un desprendimiento de retina en las personas con DHR?

Edema macular

26. ¿Cómo se debe tratar el edema macular asociado a una DHR?

Membranas neovasculares

27. ¿Cómo se deben tratar las membranas neovasculares asociadas a una DHR?, ¿hay que hacer alguna consideración especial en la edad pediátrica?

EMBARAZO

28. ¿El embarazo y la lactancia suponen un riesgo para las mujeres con DHR?

NECESIDADES DE INFORMACIÓN POR PARTE DE LOS PACIENTES

29. ¿Cuáles son las necesidades de información y comunicación de los pacientes con DHR y sus cuidadores en relación con su problema de salud y proceso asistencial?

Han transcurrido más de 5 años desde la publicación de esta Guía de Práctica Clínica y está pendiente su actualización

Han transcurrido más de 5 años desde la publicación de esta Guía de Práctica Clínica y está pendiente su actualización

Niveles de evidencia y grados de recomendación

Clasificación de la calidad de la evidencia en el sistema GRADE

Calidad de la evidencia científica	Diseño del estudio	Disminuir si*	Aumentar si**
Alta	ECA	Limitación de la calidad del estudio importante (-1) o muy importante (-2) Inconsistencia importante (-1) Alguna (-1) o gran incertidumbre (-2) acerca de que la evidencia científica sea directa Datos escasos o imprecisos (-1) Alta probabilidad de sesgo de notificación (-1)	Asociación: • Evidencia científica de una fuerte asociación (RR>2 o <0,5 basado en estudios observacionales sin factores de confusión) (+1) • Evidencia científica de una muy fuerte asociación (RR>5 o <0,2 basado en estudios sin posibilidad de sesgos) (+2) • Gradiente dosis-respuesta (+1) • Todos los posibles factores de confusión podrían haber reducido el efecto observado (+1)
Moderada			
Baja	Estudios observacionales		
Muy baja	Otros tipos de diseño		

** En el caso de los ensayos clínicos aleatorizados (ECA) se puede disminuir la calificación de la calidad de la evidencia científica.*
*** En el caso de los estudios observacionales se puede aumentar la calificación de la calidad de la evidencia científica.*

Implicaciones de la fuerza de recomendación en el sistema GRADE

Recomendación	Pacientes / Cuidadores	Clínicos	Gestores / Planificadores
Fuerte	La inmensa mayoría de las personas estarían de acuerdo con la acción recomendada y únicamente una pequeña parte no lo estarían	La mayoría de las personas deberían recibir la intervención recomendada	La recomendación puede ser adoptada como política sanitaria en la mayoría de las situaciones
Condicional	La mayoría de las personas estarían de acuerdo con la acción recomendada pero un número importante de ellas no	Reconoce que diferentes opciones serán apropiadas para diferentes personas y que el médico tiene que ayudar a cada paciente a llegar a la decisión más consistente con sus valores y preferencias	Existe necesidad de un debate importante y la participación de los grupos de interés

Han transcurrido más de 5 años desde la publicación de esta Guía de Práctica Clínica y está pendiente su actualización

Han transcurrido más de 5 años desde la publicación de esta Guía de Práctica Clínica y está pendiente su actualización

Recomendaciones de la GPC

Recomendaciones claves

Diagnóstico

Detección precoz

√	Se sugiere que el pediatra de atención primaria envíe al oftalmólogo a aquellos niños que refieran pérdida de visión.
√	Se sugiere que el pediatra de atención primaria envíe al oftalmólogo a todo niño al que se detecte una visión no adecuada para su edad o sospecha de la misma en el caso de los más pequeños, vaya o no asociada a sintomatología sistémica.
√	Se sugiere que los pediatras de atención primaria deriven al servicio de oftalmología (en caso de disponibilidad, preferentemente, al servicio de oftalmología pediátrica) a aquellos niños que presenten sordera bilateral, con o sin sospecha de pérdida de visión.
√	Se sugiere que los pediatras de atención primaria deriven al servicio de oftalmología pediátrica a aquellos niños que asocien obesidad, polidactilia e hipogonadismo, y se sospeche de pérdida de visión.
√	Se sugiere que los médicos de atención primaria deriven al servicio de oftalmología a aquellos pacientes con ceguera nocturna y reducción concéntrica del campo visual.
√	Se sugiere que los médicos de atención primaria deriven al servicio de oftalmología a aquellos pacientes con disminución de la visión central.

Confirmación diagnóstica

Fuerte	Ante la sospecha de DHR, se recomienda que se realice una exploración oftalmológica completa y dirigida (medidas de AV, CV, FO, pruebas electro fisiológicas, test de colores, autofluorescencia y OCT).
Condicional	En niños pequeños y pacientes no colaboradores se sugiere el uso de la electrofisiología, la autofluorescencia y de la OCT.
Condicional	Ante la sospecha de cualquier DHR sindrómica en ausencia de signos oftalmoscópicos evidentes en la exploración, se sugiere el test de electrofisiología para su diagnóstico.

Han transcurrido más de 5 años desde la publicación de esta Guía de Práctica Clínica y está pendiente su actualización

Estudio electrofisiológico

√	Se recomienda seguir los estándares de la Sociedad Internacional de Electrofisiología Clínica y Visión (ISCEV) para la realización de todas y cada una de las pruebas electrofisiológicas.
√	Se sugiere la supervisión por parte de un médico formado en electrofisiología de la visión, bien un oftalmólogo o bien un neurofisiólogo, del estudio electrofisiológico que será quien emita el informe correspondiente.
√	Si la enfermedad afecta al nervio óptico y/o la vía visual, se sugiere solicitar un potencial evocado visual.
√	Si la patología afecta al EPR, se sugiere solicitar un electrooculograma.
√	Si se desea estudiar la retina, se sugiere solicitar un electrorretinograma (ERG), teniendo en cuenta que existe la posibilidad de estudiar retina central con el ERG-*pattern*, diferenciar conos y bastones con el ERG-Ganzfeld o de campo lleno, y realizar un mapa de los 30 grados centrales de la retina con el ERG multifocal.

Criterios diagnósticos

√	Se sugiere considerar los criterios clínicos básicos con relación al inicio de la aparición de la sintomatología, la caracterización del cuadro clínico actual y de presentación, la historia familiar (la presencia de antecedentes familiares apoya el diagnóstico pero su ausencia no lo descarta) y general del paciente. La orientación diagnóstica se hará según los criterios oftalmológicos (examen oftalmológico general y del FO) y con base a la electrofisiología ocular. La OCT y la autofluorescencia pueden contribuir para la orientación diagnóstica, y a veces también la AFG. La presencia de patología bilateral más o menos simétrica, también debe hacer sospechar patología hereditaria.
<u>Retinosis pigmentaria, síndrome de Usher, síndrome de Bardet-Biedl</u>	
√	Para el diagnóstico de la RP, se sugiere considerar los siguientes signos o síntomas de sospecha: - la nictalopía y reducción concéntrica del CV o visión en túnel - un ERG-G escotópico disminuido o abolido (disminución de amplitudes de ondas a y b) - el pigmento periférico ("espículas óseas"), la atenuación de calibre vascular y la palidez papilar ("palidez cérea")
√	Se sugiere considerar la asociación de la RP con hipoacusia neurosensorial asociada o no a trastornos del equilibrio como signos de sospecha para el diagnóstico de USH.
√	Se sugiere considerar la asociación de la RP con polidactilia, alteraciones genitourinarias, del desarrollo neuro-psicomotor y obesidad como signos de sospecha para el diagnóstico de síndrome de Bardet-Biedl.

Han transcurrido más de 5 años desde la publicación de esta Guía de Práctica Clínica y está pendiente su actualización

Distrofia progresiva de conos (PCD) y distrofia de conos y bastones (CORD)	
√	Para el diagnóstico de PCD y CORD, se sugiere considerar los siguientes signos o síntomas de sospecha: - el compromiso de la AV con escotoma absoluto o relativo central y/o paracentral - una respuesta alterada en el test de colores - los ERG seriados con deterioro progresivo (disminución inicial en la amplitud de conos) como signo de sospecha de PCD y si hay posterior afectación de bastones como signo de sospecha de CORD - la mejor visión en condiciones escotópicas - la atrofia macular en ojo de buey - pigmento periférico y atenuación de calibre vascular de aparición posterior a la afectación central, sólo en casos de CORD - la progresión de la enfermedad (si no fuese progresiva hay que pensar en Acromatopsia Congénita en pacientes con ERG de conos alterado y ERG escotópico normal, sobre todo si el FO es normal o presenta alteraciones mínimas)
Enfermedad de Stargardt y *fundus flavimaculatus*	
√	Para el diagnóstico de fundus flavimaculatus y enfermedad de Stargardt, se sugiere considerar los siguientes signos o síntomas de sospecha: - el compromiso de la AV con escotoma absoluto o relativo central - en la autofluorescencia la hiperfluorescencia del "background" en edad pediátrica, y la hiperfluorescencia tanto del background como de los *flecks* en pacientes mayores - el aspecto en ojo de buey en el FO o la AFG - el aspecto macular en "metalizado" en etapas iniciales de la enfermedad - los *flecks* amarillentas trirradiadas y/o pisciformes alrededor del área foveal, en todo el polo posterior en la retina periférica, que se ven como depósitos localizados en la retina externa en el OCT - el silencio coroideo en la AFG, que es casi patognomónico (cuando hay muchos *flecks* hay que buscarlo en la retina peripapilar) - el ERG y el EOG con registros normales o subnormales - el tiempo prolongado de respuesta en la prueba de adaptación a la oscuridad
Ceguera nocturna congénita estacionaria	
√	Para el diagnóstico de la ceguera nocturna congénita no progresiva o estacionaria, se sugiere considerar los siguientes signos o síntomas de sospecha: - la nictalopía con AV comprometida de forma leve o moderada sin señales de progresión clínica en el tiempo - los trastornos en la visión por la noche o en ambientes con iluminación tenue - el tiempo prolongado en el test de adaptación a la oscuridad - el fondo del ojo habitualmente normal para su miopía, aunque las hay que cursan con FO anormal - la nictalopía asociada con miopía y nistagmus - el ERG negativo

Han transcurrido más de 5 años desde la publicación de esta Guía de Práctica Clínica y está pendiente su actualización

	- la asociación con miopía
<u>Distrofia viteliforme macular de Best o enfermedad de Best</u>	
√	Para el diagnóstico de la distrofia viteliforme macular de Best, se sugiere considerar los siguientes signos o síntomas de sospecha: - inicio variado de la sintomatología oftalmológica (metamorfopsia, visión borrosa y escotoma central relativo o absoluto, aunque algunos pacientes pueden estar asintomáticos) - compromiso variado de la AV - la lesión típica macular en "yema de huevo" en primera década de la vida, que cambia al aspecto típico en huevo revuelto, en pseudohipopion, o atrofia terminal, salvo que desarrollen neovascularización coroidea en cuyo caso suele observarse cicatriz disciforme típicamente muy amarillenta y muy central - el EOG alterado con ERG normal lo que es patognomónico de la enfermedad - OCT con imagen macular sugestiva (depósito subretiniano macular en primeras décadas de la vida, que acaba dejando un espacio que puede confundirse con fluído subretiniano; también se pueden ver signos de neovascularización en los pacientes que desarrollan esta complicación; finalmente en pacientes mayores se observan signos de atrofia).
<u>Retinosquisis juvenil ligada a X (XLRS)</u>	
√	Para el diagnóstico de retinosquisis juvenil ligada a X se sugiere considerar los siguientes signos de sospecha: - el compromiso precoz de la AV con escotoma central, especialmente en varones jóvenes - la presencia de esquisis foveal con aspecto macular en el FO en radios de rueda de bicicleta que en la mitad de los pacientes se asocia con retinosquisis periférica - la presencia del ERG alterado (reducción selectiva de la onda-b con onda-a normal = ERG negativo) - la asociación de esquisis periférica con hemorragias vítreas y desprendimiento de retina en pacientes jóvenes - la asociación con otras alteraciones oculares (nistagmus y estrabismo) - imagen en el OCT sugestiva (esquisis en las capas internas de la retina en pacientes jóvenes)
<u>Coroideremia</u>	
√	Para el diagnóstico de la coroideremia, se sugiere considerar los siguientes signos o síntomas de sospecha: - la nictalopía y reducción concéntrica del CV o visión en túnel - la despigmentación y atrofia progresiva del EPR y la coriocapilar con visualización de los grandes vasos coroideos - el modo de herencia recesivo ligado a X - el ERG disminuido o abolido (disminución de amplitudes de ondas a y b) - la disminución del grosor coroideo medido con OCT (EDI y *Swept-source*)

Han transcurrido más de 5 años desde la publicación de esta Guía de Práctica Clínica y está pendiente su actualización

	- que el inicio de la sintomatología ocular de la coroideremia se da entre la 1ª y 2ª décadas y que la visión central se mantiene hasta la 5ª o 6ª décadas
<u>Atrofia girata</u>	
√	Para el diagnóstico de la atrofia girata, se sugiere considerar los siguientes signos o síntomas de sospecha: - la nictalopía y reducción concéntrica del CV o visión en túnel - las concentraciones plasmáticas elevadas de ornitina (aminoacidograma) - la típica atrofia progresiva en parches de la coroides con avance centrípeto en el FO - la asociación a otras alteraciones oculares (alta miopía, catarata subcapsular, etc.)
<u>Amaurosis congénita de Leber</u>	
√	Para el diagnóstico de la ACL, se sugiere considerar los siguientes signos o síntomas de sospecha: - el déficit visual profundo de inicio muy temprano (antes del primer año de vida), que conduce a la pérdida completa de visión en la primera década de la vida - la asociación con movimientos erráticos de los ojos o alteraciones manifiestas de los movimientos oculares - la asociación con reflejos pupilares comprometidos y la presencia del signo óculo-digital - al menos dos ERG abolidos, separados unos meses (secundariamente los PEV estarán anormales o ausentes) - la exploración del FO que al principio puede ser normal, pero que rápidamente desarrolla depósitos pigmentarios extensos en todo el FO - la posible aunque rara, asociación con retrasos del desarrollo y neuro-psicomotor, a otras alteraciones sistémicas (hepáticas, renales, óseas, etc.), o a alteraciones metabólicas - la historia familiar de consanguineidad, aunque que no exista no es excluyente

Diagnóstico de las distrofias sindrómicas

Condicional	Se sugiere sospechar de síndrome de Usher en niños con sordera neurosensorial profunda y retraso de la marcha independiente.
Condicional	Se sugiere estudiar precozmente a todos los neonatos con sordera preverbal neurosensorial severa y profunda a través de una exploración clínica que incluya test electroneurofisiológicos auditivos, vestibulares y oftalmológicos.
Condicional	Se sugiere no excluir definitivamente el diagnóstico de cualquier DHR sindrómica por la ausencia de signos oftalmoscópicos evidentes en la exploración inicial.
Condicional	Ante la sospecha de cualquier DHR sindrómica en ausencia de signos oftalmoscópicos evidentes en la exploración, se sugiere el test de electrofisiología para su diagnóstico.

Han transcurrido más de 5 años desde la publicación de esta Guía de Práctica Clínica y está pendiente su actualización

Estudio genético

Condicional	Se sugiere realizar un estudio genético ante la sospecha de formas no sindrómicas de RP, RP de inicio precoz y afectación macular, ceguera nocturna congénita estable, coroideremia, enfermedad de Best, enfermedad de Stargardt, distrofia de conos y bastones, patologías debidas a mutaciones en *ABCA4*, y vitreorretinopatías hereditarias.
Condicional	Se sugiere realizar un estudio genético ante la sospecha de formas sindrómicas de RP tales como el síndrome de Usher, el síndrome de Bardet-Biedl o la amaurosis congénita de Leber.
Condicional	Se sugiere valorar individualmente la realización de diagnóstico genético en niños.
Condicional	Se sugiere valorar individualmente la realización de diagnóstico genético dentro de la planificación familiar.
Condicional	Se sugiere el diagnóstico molecular para la terapia genética, el asesoramiento genético, la prescripción de fármacos específicos de la ruta y el establecimiento del pronóstico de la enfermedad.
Condicional	Se sugiere asociar el asesoramiento genético previo y posterior a la práctica de estudios genéticos diagnósticos en DHR.

Asesoramiento genético

Condicional	Se sugiere el asesoramiento genético en el diagnóstico de todos los tipos de DHR monogénicas.
Condicional	Se sugiere el asesoramiento genético antes y después del estudio genético.
√	Se sugiere que durante el asesoramiento genético previo al diagnóstico genético se exploren las preocupaciones y expectativas del paciente con respecto a las pruebas genéticas.
√	Se sugiere que durante el asesoramiento genético previo al diagnóstico genético se anticipe la posibilidad de hallazgos negativos, inciertos o inesperados y se dé al paciente la opción de realizar o no la prueba genética.
√	En caso de decidir realizar el diagnóstico genético, se sugiere acordar con el paciente qué tipo de resultados desea conocer.
√	En caso de decidir realizar el diagnóstico genético, se sugiere ofrecer la opción al paciente de que la información derivada de las pruebas genéticas se dé en una consulta cara a cara y acompañada de un formato adecuado a la discapacidad de cada paciente.
√	Se sugiere informar a los pacientes con DHR y a sus familiares de la importancia de recibir asesoramiento genético antes de tomar decisiones reproductivas, así como de la valoración del riesgo de transmisión a la descendencia y las alternativas existentes para evitar la transmisión de la enfermedad.
Condicional	Se sugiere que en el asesoramiento genético se facilite información sobre los riesgos personales y familiares.

Han transcurrido más de 5 años desde la publicación de esta Guía de Práctica Clínica y está pendiente de su actualización

Condicional	Se sugiere que el asesoramiento genético acompañe al diagnóstico clínico.
Condicional	Se sugiere el asesoramiento genético en el diagnóstico prenatal.
Condicional	Se sugiere el asesoramiento genético en sujetos asintomáticos, acompañando a un test predictivo o a un estudio de portador.

Seguimiento

Seguimiento en Atención Primaria

√	Se sugiere que en la primera visita se realice una anamnesis registrando la información en una historia clínica estructurada con la finalidad de valorar el estado general del paciente con DHR e identificar posibles factores de riesgo familiar.
√	En pacientes diagnosticados con DHR, se sugiere estar especialmente atento a la aparición de otros signos o síntomas que puedan sugerir la presencia de DHR sindrómicas.
√	En pacientes diagnosticados con DHR, se sugiere que la historia clínica se actualice en cada visita de seguimiento.
√	En pacientes diagnosticados con DHR, se sugiere registrar toda la información en una historia clínica informatizada y compartida que facilite la integración de todos los niveles de atención (primaria y especializada).
√	En pacientes diagnosticados con DHR, se sugiere que el médico de atención primaria realice exploraciones otorrinolaringológicas, así como la medición de la AV y FO, personalizando la frecuencia a cada caso e informando de su utilidad.
√	Se sugiere que el médico de atención primaria haga un seguimiento de los tratamientos farmacológicos y no farmacológicos adaptados a los condicionantes físicos y fisiológicos del paciente diagnosticado con DHR.
√	Se sugiere que el médico de atención primaria se asegure de que el paciente diagnosticado con DHR y su familia han recibido el asesoramiento genético adecuado y el diagnóstico genético, si está indicado.
√	Se sugiere que el médico de atención primaria remita al paciente diagnosticados con DHR y a su familia al servicio de genética, si no lo hubiera hecho el especialista en oftalmología.
√	Se sugiere que los médicos de atención primaria ofrezcan el "acompañamiento" adecuado a los diagnosticados con DHR y refuercen la adquisición de los conocimientos y habilidades relacionados con su problema de salud, al mismo tiempo que actualizan sus propios conocimientos, manteniendo el adecuado contacto e intercambio de información con los especialistas.

Han transcurrido más de 5 años desde la publicación de esta Guía de Práctica Clínica y está pendiente su actualización

√	Se sugiere que los médicos de atención primaria aconsejen a los pacientes acudir a la ONCE, al Instituto de Mayores y Servicios Sociales (IMSERSO) y a las asociaciones de referencia visual del ámbito local para registrarse como ciegos si cumplen los criterios de ceguera legal (AV < 20/200 y/o CV < 10°).

Seguimiento oftalmológico

√	En pacientes con RP, no se sugiere realizar la evaluación del CV cada 2-3 años.
	En pacientes con RP con un CV es muy reducido, podría ser útil emplear el programa 10-2.
√	En pacientes con RP, se sugiere no repetir el CV una vez no se detecte sensibilidad en ningún punto explorado
√	En pacientes con RP, se sugiere medir la AV en cada visita, especialmente durante los cinco años posteriores a la presencia de un ERG-P plano, y repetir el ERG-P mientras se recoja respuesta cada 2-3 años.
√	En pacientes con RP, se sugiere no repetir el ERG una vez que aparezca plano.
√	En pacientes con RP o coroideremia, se sugiere hacer ERG-mf para el seguimiento de la función macular residual.
√	En pacientes con RP o coroideremia, se sugiere realizar OCT para descartar edema macular cistoide en cada visita que realicen.
√	En pacientes con RP o coroideremia en tratamiento para el edema de mácula, se sugiere realizar OCT cada 4-6 meses para valorar la eficacia terapéutica del régimen de tratamiento prescrito.
√	Se sugiere informar a los pacientes de la necesidad de contactar con el oftalmólogo ante cualquier cambio en su situación clínica oftalmológica durante el intervalo entre las consultas, debido a la elevada prevalencia de cataratas y de edema macular asociados a esta enfermedad, complicaciones que son tratables.
√	Se sugiere que los familiares de las personas con DHR recién diagnosticados sean examinados por un oftalmólogo.

Criterios de derivación

Especialistas en otorrinolaringología

Condicional	Se sugiere derivar al especialista en otorrinolaringología a los pacientes con RP o CORD ya diagnosticadas para estudiar posible asociación con hipoacusia si se sospecha esta última.
Condicional	Se sugiere derivar al especialista en otorrinolaringología a los pacientes que tengan ya diagnosticada una RP asociada a hipoacusia para realizar un seguimiento por la posibilidad de hipoacusia progresiva.
Condicional	En niños con sospecha de RP o RP ya diagnosticada y con alteraciones del equilibrio, que se manifiestan como dificultades para caminar, se sugiere que sean derivados al especialista en otorrinolaringología para el estudio de la función vestibular y su posible asociación con la hipoacusia.

Han transcurrido más de 5 años desde la publicación de esta Guía de Práctica Clínica y está pendiente de su actualización

Especialistas expertos en oftalmología pediátrica

Condicional	Se sugiere derivar al oftalmólogo experto en oftalmología pediátrica a todo niño que presente RP asociada a pérdida de audición severa, ataxia cerebelosa, nistagmus, hipotonía, retraso del crecimiento, retraso mental, dimorfismo facial, osteoporosis, agrandamiento del hígado y/o hipocolesterolemia para la detección de la enfermedad de Refsum infantil.
Condicional	Se sugiere derivar al oftalmólogo experto en oftalmología pediátrica a todo niño que presente distrofia retiniana asociada a oftalmoplejia externa progresiva, ptosis, ataxia, bloqueo cardíaco y/o debilidad proximal de las extremidades, para descartar la enfermedad de Kearns-Sayre.
Condicional	Se sugiere derivar al oftalmólogo experto en oftalmología pediátrica a todo niño que presente distrofia retiniana asociada a nistagmus, fotofobia, obesidad, miocardiopatía, diabetes mellitus, acantosis nigricans y/o sordera para detectar el síndrome de Alström.
Condicional	Se sugiere derivar al oftalmólogo experto en oftalmología pediátrica a todo niño que presente distrofia retiniana asociada a obesidad, alteraciones esqueléticas de los dedos (poli o braquisindactilia), hipertensión arterial, enfermedad renal y/o hipogonadismo.
Condicional	Se sugiere derivar al oftalmólogo experto en oftalmología pediátrica a todo niño menor de 10 años que presente miopía >5 dioptrías dada la alta frecuencia de asociación con alteraciones oculares y sistémicas.
Condicional	Se sugiere derivar al oftalmólogo experto en oftalmología pediátrica a todo niño que presente distrofia retiniana asociada a debilidad muscular, ataxia, oftalmoplejía y/o alteraciones del equilibrio para descartar hipo/abetalipoproteinemia.
Condicional	Se sugiere derivar al oftalmólogo experto en oftalmología pediátrica a todo niño que presente distrofia retiniana asociada a alteraciones renales para descartar el síndrome de Senior-Loken.
√	Se sugiere que el oftalmólogo experto en oftalmología pediátrica ofrezca información a la familia sobre la enfermedad, prepare a los familiares para posibles complicaciones y ofrezca acompañamiento emocional en el proceso de diagnóstico, así como en las complicaciones.
√	Se sugiere que el oftalmólogo experto en oftalmología pediátrica se apoye en el pediatra en el proceso de diagnóstico, así como en el tratamiento de las complicaciones.

Han transcurrido más de 5 años desde la publicación de esta Guía de Práctica Clínica y está pendiente su actualización

Abordaje terapéutico general

Terapias farmacológicas

Condicional	No se sugiere la utilización de los siguientes tratamientos farmacológicos para los pacientes con DHR: deflazacort, ácido valproico, taubasina, unoprostona isopropilo, encad y/o tartrato de brimonidina.

Neuroprotección

	Con la evidencia disponible actual, no es posible emitir una recomendación ni a favor ni en contra de la neuroprotección en pacientes con DHR.

Implantes retinianos electrónicos

Condicional	Se sugiere la colocación, en el contexto estricto de investigación, de prótesis de visión artificial en aquellos pacientes con amaurosis debido a una DHR, tras un proceso de toma de decisiones compartidas en el que el profesional explore las preocupaciones y expectativas del paciente candidato a la colocación de la prótesis e informe de los posibles riesgos y beneficios de la intervención.

Trasplantes retinianos

	Con la evidencia disponible actual, no es posible emitir una recomendación ni a favor ni en contra de la trasplantes de células retinianas en pacientes con DHR, salvo en el contexto estricto de investigación (ensayo clínico), tras un proceso de toma de decisiones compartidas en el que el profesional explore las preocupaciones y expectativas del paciente candidato a la terapia e informe de los posibles riesgos y beneficios de la intervención.

Terapia génica

Condicional	Se sugiere ofrecer la terapia génica, únicamente en el contexto estricto de investigación (ensayos clínicos), a aquellos pacientes afectos de Amaurosis Congénita de Leber debida a mutaciones en RP65 que aún no hayan perdido completamente su visión, teniendo en cuenta los requerimientos éticos y legales del ensayos clínico en cuestión y tras un proceso de toma de decisiones compartidas, en el que el profesional explore las preocupaciones y expectativas del paciente candidato a la terapia e informe de los posibles riesgos y beneficios de la intervención.
Condicional	Se sugiere ofrecer la terapia génica, únicamente en el contexto estricto de investigación (ensayos clínicos), a aquellos pacientes afectos de coroideremia en fases avanzadas debida a mutaciones en el gen CHM que aún no hayan perdido completamente su visión, teniendo en cuenta los requerimientos éticos y legales del ensayos clínico en cuestión y tras un proceso de toma de decisiones compartidas en el que el profesional

Han transcurrido más de 5 años desde la publicación de esta Guía de Práctica Clínica y está pendiente su actualización

	explore las preocupaciones y expectativas del paciente candidato a la terapia e informe de los posibles riesgos y beneficios de la intervención
Condicional	Se sugiere ofrecer la terapia génica, únicamente en el contexto estricto de investigación (ensayos clínicos), a aquellos pacientes afectos de RP en fases avanzadas debida a mutaciones en el gen MERTK que aún no hayan perdido completamente su visión, teniendo en cuenta los requerimientos éticos y legales del ensayos clínico en cuestión y tras un proceso de toma de decisiones compartidas en el que el profesional explore las preocupaciones y expectativas del paciente candidato a la terapia e informe de los posibles riesgos y beneficios de la intervención.

Suplementos nutricionales

Vitaminas

Condicional	Se sugiere evaluar a los pacientes que decidan tomar Vitamina A de forma continuada, a través de una evaluación profunda guiada por la clínica y, secundariamente, marcadores indirectos de toxicidad en órganos diana: – Pruebas de laboratorio en las que se incluye calcio, enzimas hepáticas y un recuento completo de células sanguíneas; así como biopsia hepática si fuera necesario – Radiografías óseas Tomografía computarizada del cerebro y una punción lumbar.
Condicional	Se sugiere no monitorizar los niveles de Vitamina A mediante la cuantificación en suero de los niveles de vitamina A dada su baja fiabilidad.
Fuerte	En pacientes con DHR con mutación del gen *ABCA4* o sospecha de ésta (fundamentalmente en enfermedad de Stargardt, Fundus flavimaculatus o CORD), se recomienda evitar los suplementos con Vitamina A.
Fuerte	En mujeres embarazadas o mujeres fértiles que puedan quedarse embarazadas, se recomienda no prescribir suplementos con Vitamina A.
Condicional	Se sugiere no prescribir suplementos con vitamina A en los siguientes pacientes: – pacientes con enfermedades sindrómicas que cursen con déficits neuronales – niños adolescentes o jóvenes menores de 19 años – pacientes con osteoporosis, por el riesgo de aparición de fracturas óseas pacientes con enfermedad hepática o renal previa
Fuerte	No se recomienda la suplementación con vitamina E en pacientes con RP ni en ninguna otra DHR.

Han transcurrido más de 5 años desde la publicación de esta Guía de Práctica Clínica y está pendiente su actualización

Otros suplementos

Condicional	Se sugiere la suplementación con luteína a pacientes con RP. Se sugiere informar al paciente sobre el perfil de efectividad y seguridad del suplemento con el fin de resolver sus dudas y de aumentar su adherencia.
Fuerte	En pacientes fumadores, se recomienda evitar suplementos que contengan -caroteno.
Fuerte	En pacientes que han estado expuestos al amianto, se recomienda evitar suplementos que contengan -caroteno.
Condicional	Se sugiere el uso de dosis altas de -caroteno (60 mg) en pacientes con fundus albipunctatus para mejorar la visión nocturna a corto plazo.
Condicional	Se sugiere el uso de dosis moderadas de -caroteno (20 mg) en pacientes con RP. Se sugiere informar al paciente sobre el perfil de efectividad y seguridad del suplemento con el fin de resolver sus dudas y de aumentar su adherencia.

Rehabilitación de la baja visión

Condicional	En pacientes con DHR se sugiere la mejor refracción posible.
Condicional	Se sugiere aconsejar al paciente con DHR sobre la mejor iluminación para la lectura y la movilidad.
Condicional	En pacientes con baja visión por DHR se sugiere la utilización de ayudas de baja visión y el apoyo educacional.
Condicional	Se sugiere la rehabilitación visual y el uso de ayudas visuales en pacientes con Stargardt.
Condicional	Se sugiere la utilización de filtros de absorción selectiva en pacientes con Stargardt, RP y corideremia.
Condicional	Se sugiere valorar la opción de realizar un entrenamiento de la fijación excéntrica utilizando el Microperímetro para recolocar el locus retiniano preferencial en aquellos pacientes con Stargardt que no lo tienen desarrollado.
Condicional	En pacientes con RP, se sugiere probar ayudas que producen expansión del CV.
Condicional	En pacientes con enfermedad de conos, se sugieren ayudas que producen magnificación.
Condicional	En pacientes con distrofias de conos se sugiere el uso de gafas oscuras o lentes de contacto oscuras para disminuir la fotofobia y mejorar la AV.
Condicional	En pacientes con acromatopsia completa se sugiere el uso de lentes oscuras de color rojo oscuro.
Condicional	En pacientes con acromatopsias incompletas se sugiere el uso de lentes oscuras de color marrones-rojizas.

Han transcurrido más de 5 años desde la publicación de esta Guía de Práctica Clínica y está pendiente su actualización

√	Se sugiere ofrecer el apoyo de un técnico de apoyo a la rehabilitación en aquellas ayudas visuales que requieran adaptación y aprendizaje por parte del paciente.
√	Se sugiere informar de manera periódica sobre la existencia y posibles beneficios de las ayudas ópticas a los pacientes de DHR.

Intervenciones psicoeducativas

Tratamiento psicológico

Condicional	En pacientes con ceguera o pérdida de visión parcial asociada a la DHR, se sugiere considerar la intervención psicológica (como la terapia racional emotiva conductual o la terapia cognitivo-conductual)
√	Se sugiere valorar individualmente con los pacientes la necesidad de apoyo psicológico, especialmente, durante el diagnóstico y en momentos de inflexión de la enfermedad percibidos por el paciente.
√	Se sugiere valorar individualmente con familiares y cuidadores la necesidad de apoyo psicológico.

Programas educativos

Condicional	Se sugiere aconsejar programas de educación sexual individualizados adaptados a la edad a las personas con DHR que sean sordociegos.
Condicional	Se sugiere aconsejar programas de educación sexual donde se informe de prácticas de sexo seguro, se realice entrenamiento táctil y reconocimiento de la anatomía, se ensaye el establecimiento de límites físicos y se fomente el manejo de las relaciones sociales con las personas, incluida su familia.
√	Se sugiere valorar con los pacientes la necesidad de programas educativos, especialmente, durante el diagnóstico y en momentos de inflexión de la enfermedad y percibidos por el paciente.

Medidas de estilo de vida

Condicional	Se sugiere disminuir la arginina en la dieta de los pacientes con atrofia girata, siempre que esté confirmada bioquímica o genéticamente, con el fin de reducir la hiperornitinemia, manteniendo un aporte suficiente de los nutrientes y aminoácidos esenciales adecuado y una vigilancia del peso y estado nutricional del paciente.
√	Se sugiere realizar dieta rica en ácidos grasos omega-3 en adultos con RP que estén recibiendo tratamiento con 15.000 UI/día de Vitamina A.

Han transcurrido más de 5 años desde la publicación de esta Guía de Práctica Clínica y está pendiente su actualización

Manejo de las complicaciones asociadas

Catarata

Tratamiento de la catarata

Condicional	Se sugiere realizar cirugía de cataratas en personas con RP que mantienen algo de función macular.
√	Se sugiere realizar cirugía de cataratas en personas con otras DHR en las que la catarata esté produciendo un deterioro adicional de la actividad visual
Condicional	En pacientes con RP, se sugiere valorar la necesidad de realizar maniobras como colocar un anillo de soporte capsular para minimizar el riesgo de contracción de la cápsula anterior y la tasa de opacificación de la cápsula posterior.

Desprendimiento de retina

Prevención del desprendimiento de retina

√	En pacientes con vitreorretinopatía exudativa familiar, se sugiere fotocoagulación con láser de la retina avascular.
Condicional	Se sugiere realizar fotocoagulación con láser circular en los pacientes diagnosticados de síndrome de Stickler.
Condicional	En los pacientes diagnosticados de Síndrome de Stickler, también se puede considerar cerclaje profiláctico o crioterapia 360°.

Tratamiento del desprendimiento de retina

√	Se sugiere realizar cirugía escleral en el desprendimiento de retina primario en pacientes fáquicos.
√	Se sugiere realizar vitrectomía vía pars plana en el tratamiento del desprendimiento de retina primario no complejo en pacientes pseudofáquicos.
√	Se sugiere realizar vitrectomía vía pars plana asociando un procedimiento escleral circunferencial y la utilización de un agente taponador de larga duración en el tratamiento del desprendimiento de retina complejo, es decir pacientes con vitreorretinopatía proliferativa de grado C o superior, o también aquellos pacientes con retinosquisis o con hemorragia vítrea asociada. Considerarlo también en pacientes en edad pediátrica por su mayor riesgo de desarrollar vitreorretinopatía proliferativa.

Edema macular

Tratamiento del edema macular

Condicional	Se sugiere el tratamiento con acetazolamida oral (500 mg/día) para el edema macular asociado a RP, salvo contraindicación (pacientes con

Han transcurrido más de 5 años desde la publicación de esta Guía de Práctica Clínica y está pendiente su actualización

	historia de cálculos renales o afectos de insuficiencia renal o hepática grave, primer trimestre del embarazo, etc.).
√	Se sugiere controlar la eficacia del tratamiento con acetazolamida oral para el edema macular asociado a RP al menos con la toma de AV, FO y OCT.
Condicional	Como tratamiento de mantenimiento a largo plazo, se sugiere utilizar una dosis mínima de acetazolamida oral (125-250 mg/día) para el edema macular asociado a RP, con el fin de minimizar los efectos secundarios asociados.
Condicional	En caso de recaída del edema macular durante el curso del tratamiento con acetazolamida oral para el edema macular asociado a RP, se sugiere interrumpirlo durante un periodo entre uno y seis meses y reinstaurarlo posteriormente.
Condicional	Se sugiere no usar metazolamida en el tratamiento del edema macular en pacientes con RP. En caso de usarlo, hacerlo con dosis de 2 x 50 mg/día solo durante cuatro semanas.
Condicional	En casos de edema macular en pacientes con retinosquisis ligada a X se sugiere el uso de dorzolamida tópica como tratamiento de primera línea.
Condicional	En casos de edema macular en pacientes con retinosquisis ligada a X se sugiere el uso de acetazolamida oral como alternativa a la dorzolamida tópica.
Condicional	En casos de edema macular en pacientes con coroideremia se sugiere el uso de dorzolamida tópica.
√	Se sugiere instruir al paciente para que se presione el canto interno ocluyendo los puntos lagrimales durante unos minutos tras la instilación ya que esta maniobra reduce significativamente su absorción sistémica y los posibles efectos adversos generales.
Condicional	Se sugiere controlar la eficacia del tratamiento con dorzolamida tópica en casos de edema macular en pacientes con coroideremia a través de tomografía de coherencia óptica macular o AV mejor corregida.
Condicional	Se sugiere no emplear acetazolamida oral en los pacientes con distrofia macular cistoidea dominante.
√	En casos en los que no sea efectiva la acetazolamida o que no sea bien tolerada por el paciente o que ésta no pueda ser usada por estar contraindicada, se sugiere el uso de la dorzolamida tópica (1-2% instilada tres veces al día) para el tratamiento del edema macular secundario a RP, especialmente en pacientes jóvenes.
√	Se sugiere que en pacientes mayores en los que se decida usar dorzolamida se pruebe inicialmente en días alternos.
√	Se sugiere valorar sustituir por dorzolamida tópica el tratamiento de pacientes en los que aun siendo efectiva la acetazolamida, ésta origine efectos secundarios.

Han transcurrido más de 5 años desde la publicación de esta Guía de Práctica Clínica y está pendiente de su actualización

Condicional	En pacientes afectos de RP con edema macular refractario a acetazolamida oral y dorzolamida tópica, se sugiere valorar el uso de inyecciones intravitreas de ranibizumab.
Condicional	Se sugiere valorar el uso de implantes de dexametasona en el edema macular resistente a la acetazolamida oral o la dorzolamida tópica en pacientes con RP, valorando siempre el riesgo a presentar una catarata secundaria ante la inyección repetida así como a subidas de la presión intraocular.
Condicional	Tan solo se sugiere valorar el uso de corticoides, valorando posibles efectos secundarios, o antiangiogénicos en pacientes refractarios en los que ninguna otra opción terapéutica sea viable ya que sus resultados son poco predecibles.
Condicional	En pacientes refractarios a todos estos tratamientos se sugiere valorar el abordaje quirúrgico (vitrectomía con disección de la membrana limitante interna).
Condicional	En pacientes afectos de RP con edema macular, se sugiere no ofrecer triamcinolona intravítrea dada la alta tasa de efectos secundarios.

Membranas neovasculares

Tratamiento de las membranas neovasculares

Condicional	En pacientes con membranas neovasculares asociadas a DHR se sugiere el uso de antiangiogénicos intravítreos, incluidos pacientes en edad pediátrica.
√	En pacientes con membranas neovasculares asociadas a DHR resistentes a los antiangiogénicos intravítreos, se sugiere una terapia combinada (terapia fotodinámica + antiangiogénicos).

Embarazo

Condicional	Se sugiere no desaconsejar el embarazo en mujeres con RP. No aumenta el riesgo de progresión de la enfermedad.
√	Se sugiere aumentar los controles oftalmológicos en mujeres con DHR durante el embarazo y la lactancia.
√	Se sugiere informar a las mujeres con DHR de la importancia de informar a su ginecólogo u obstetra de su enfermedad ocular si está o desea quedarse embarazada.
√	Se sugiere informar a las mujeres con DHR de la importancia de informar a su oftalmólogo de su embarazo o de su intención de quedarse embarazada para que evalúe la posible toxicidad de los tratamientos que puedan estar recibiendo.
√	Se sugiere informar a las mujeres con DHR de la importancia de recibir consejo genético si desea quedarse embarazada.

Han transcurrido más de 5 años desde la publicación de esta Guía de Práctica Clínica y está pendiente su actualización

Necesidades de información por parte de los pacientes

√	En la realización de pruebas diagnósticas y de seguimiento, se sugiere adaptar el entorno clínico y el lenguaje utilizado a las personas con baja visión.
√	Se sugiere dar el diagnóstico de manera precisa, comprensible y, en la medida de lo posible, con explicaciones gráficas.
√	Se sugiere exponer el pronóstico a los pacientes y/o cuidadores de forma abierta, realista y detallada en un encuentro cara a cara y en formatos adaptados a su nivel de comprensión.
√	Se sugiere incorporar en todas las etapas de atención la evaluación clínica de las capacidades y del resto visual, promover activamente el automanejo y ofrecer discutiendo con los pacientes las opciones individualizadas de rehabilitación, ayudas visuales, así como otros recursos psicológicos, sociales y educativos.
√	Se sugiere dar información oral y, especialmente, escrita del diagnóstico y evolución de la enfermedad en lenguaje llano y con leyendas explicativas en todo el proceso de atención para facilitar el automanejo y la continuidad del cuidado.
√	Tanto en el diagnóstico como en el seguimiento, se sugiere asegurarse de que los pacientes reciben información, sobre: – Qué es la baja visión y la ceguera legal – Cuáles son las opciones de rehabilitación y las ayudas ópticas disponibles – Los recursos ofrecidos por las administraciones públicas, las asociaciones de pacientes y la ONCE y cómo entrar en contacto con ellos – En el caso de pacientes menores, sobre la atención integrada en la educación formal – Sobre la posibilidad y acceso al asesoramiento y estudio genético
√	Se sugiere dar información del estilo de vida en el seguimiento.
√	Se sugiere asociar el asesoramiento genético previo y posterior a la práctica de estudios genéticos diagnósticos en DHR.
√	Se sugiere dar acceso telefónico a consultas puntuales o urgentes para cuidadores de pacientes sindrómicos menores.
√	Se sugiere emplear facilitadores para la comunicación con pacientes con USH como los siguientes: - Probar la iluminación más adecuada - Trabajar con un intérprete - Conocer los signos básicos de la lengua de signos - Usar test adaptados

Han transcurrido más de 5 años desde la publicación de esta Guía de Práctica Clínica y está pendiente su actualización

Han transcurrido más de 5 años desde la publicación de esta Guía de Práctica Clínica y está pendiente su actualización

1. Introducción

Las Distrofias Hereditarias de Retina (DHR) son un grupo heterogéneo de trastornos en los que un defecto hereditario conduce a la alteración de la retina, de manera más o menos simétrica y progresiva.

Las DHR están consideradas enfermedades raras, con una prevalencia estimada en el rango de uno por cada 3.000-5.000 habitantes.1,2 En nuestro país, la prevalencia de casos identificados se ha estimado en uno por cada 19.000 habitantes de acuerdo con el estudio PREVARET, muy por debajo de la prevalencia estimada en los estudios genéticos poblacionales. Se estima que el número de afectados supera las 15.000 personas, pudiendo ser unos 500.000 los portadores de genes mutados y por lo tanto, posibles transmisores de esta enfermedad.3 Hay muchas DHR pero las dos más frecuentes son la retinosis pigmentaria (RP) y la enfermedad de Stargardt-Fundus flavimaculatus.4,5

En 1990 se identificó el primer gen implicado en la RP y, desde entonces, se han establecido casi 300 mutaciones en más de 50 genes que pueden causar DHR (https://sph.uth.edu/Retnet/sum-dis.htm). Sin embargo, junto a esta heterogeneidad genética existe también una gran heterogeneidad clínica, aunque es difícil establecer una correspondencia genotipo - fenotipo en la mayoría de los casos, ya que con frecuencia varias mutaciones en el mismo gen, o incluso distintos genes mutados, pueden producir un mismo fenotipo a lo que se conoce como heterogeneidad genética.[6] Además existe una enorme heterogeneidad fenotípica pues mutaciones en un único gen pueden producir distintos cuadros clínicos, como sucede con las mutaciones en el ATP-binding Cassette transporter gene, subfamilia A, miembro 4 (*ABCA4)*. Por ello, para la correcta comprensión de la fisiopatología de las DHR, un paso necesario es la identificación de los genes y los mecanismos causantes de cada enfermedad.

Las DHR se pueden clasificar en función de su patrón de herencia: heredada de forma autosómica dominante (AD), autosómica recesiva (AR) o ligada al cromosoma X (XL); o del tipo celular afectado (bastones y/o conos); o en función de si afectan sólo al área central o tienen una afectación generalizada de la retina; o bien de la edad de inicio, de la velocidad de progresión o de si se producen en el contexto de síndromes (como el síndrome de Usher o el de Bardet-Biedl) o no; por último, también podrían clasificarse en función del defecto genético subyacente.[3,7]

Las guías de práctica clínica (GPC) permiten la traslación a la práctica clínica de los conocimientos obtenidos de la investigación biomédica y sociomédica. Estas constituyen una herramienta útil para los profesionales de la salud, los investigadores en ciencia básica y clínica, y los pacientes y sus familias a la hora de actualizar los conocimientos, mejorar la calidad de la atención, la coordinación de acciones y las políticas y planificación relacionadas.

La aplicación de las recomendaciones de las GPC entra en el área de competencia del proveedor de atención sanitaria y social, los pacientes y sus familiares, que deben tomar

Han transcurrido más de 5 años desde la publicación de esta Guía de Práctica Clínica y está pendiente su actualización

decisiones colaborativas sopesando el conocimiento científico disponible, la historia natural de la enfermedad, y las necesidades personales del paciente.

La baja incidencia de las enfermedades raras hace inherentemente difícil llevar a cabo ensayos clínicos y epidemiológicos con suficiente poder estadístico como para proporcionar evidencia que respalde las recomendaciones relativas, por ejemplo, a procedimientos de diagnóstico específicos, estrategias terapéuticas alternativas o ciertas intervenciones sociales y de salud. Esto conduce a decisiones heterogéneas derivadas de una profunda incertidumbre clínica y organizativa. Por lo tanto, el desarrollo de GPC en enfermedades raras no puede basarse únicamente en la evidencia científica disponible, sino que también debe incluir las opiniones motivadas y compartidas de un panel multidisciplinar de expertos que participe en la elaboración de estos documentos.[8]

La baja prevalencia así como la gran heterogeneidad clínica, genética y evolutiva de las DHR dificulta no sólo el estudio de la enfermedad en ausencia de esfuerzos colaborativos y de estandarización sino también el adquirir experiencia clínica suficiente. En esta situación, se hace necesario poner en marcha esfuerzos de coordinación e integración que reduzcan la variabilidad injustificada en la práctica clínica. En este sentido, la presente GPC puede facilitar el acercamiento de los profesionales implicados en el manejo de las DHR, facilitando la toma de decisiones y la adecuada selección de los pacientes candidatos a las mismas, así como la ineludible monitorización rigurosa de su eficacia, eficiencia y seguridad en situación de práctica clínica real.

Las personas con una DHR y sus familias encontrarán en esta guía un apoyo útil para la toma de decisiones activa e informada en el manejo de la enfermedad. Por último, esta guía tiene por objeto reforzar la colaboración multidisciplinar entre médicos, trabajadores sociales, psicólogos, educadores y otros profesionales de la salud y la asistencia social en la prestación de una atención de calidad a través de los servicios del Sistema Nacional de Salud.

Han transcurrido más de 5 años desde la publicación de esta Guía de Práctica Clínica y está pendiente de actualización

2. Alcance y Objetivos

Esta guía se ha desarrollado según los siguientes principios:

- Constituirse en instrumento útil para todos los profesionales implicados en la asistencia a personas con DHR, sea cual sea su nivel asistencial.
- Considerar las perspectivas de las personas con DHR y de sus cuidadores.
- Fundamentarse en los principios de la Medicina Basada en la Evidencia y en la metodología de consenso de expertos.
- Delimitar las áreas de incertidumbre o controversia que necesitan más investigación.

2.1. Alcance

2.1.1. Población diana

Personas de cualquier edad y sexo con DHR, según criterio diagnóstico de médico experto, con independencia de la edad de inicio y gravedad de la enfermedad.

2.1.2. Niveles asistenciales

La guía cubre la asistencia que los profesionales de atención primaria y de atención especializada del Sistema Nacional de Salud (SNS) proporcionan a los individuos con DHR.

2.1.3. Proceso asistencial

Esta guía se centra en cuestiones clave que afectan a la atención de personas con DHR y aborda cuestiones relacionadas con la prevención (medidas preventivas familiares y también individuales de aparición o progreso de la enfermedad), el diagnóstico, con la evaluación estandarizada de la situación de la enfermedad, con el tratamiento y rehabilitación, con el seguimiento clínico de los pacientes, con el manejo de las complicaciones más habituales y con aspectos educacionales.

2.1.4. Usuarios a los que va dirigida esta GPC

Esta GPC está dirigida a profesionales de la salud que tienen contacto directo con personas con DHR y han de tomar decisiones para atenderlas (oftalmólogos, electrofisiólogos, genetistas, otorrinolaringólogos, pediatras ,médicos de familia y otros especialistas potencialmente implicados, así como personal de enfermería, psicólogos y optometristas).

Han transcurrido más de 5 años desde la publicación de esta Guía de Práctica Clínica y está pendiente su actualización

Asimismo, esta guía está dirigida a las personas afectadas de DHR y a sus familiares y/o cuidadores, a colectivos educativos o sociedades científicas, así como a gestores sanitarios.

2.2. Objetivos

2.2.1. Objetivo general

Mejorar la atención integral a las personas con DHR, estableciendo recomendaciones desarrolladas de forma sistemática y basadas en la evidencia científica, que ayuden a los profesionales y a los pacientes a tomar decisiones sobre la atención sanitaria más apropiada, seleccionar las opciones preventivas, diagnósticas o terapéuticas más adecuadas a la hora de abordar su problema de salud, integrando de manera coordinada los diferentes dispositivos sanitarios del SNS implicados.

En ningún caso pretende sustituir el juicio clínico de los profesionales, sino proporcionar un instrumento útil para fundamentar lo mejor posible ese juicio.

2.2.2. Objetivos secundarios

- Desarrollar estándares que puedan maximizar la calidad en la atención a personas con DHR.
- Garantizar la equidad en la atención sanitaria de las personas afectadas de DHR, con independencia de su edad, sexo, lugar de residencia, posición social, nivel de educación y cultura.
- Disminuir la variabilidad injustificada en la práctica clínica en la atención integral del DHR, tanto en sus aspectos diagnósticos como en su manejo terapéutico.
- Fomentar una atención integral e integrada a la persona, familiares y a su entorno con una visión multidisciplinar.
- Facilitar la coordinación tanto entre los diferentes especialistas implicados en la asistencia a los pacientes con DHR como entre los distintos niveles asistenciales, contribuyendo a avanzar en el manejo integrador de la enfermedad.
- Mejorar las habilidades clínicas de los profesionales sanitarios implicados en la atención de las personas con DHR.
- Proporcionar información útil para la toma de decisiones a las personas afectadas, familiares y/o cuidadores y los profesionales de la salud relacionados con la atención del DHR en alguno de sus aspectos.
- Contribuir a homogeneizar el lenguaje utilizado por los diferentes expertos, facilitando así la comunicación.
- Detectar las áreas de incertidumbre o controversia que necesitan más investigación y establecer recomendaciones para el desarrollo de investigación futura en DHR.

Han transcurrido más de 5 años desde la publicación de esta Guía de Práctica Clínica y está pendiente su actualización

3. Metodología

La metodología empleada para el desarrollo de esta GPC se recoge en el Manual Metodológico "Elaboración de Guías de Práctica Clínica en el Sistema Nacional de Salud",[9] que puede ser consultado en la página web de la Biblioteca de GPC del SNS, GuiaSalud (www.guiasalud.es). Como evaluación interna constante para asegurar la calidad de esta GPC se ha utilizado la herramienta AGREE II (*Appraisal of Guidelines for Research & Evaluation II*).[10]

A continuación, se describen las principales etapas seguidas en el proceso de elaboración de esta guía.

Constitución del grupo elaborador de la Guía

Como primer paso en el proceso de elaboración de esta guía, se contactó con las distintas Sociedades Científicas implicadas (Retina y Vítreo, Genética Humana, Neurofisiología Clínica, Pediatría, Médicos de Atención Primaria, Medicina de Familia y Comunitaria, Farmacia Hospitalaria y Enfermería), consensuando los representantes para el grupo elaborador.

El grupo elaborador de la guía ha estado integrado por ocho oftalmólogos, dos genetistas clínicos, una neurofisióloga y una otorrinolaringóloga, así como un médico de atención primaria, una farmacéutica clínica, una psicóloga, tres metodólogos y tres representantes de los pacientes. Así mismo, se ha contado con la participación de una documentalista para las búsquedas bibliográficas y cinco metodólogos de apoyo para la consulta a pacientes, selección, evaluación y síntesis de la evidencia, así como el desarrollo del estudio cualitativo con pacientes y la redacción de la guía. Además, se ha contado con un grupo de colaboradores expertos compuesto por dos neurofisiólogos, dos optometristas, una pediatra, un psicólogo, un experto en enfermedades raras, un médico de atención primaria y un paciente, que han participado puntualmente en las diferentes etapas de elaboración de la guía y en la revisión de un primer borrador de la guía. Todo este grupo de trabajo ha sido dirigido por un equipo de coordinación clínica y metodológica.

Todas las personas que forman parte del equipo proporcionaron por escrito una declaración de intereses antes del inicio de la elaboración de la guía (Anexo 1).

Participación de los pacientes

Se ha realizado un esfuerzo importante por incorporar la perspectiva, experiencia e intereses de las personas con DHR en el proceso de diseño y desarrollo de esta guía.[11] Para ello, desde el inicio, se contó con la colaboración de la Federación de Asociaciones de Retinosis Pigmentaria de España (FARPE) y la Fundación Lucha Contra la Ceguera (FUNDALUCE).

Han transcurrido más de 5 años desde la publicación de esta Guía de Práctica Clínica y está pendiente su actualización

Se contó con representantes de los pacientes tanto en el grupo de elaboración, en el grupo de expertos así como en el grupo de revisores externos de la guía.

Para ayudar a la identificación de los desenlaces de interés para los pacientes y a la selección de los críticos para la toma de decisión de acuerdo al sistema GRADE de clasificación de la evidencia, se realizó un estudio piloto consistente en una consulta en tres rondas tipo Delphi a personas con DHR en el contexto de nuestro país.[12]

En paralelo, se realizó una revisión sistemática de la literatura de estudios, tanto cualitativos como cuantitativos, centrada en identificar el impacto de las DHR sobre la vida de las personas afectas de la enfermedad y su entorno, sus experiencias, sus necesidades de información y apoyo, y sus valores y preferencias en cuanto a las opciones de manejo de la enfermedad.

Debido a los limitados resultados obtenidos en la búsqueda bibliográfica, se planteó realizar un estudio cualitativo en el contexto español, consistente en la realización de entrevistas en profundidad con el objetivo de conocer cuáles son las experiencias, valores y preferencias de las personas y/o sus cuidadores/as con DHR y poder tenerlos en cuenta en el proceso de elaboración de las recomendaciones. Este estudio se llevó a cabo una vez que la literatura estuvo revisada para cada una de las preguntas abordadas en la guía, lo que permitió elaborar un guion para la entrevista ajustado al alcance de la guía y los resultados de la revisión bibliográfica. El guion incluyó, además, preguntas relacionadas con los problemas de salud autopercibidos, las necesidades de atención insatisfechas y las expectativas de tratamiento de los pacientes con DHR (para más información consultar el Anexo 4).

La información obtenida pudo tenerse en cuenta en los apartados de la EtR dedicados a los valores y preferencias y aceptabilidad por parte de los pacientes, así como en la elaboración de la pregunta número 29 de la guía relativa a las necesidades de información y comunicación de los pacientes con DHR y sus cuidadores en relación con su problema de salud y proceso asistencial.

Por último, se ha contado con la colaboración de pacientes en el proceso de elaboración del material para pacientes incluido en esta guía (Anexo 2). Este documento ha sido desarrollado de acuerdo Manual Metodológico para la Implicación de Pacientes en el Desarrollo de Guías de Práctica Clínica en el SNS[11] y siguiendo en lo posible las directrices del capítulo 7 sobre cómo desarrollar versiones de guías para pacientes del manual del GIN (*Guidelines International Network*) para la implicación de pacientes y público en guías.[13] Los representantes de los pacientes contribuyeron a definir la estructura y contenido del documento, las recomendaciones a incluir y su formato final.

Formulación de las preguntas

El grupo seleccionó 29 preguntas clínicas a responder en la guía, que fueron formuladas siguiendo el formato PICO (Paciente/Intervención/Comparación/Outcome). Posteriormente, se establecieron los criterios de inclusión y exclusión de los estudios objeto de la búsqueda y el tipo de estudio más apropiado para responder

Han transcurrido más de 5 años desde la publicación de esta Guía de Práctica Clínica y está pendiente su actualización

a cada una de ellas.

Definición y valoración de los desenlaces críticos

Siguiendo la metodología del grupo internacional de trabajo GRADE (Grading of Recommendations of Assessment Development and Evaluations),[14] el grupo elaborador de la guía definió cuáles son los desenlaces de interés para las personas con DHR y valoró su importancia en una escala de uno a nueve (de menos a más importante).

Para ayudar a esta decisión se realizó un estudio piloto para conocer cuál es la importancia que les otorgan las personas con DHR a estos desenlaces.[12]

Búsqueda de la literatura

En una primera fase, se realizó una búsqueda de GPC y revisiones sistemáticas que, por su rigor y claridad, pudieran ser incluidas como fuente secundaria de evidencia para responder a algunos apartados concretos de la guía. Se consultaron las siguientes bases de datos electrónicas *TripDatabase, International Guidelines Library* (GIN), *National Guidelines Clearinghouse* (NGC), *National Institute for Health and Care Excellence* (NICE), *Scottish Intercollegiate Guidelines Network* (SIGN), CRD-DARE y la biblioteca Cochrane. En una segunda fase, cuando no se encontraron GPC o revisiones sistemáticas o cuando hubo que analizar si se habían publicado estudios posteriores a las revisiones o guías identificadas, se realizó una búsqueda ampliada de estudios primarios originales en las siguientes bases de datos electrónicas: *Medline/PreMedline,* vía *OvidSP, EMBASE, vía Elsevier, Science Citation Index Expanded (SCI-EXPANDED),* vía *Web of Knowledge*, y el Registro de ensayos clínicos de la Colaboración Cochrane. Para las preguntas relativas a las áreas de psicología y educación se consultó adicionalmente la base de datos especializada *Psycinfo*. Las búsquedas se iniciaron en junio de 2014. Para identificar posibles estudios relevantes publicados durante el periodo de elaboración de la GPC, se ha consultado a todo el grupo de trabajo hasta el mes de junio de 2016, fecha de cierre del primer borrador de la guía.

La selección de estudios se ha realizado teniendo en cuenta los componentes del formato PICO de cada pregunta y el diseño de estudio definido para responder a la misma. En cuanto al idioma, se han tenido en cuenta aquellos estudios publicados en inglés o español.

Evaluación y síntesis de la evidencia

Las GPC identificadas fueron valoradas con el instrumento AGREE II[10] y las revisiones sistemáticas utilizando la herramienta AMSTAR.[15] La evaluación del riesgo de sesgo de los estudios individuales se realizó utilizando las plantillas de lectura crítica desarrolladas por el SIGN (*Scottish Intercollegiate Guidelines Network*).[16]

Para cada pregunta se ha sintetizado y valorado la evidencia global encontrada

Han transcurrido más de 5 años desde la publicación de esta Guía de Práctica Clínica y está pendiente su actualización

aplicando el sistema GRADE, presentando la información por desenlaces de interés. En algunos apartados de la guía se han resumido las recomendaciones formuladas en otras GPC de calidad o utilidad para los profesionales sanitarios implicados en el alcance de la guía. En estos casos se ha utilizado la denominación "Otras guías de práctica clínica".

Los apartados que recogen los resúmenes de la evidencia reflejan los principales resultados de la literatura científica con una clasificación de la calidad de la evidencia, a excepción de aquellas ocasiones en las que no se han identificado estudios relevantes o se realizan comentarios de contextualización. En este último caso los apartados no se acompañan de calidad de la evidencia.

Formulación de las recomendaciones

Para la elaboración de las recomendaciones incluidas en la guía se ha valorado la calidad global y la magnitud de la evidencia disponible para responder a cada pregunta, junto a otros factores relevantes para la formulación de recomendaciones según recoge el marco estructurado de GRADE para la elaboración de GPC denominado EtR- de la Evidencia a la Recomendación.[17]

Para las intervenciones de las que no se dispone de evidencia y el grupo elaborador quiso resaltar un determinado aspecto, se formularon recomendaciones de buena práctica clínica basadas en la experiencia clínica y el consenso del grupo elaborador de la guía, que se han identificado con el símbolo √. El consenso se alcanzó en una reunión presencial del grupo en 2016 y mediante dos revisiones a través de la web.

De entre todas las recomendaciones formuladas, el grupo elaborador de la guía seleccionó aquellas de mayor relevancia clínica y especial prioridad de implantación. Estas recomendaciones clave están identificadas en el listado inicial resaltadas en color.

Revisión externa de la Guía

La revisión externa de la guía completa ha sido realizada por expertos de diferentes especialidades relacionadas con el manejo de las DHR. El propósito de esta revisión externa ha sido mejorar la calidad, asegurar la adecuación de las recomendaciones, diseminar la evidencia, así como evaluar su aplicabilidad y viabilidad. Los métodos empleados para realizar la revisión externa han sido escalas de evaluación y preguntas abiertas.

En la página web de GuíaSalud (www.guiasalud.es) está disponible el material donde se presenta de forma detallada la información con el proceso metodológico de la GPC (estrategia de búsqueda para cada pregunta clínica, tablas de perfil de evidencia GRADE, tablas EtR y descripción del estudio cualitativo llevado a cabo sobre los valores y preferencia de los pacientes en España). En la misma página web existe también una versión resumida de la guía, de menor extensión.

Han transcurrido más de 5 años desde la publicación de esta Guía de Práctica Clínica y está pendiente su actualización

Actualización de la Guía

Está prevista una actualización de la guía en plazos de tres a cinco años como máximo, o en un plazo de tiempo inferior si se dispone de nueva evidencia científica que pueda modificar algunas de las recomendaciones ofrecidas en esta guía. Las actualizaciones se realizarán sobre la versión electrónica de la guía, disponible en la siguiente URL: http://www.guiasalud.es.

Han transcurrido más de 5 años desde la publicación de esta Guía de Práctica Clínica y está pendiente de actualización

Han transcurrido más de 5 años desde la publicación de esta Guía de Práctica Clínica y está pendiente su actualización

4. Definición de Distrofias Hereditarias de la Retina

- ¿Que son las distrofias hereditarias de retina (DHR)?

Las DHR son un conjunto de diversos trastornos de baja incidencia, de causa genética, crónicos e incapacitantes de la función visual debidas generalmente a una disfunción de los fotorreceptores y/o del epitelio pigmentario de la retina (EPR) y/o de la coriocapilar. Las DHR pueden manifestarse solas o como parte de un síndrome. Suelen progresar a lo largo de los años y producen una reducción parcial o una pérdida más global de la visión.[6]

El término DHR se refiere a una amplia categoría de enfermedades genéticamente heterogéneas que incluye muchas formas diferentes de anomalías visuales primarias. Esta guía se centrará en las siguientes:[18,19]

- Enfermedades hereditarias que cursan con ceguera nocturna
  - Retinosis pigmentaria o Distrofias de bastones y conos
    - Formas atípicas de retinosis pigmentaria
    - Formas localizadas o segmentarias de retinosis pigmentaria
    - Formas sindrómicas de retinosis pigmentaria
  - Coroideremia
  - Atrofia girata
  - Ceguera nocturna congénita estacionaria
- Enfermedades que afectan primariamente a los conos
  - Distrofias progresivas de conos y distrofias progresivas de conos y bastones
  - Disgenesias no progresivas de conos:
    - Monocromatismo congénito de bastones o acromatopsia congénita
    - Monocromatismo de conos azules ligado a X
- Distrofias maculares
  - DHR causadas por mutaciones en *ABCA4*: Enfermedad de Stargardt y *fundus flavimaculatus*
  - Distrofia coroidea areolar central
  - Distrofia viteliforme macular de Best
  - Distrofias en patrón del EPR
- Distrofias vitreorretinianas
  - El complejo Wagner-Stickler
  - Retinosquisis juvenil ligada a X
  - Vitreorretinopatía exudativa familiar

Han transcurrido más de 5 años desde la publicación de esta Guía de Práctica Clínica y está pendiente su actualización

Retinosis pigmentaria

La retinosis pigmentaria (RP) consiste en una distrofia de la retina externa producida por la muerte progresiva de fotorreceptores por apoptosis, que afecta fundamental e inicialmente a bastones, aunque cuando la enfermedad avanza acaba por afectar también a los conos. Es la más frecuente de las enfermedades hereditarias de la retina, afectando alrededor de 27 de cada 100.000 personas de la población general.[20]

Se trata de una enfermedad con una enorme heterogeneidad genética, lo que significa que una sola enfermedad se debe a distintas mutaciones en numerosos genes. Los primeros síntomas visuales que experimentan los pacientes con RP son la ceguera nocturna y la pérdida de campo visual (CV) periférico, que se asocia a la presencia de pigmentación en espículas en el fondo de ojo (FO). La visión central suele mantenerse preservada hasta fases avanzadas de la enfermedad.[21] Sin embargo, el grado de progresión y la herencia varían de unas formas a otras. Su modo de herencia puede ser AD, que generalmente se corresponde con las RP menos severas, AR, recesivo XL o tratarse de casos dominantes con mutaciones *de novo* o de penetrancia incompleta.[21]

Tiene formas atípicas, localizadas o segmentarias y sindrómicas. Se estima que el 15 y el 20% de las RP están asociadas a síndromes, donde las más frecuentes son el síndrome de Usher y el síndrome de Bardet-Biedl, ambas de herencia AR.[21]

Síndrome de Usher

El síndrome de Usher (USH) es una enfermedad AR caracterizada por pérdida auditiva y deterioro visual. Su prevalencia es de alrededor de 4,8 de cada 100.000 habitantes en Europa[20] y representa aproximadamente el 50% del total de casos de sordo-ceguera hereditarios. Alrededor del 14% de los casos de RP son USH. Se han descrito tres subtipos clínicos denominados USH tipo 1 (USH1), USH tipo 2 (USH2) y USH tipo 3 (USH3). Estos son definidos de acuerdo con la gravedad del deterioro auditivo, la presencia o ausencia de disfunción vestibular, y la edad de inicio de la RP.[22]

Síndrome de Bardet-Biedl

El síndrome de Bardet-Biedl es una enfermedad AR y se observa con menos frecuencia que el USH, con una prevalencia de aproximadamente 1:150.000 individuos. El fenotipo es característico y se asocia a RP, a menudo simulando una distrofia de conos y bastones, con obesidad ya presente en la infancia, discapacidad intelectual o retraso psicomotor leve, polidactilia axial, hipogenitalismo y anomalías renales que conducen a la insuficiencia renal. El síndrome puede deberse a mutaciones en al menos 17 genes.[23–25]

Amaurosis congénita de Leber

La amaurosis congénita de Leber (ACL) es la forma más temprana y la más severa de todas las DHR, responsable de los casos de ceguera en la primera década de la vida. Su incidencia es de 2-3 por 100.000 nacimientos y representa el 10-18% de los casos de

Han transcurrido más de 5 años desde la publicación de esta Guía de Práctica Clínica y está pendiente su actualización

ceguera infantil y el 5% de todas las DHR. Esta prevalencia puede ser más elevada en los países con mayores tasas de uniones consanguíneas. Generalmente se transmite con herencia AR, existiendo también herencia AD y casos *de novo*. Actualmente se considera que no se trata de una enfermedad única. Algunos pacientes exhiben solamente la ceguera de origen retiniano mientras que otros muestran evidencia de una participación multisistémica que puede incluir anomalías del sistema nervioso central, renal, cardiaca, y del sistema esquelético.[26]

Coroideremia

Se trata de una enfermedad de herencia XL, por lo que generalmente afecta a varones (aproximadamente 1:50.000 varones) mientras que las mujeres son portadoras, mostrando cambios típicos en el FO y en la autofluorescencia al producirse una atrofia que afecta primariamente a la coriocapilar.[27] Las mujeres portadoras suelen tener un fenotipo muy típico lo que puede ayudar a su detección cuando el diagnóstico genético molecular no está disponible.[28–31]

Atrofia girata

Es una enfermedad de herencia AR y prevalencia exacta desconocida que se debe a la deficiente actividad de una enzima de la matriz mitocondrial, la ornitina aminotransferasa que interviene en el metabolismo de la arginina. Si existe déficit de la ornitina aminotransferasa se produce un aumento de la ornitina en suero, aunque la elevación de ornitina en el suero por sí misma no parece causar anomalías retinianas, ya que otros errores del metabolismo que cursan con hiperornitinemia no producen afectación ocular. Suele comenzar con nictalopia en la primera década de la vida y por sintomatología es indistinguible de la RP, aunque el FO es bastante característico observándose áreas redondeadas de atrofia festoneada confluentes desde la periferia hacia el centro de la retina.[32–36]

Ceguera nocturna congénita estacionaria

La ceguera nocturna congénita estacionaria se refiere a un grupo de trastornos de la retina genéticamente determinado, en gran parte no progresivos, que afectan predominantemente el procesamiento de la señal dentro de los fotorreceptores, el reciclaje de retinoides en el EPR o la transmisión de señales a través de las células bipolares de la retina.[37] La patología, de prevalencia desconocida, es clínica y genéticamente heterogénea, el modo de herencia más común es el XL aunque existen familias con herencia AR y AD. La ceguera nocturna congénita estacionaria se caracteriza por el comienzo de nictalopía en la infancia que no progresa, con una relativamente buena agudeza visual (AV) y, en ocasiones, puede asociarse a miopía, nistagmo y estrabismo.[38–44]

Han transcurrido más de 5 años desde la publicación de esta Guía de Práctica Clínica y está pendiente su actualización

Distrofias progresivas de conos y distrofias progresivas de conos y bastones

Las distrofias progresivas de conos (PCD, del inglés: *progressive cone dystrophies*) y las distrofias progresivas de conos y bastones (CORD, del inglés: *cone-rod dystrophies*) se dan con una frecuencia de 1:30.000 a 1:40.000 individuos, por lo que es 10 veces menos frecuente que la RP.[45,24] Ambas enfermedades se caracterizan por la pérdida de conos lo que conduce a una disminución visual progresiva, aunque pueden ser entidades patológicas distintas con una variabilidad considerable en las causas genéticas y las consecuencias clínicas.[46]

El déficit funcional se limita inicialmente al sistema fotópico, pero la mayoría acaba desarrollando evidencias de disfunción de bastones en edades más o menos avanzadas de la vida. Así, se reserva el término CORD para describir aquellas enfermedades retinianas en que los pacientes, además de la afectación de conos, desarrollan afectación de bastones y consecuentemente ceguera nocturna de forma precoz en la enfermedad. Por el contrario, se consideran PCD aquellas en las que, si existe afectación de bastones, ésta sucede tarde en el proceso de la enfermedad.

La edad media de inicio para la PCD es alrededor de los 16 años y para la CORD de 12 años. El patrón de herencia es AR en el 92% de los PCD y el 90% de los CORD. Mutaciones en el gen *ABCA4* se encuentran en el 9% de los pacientes con PCD de herencia AR y en el 26% de individuos con CORD AR. Dichas mutaciones en *ABCA4*, así como la edad de inicio inferior a los 20 años, se asocian con una pérdida más rápida de la visión. Así, aunque la PCD presenta un curso clínico ligeramente más favorable que la CORD, ambos trastornos evolucionan progresivamente hacia la ceguera legal en la mayoría de los pacientes.[46]

Monocromatismo congénito de bastones o acromatopsia congénita

La acromatopsia congénita completa, acromatopsia típica o monocromatismo de bastones, es una enfermedad no progresiva en la que existen pocos conos en la retina, que además son anómalos. Esto produce una pérdida de visión que no progresa en el tiempo asociada a miopía, nistagmus y FO normal o con cambios mínimos. Es la enfermedad hereditaria de conos más frecuente (1/30.000 nacimientos), pero no se diagnostica correctamente por desconocimiento. Su modo de herencia es AR y la enfermedad es genéticamente heterogénea.[47]

Monocromatismo de conos azules ligado a X

Previamente se conocía de forma errónea como acromatopsia incompleta ligada a X, afecta a menos de uno de cada 100.000 individuos, y se caracteriza por ausencia total de función de conos rojos (conos de longitud de onda larga, L) y verdes (conos de longitud de onda media, M). Así, estos individuos tienen una función normal de bastones y de conos

Han transcurrido más de 5 años desde la publicación de esta Guía de Práctica Clínica y está pendiente su actualización

sensibles a longitud de onda corta (conos S o azules). La clínica es indistinguible de la del monocromatismo de bastones, apareciendo disminución de visión desde el nacimiento, nistagmo pendular, miopía, fotofobia y FO normal o con cambios mínimos. El nistagmo a menudo disminuye con el tiempo, a veces muestran fijación excéntrica y la AV oscila entre 20/80 y 20/200. El monocromatismo de conos azules ligado a X normalmente es una enfermedad no progresiva, aunque se ha descrito ocasionalmente progresión de los cambios funcionales y fundoscópicos. El monocromatismo de bastones se distingue del monocromatismo de conos azules ligado a X por el modo de herencia (herencia XL en el monocromatismo de conos azules) y los resultados de los test psicofísicos y electrofisiológicos.[48]

Enfermedad de Stargardt - fundus flavimaculatus

Actualmente, fundus flavimaculatus y enfermedad de Stargardt son términos que se pueden usar unidos (FF/STGD) para nombrar un grupo heterogéneo de trastornos hereditarios de la retina ocasionados por mutaciones en un mismo gen, el ATP-binding Cassette transporter gene, subfamilia A, miembro 4 (*ABCA4)* localizado en el cromosoma 1p, cuyo modo de herencia es AR. Hasta el 6% de la población tiene mutaciones en este gen en al menos uno de sus dos cromosomas 1, lo que la convierte en la segunda enfermedad hereditaria de la retina más frecuente tras la RP y en la distrofia macular más frecuente que existe con una prevalencia de uno de cada 8.000-10.000 individuos. Puede afectar solo a la región macular o puede extenderse a la retina periférica.[49] Se reserva el término STGD1 para aquellos pacientes que presentan únicamente *flecks* en área macular, mientras que el término fundus flavimaculatus se emplea cuando se observan *flecks* amarillentos también en la periferia media. Se ha comprobado que las mutaciones en *ABCA4* pueden causar también CORD y están en relación con otras patologías maculares.[50–53]

Distrofia coroidea areolar central

Es el término más utilizado, aunque otros términos descriptivos se han usado también para esta enfermedad incluyendo "coroiditis central senil", "angio-esclerosis coroidea", "esclerosis coroidea areolar central", y "atrofia coroidea areolar central". Es una enfermedad caracterizada por la pérdida de la coriocapilar en un área circunscrita que afecta a la región foveal y parafoveal que comienza en la 5ª década de la vida y que, a priori, no se asocia a drusas o *flecks*, aunque existen excepciones.[38,54–56]

Distrofia viteliforme macular de Best o enfermedad de Best

La distrofia viteliforme macular de Best es una forma lenta y progresiva de distrofia macular. En la mayoría de los casos, tiene su comienzo en la infancia aunque a veces se puede desarrollar en edad más avanzada. Es una enfermedad AD con penetrancia incompleta y la expresividad fenotípica de este gen es variable, por lo que las alteraciones

Han transcurrido más de 5 años desde la publicación de esta Guía de Práctica Clínica y está pendiente su actualización

maculares a veces no se desarrollan en portadores obligados. La enfermedad se produce por mutaciones en el gen bestrophin (*BEST1*, que antes se conocía como *VMD2*) que se localiza en el cromosoma 11q. El gen *BEST1* codifica la bestrofina-1, una proteína transmembrana multifuncional que funciona un canal de cloro activado por calcio. Además, la bestrofina-1 puede modular la actividad de los canales de calcio tipo L que se abren dependiendo del voltaje. Esto, junto con la localización de la proteína en la membrana plasmática basolateral del EPR, explicaría la anomalía detectada en el electrooculograma (EOG) característica de esta enfermedad.[57–59]

Aunque la distrofia viteliforme macular de Best es la segunda forma más común de degeneración macular juvenil, con un inicio usualmente antes de los 15 años de edad, sólo alrededor del 1% de todos los casos de enfermedad macular pueden atribuirse a la enfermedad de Best.[60]

Mutaciones en *BEST1* pueden causar otras enfermedades distintas de la distrofia viteliforme macular de Best que se han agrupado dentro del nombre bestrofinopatías. Este grupo de enfermedades incluyen además de algunos casos de Distrofia Viteliforme Foveomacular del Adulto, a la Bestrofinopatía autosómica recesiva (ARB) en la que hay mutaciones bialélicas del gen *BEST1* produciendo el fenotipo nulo (ausencia de proteína) y que se asocia con degeneración extensa, hipermetropía elevada y cámara anterior estrecha, la vitreorretinocoroidopatía AD (ADVIRC), o el Síndrome de microcórnea, CORD, catarata y estafiloma de polo posterior (MRCS); dónde ADVIRC y MRCS exceden la afectación retiniana localizada para convertirse en síndromes oculares.[61]

Distrofia en patrón

Es una maculopatía hereditaria AD caracterizada por la acumulación de lipofucsina a nivel del EPR. Los estudios genéticos moleculares han contribuido a definir mejor esta entidad clínica. La mayor parte de las familias muestran mutaciones en periferina/*PRPH2* con la localización cromosómica 6p21.2-cen, sin embargo, se sabe que existe heterogeneidad genética. Como ya se ha señalado, mutaciones en periferina *PRPH2* pueden producir también RP o distrofia coroidea areolar central en ese contexto se ha descrito que unos miembros de la misma familia presentan distrofia en patrón y otros RP aun siendo portadores de la misma mutación. Aunque se describen típicamente como AD, es probable que existan algunas familias con herencia AR.[62,63]

Existe una variabilidad fenotípica considerable también en esta enfermedad lo que ha dado lugar a nomenclaturas variadas para la misma. Así, Gass clasificó las distrofias en patrón en función de su aspecto oftalmoscópico, de las que sólo dos son relativamente frecuentes:[64]

1) Distrofia macular viteliforme del adulto ó Distrofia foveomacular: Lesión redonda/oval subretiniana amarillenta con un tamaño de 1/3 del diámetro papilar, bilateral y simétrica, con EOG normal y;

2) Distrofia en patrón en alas de mariposa: pigmentación central en forma de mariposa.

Han transcurrido más de 5 años desde la publicación de esta Guía de Práctica Clínica y está pendiente su actualización

En una misma familia se encuentran combinaciones de cualquiera de esos tipos descritos arriba, e incluso se han descrito combinaciones de estos fenotipos en los dos ojos del mismo paciente.

Complejo Wagner-Stickler

Aquí se incluyen los síndromes de Stickler tipo 1 y tipo 2 causados por mutaciones en los genes *COL2A1* y *COL11A1* respectivamente, así como el síndrome de Wagner asociado a mutaciones en el gen *VCAN*. Afecta a 1-9/1.000.000 individuos. Estas enfermedades se caracterizan por cursar con cataratas precoces, vítreo anormalmente vacío, fibrillas y membranas vítreas y asociación con desprendimiento de retina (DR). El Síndrome de Wagner tiene afectación exclusivamente ocular. La afectación extraocular del síndrome de Stickler incluye afectación articular (hiperlaxitud) (90%), sordera (70%), alguna anomalía facial (84%), como paladar hendido e hipoplasia facial. Sin embargo, todo esto es muy variable en distintas familias.[65]

Retinosquisis juvenil ligada a X / retinosquisis congénita hereditaria ligada a X / retinosquisis foveal familiar o velos vítreos congénitos

La retinosquisis juvenil ligada a X (XLRS), de herencia XL, es una de las causas genéticas más comunes de degeneración progresiva juvenil de la retina-vítreo en varones. Tiene prevalencia alrededor de 1:5.000 – 1:25.000 individuos. El gen *RS1* está implicado en la enfermedad y se han descrito cerca de 200 mutaciones diferentes asociadas a este gen.[66] Clásicamente se caracteriza por la pérdida de visión de inicio temprano y esquisis foveal y/o periférica en ambos ojos. El fenotipo de esta enfermedad varía en severidad en distintas familias, e incluso hay una gran variabilidad entre miembros de una misma familia.

Vitreorretinopatía exudativa familiar

Generalmente es una enfermedad hereditaria AD, aunque se han descrito casos de herencia XL. Aunque suele afectar a ambos ojos el grado de afectación puede ser muy asimétrico. La enfermedad presenta expresividad variable, por esta razón al hacer el diagnóstico es importante examinar a otros miembros de la familia cuidadosamente. A veces se necesita una angiografía con fluoresceína (AFG) para el diagnóstico en algunos familiares si los signos clínicos no son muy evidentes en el examen del FO. La enfermedad se caracteriza por áreas avasculares en la periferia de la retina, por lo que es prácticamente indistinguible de la retinopatía de la prematuridad, sólo que no existe el antecedente de la oxigenoterapia en una incubadora. Los pacientes inicialmente tienen una gran variedad de hallazgos dependiendo del proceso de la enfermedad. Un niño puede tener un DR total parecido al estadio V de la retinopatía de la prematuridad, con nistagmo pendular o estrabismo, mientras que uno de sus progenitores puede ser totalmente asintomático con una zona de retina periférica avascular encontrada en una exploración rutinaria.[67–69]

Han transcurrido más de 5 años desde la publicación de esta Guía de Práctica Clínica y está pendiente su actualización

Han transcurrido más de 5 años desde la publicación de esta Guía de Práctica Clínica y está pendiente su actualización

5. Diagnóstico

5.1. Detección precoz

- En pacientes en edad pediátrica que acuden a la atención primaria (o a urgencias), ¿qué conjunto de signos y síntomas debe despertar sospecha de DHR?
- En pacientes adultos que acuden a la atención primaria (o a urgencias), ¿qué conjunto de signos y síntomas debe despertar sospecha de DHR?

No se ha encontrado evidencia científica que responda a estas preguntas de forma directa. La respuesta se ha basado en el documento elaborado por la Sociedad Española de Retina y Vítreo para el diagnóstico y manejo de las enfermedades hereditarias de retina.[18]

Edad pediátrica

Aunque las enfermedades de la retina en edad pediátrica son poco frecuentes, gran parte de las DHR tienen su inicio en esta edad. Puesto que los niños hasta los 5-6 años raramente se quejan de pérdida de visión, toman especial relevancia los signos indirectos en los niños más pequeños (como notar que el niño se acerca mucho a los objetos, desviaciones oculares, reflejo blanco en la pupila, etc.), y la AV, que los pediatras deben tomar a partir de los tres años de edad, pues ambos pueden orientar hacia la sospecha de que algo anómalo está pasando, lo que incluye el inicio de estas patologías. Además, debe ser remitido al oftalmólogo cualquier niño que no mejora su visión con gafas. Muy específicamente hay que estar atento a si tiene sintomatología específica de RP, como puede ser que se tropiece con mucha frecuencia (debido a los problemas de campo) o que tenga dificultades a la hora de desplazarse por la oscuridad.

Calidad muy baja

Se enviará al niño a oftalmología siempre que haya sospecha de que la visión no es normal. En un recién nacido o un lactante se consideran signos de alteración en el desarrollo visual: movimientos erráticos de los ojos; no fija ni sigue objetos de colores o luces brillantes; no responde a caras familiares como la de su madre; nistagmus (el nistagmus secundario a déficit de información visual aparece a los 2-3 meses); mira hacia luces muy intensas sin prestar atención a ninguna otra cosa; se frota los ojos (reflejo óculo-digital signo de Franceschetti que sugiere deficiencia visual muy severa) lo que es muy típico de la ACL.

Calidad muy baja

La valoración de la AV de un niño más mayor se realiza en los controles pediátricos rutinarios con diferentes test según la edad:

Han transcurrido más de 5 años desde la publicación de esta Guía de Práctica Clínica y está pendiente su actualización

- 2-3,5 años: Test de dibujos (Pigassou): Dibujos sencillos (árbol, casa, coche, niño, pájaro, sol)
- 3,5-5 años: Optotipos E de Snellen (el niño puede colocar una E de cartulina negra hacia dónde está abierta sin pedirle que diga derecha-izquierda-arriba-abajo, algo de lo que sería incapaz por sus problemas de lateralidad hasta los 5 años); o Optotipos C de Landolt (el niño tiene que identificar la dirección hacia la que se orienta la abertura de la C). Ambos son más fiables que el Pigassou.
- > 5 años: Optotipos con números o letras, o bien E de Snellen o C de Landolt, igual que un adulto

Se considera que la visión del niño normal es:

- 1 mes: 5% de la visión del adulto (entre 20/200 y 20/400)
- 2-4 meses: 20% de la visión del adulto (entre 20/200 y 20/100)
- 1 año: 30-40% de la visión del adulto (entre 20/60 y 20/40)
- 3-4 años (incluso más tarde pues hay retrasos de maduración): 80-100% de la visión del adulto. Se consideraría sospechoso que el niño no viese más de 20/40
- Todo niño > 6-7 años debe ver igual que un adulto (AV=20/20) pero se consideraría patológico que no viese más de 20/32 y sobre todo si no mejora con gafas

Cualquier niño que se aleje de esta evolución normal debe ser remitido al oftalmólogo especialista en pediatría que valorará si enviarlo al experto en retina.

Se estima que el 16% de las DHR son sindrómicas, siendo las más frecuentes el USH (con RP + sordera, supone un 20% de las sindrómicas y responsable de un 6-10% de todas las sorderas neurosensoriales congénitas) y el Bardet-Biedl (9% de las sindrómicas con DHR, obesidad, polidactilia e hipogonadismo), ambas de herencia AR.[18] Por tanto, en general, pero de modo especial en los pacientes pediátricos con enfermedad retiniana diagnosticada, se debe explorar la audición, el desarrollo psicomotor, la existencia de polidactilia (a menudo se ha operado antes del inicio de la consulta oftalmológica) y posibles problemas neurológicos o renales. Esta breve anamnesis dirigida puede ayudar a la orientación diagnóstica del caso.

Calidad muy baja

Edad adulta

Las DHR incluyen aquellas enfermedades que afectan fundamentalmente a la retina central (distrofias maculares) y aquellas que afectan a la visión periférica (las RP). Habrá que remitir a oftalmología a aquellos pacientes con historia familiar de enfermedad ocular de este grupo, sea cual sea la sintomatología ocular y sea cual sea el patrón de herencia ya que este es variable para este grupo de enfermedades. En general en las DHR es muy frecuente que los pacientes se quejen de fotofobia (la luz les molesta mucho) y de deslumbramiento

Calidad muy baja

Han transcurrido más de 5 años desde la publicación de esta Guía de Práctica Clínica y está pendiente su actualización

importante (la visión baja cuando hay exceso de luz). También pueden referir problemas cuando pasan de luz a oscuridad (adaptación a la oscuridad) y viceversa, así como deslumbramiento indirecto (debido a reflejos transversales). Es sospechoso que el paciente se queje de mala visión cuando hay poca luz (ceguera nocturna) junto con ese empeoramiento de la visión si hay un exceso de luz (deslumbramiento). Este conflicto con la luz es típico de los pacientes con enfermedades de la retina en general, pero muy particularmente de las DHR.

Los síntomas de las distrofias maculares son similares a los de cualquier maculopatía, con la peculiaridad de que la mayor parte de las maculopatías prevalentes se dan en personas de edad, por lo que la edad de presentación más temprana es importante para sospechar etiología hereditaria. Las DHR se diagnostican a menudo durante la niñez, la juventud o en edades medias de la vida y la progresión es gradual. El síntoma fundamental de las distrofias maculares es la disminución de la AV sin causa aparente (una vez descartadas las causas más frecuentes tales como errores refractivos o cataratas). Debido a la afectación central, los pacientes pueden referir síntomas del síndrome macular: Calidad muy baja

- Disminución de la AV, normalmente sin afectación del CV periférico
- Escotoma central (absoluto/relativo): manchas negras o grisáceas que no cambian de posición y en las que desaparecen los objetos del CV
- Discromatopsia: alteración de la visión de colores
- Metamorfopsia (en objetos cotidianos o con Rejilla Amsler)
- Deslumbramiento

También hay que remitir a aquellos pacientes con sospecha de RP, es decir aquellos que refieran ceguera nocturna (se manejan muy mal en condiciones escotópicas) y/o reducción concéntrica del CV (visión en túnel); se puede comprobar en consulta con un CV por confrontación. A menudo los pacientes lo que refieren es que tropiezan demasiado al no ver los obstáculos que los rodean lo que dificulta su deambulación. En presencia de uno o ambos signos se puede empezar a sospechar una DHR.[18] Sin embargo, más adelante estos pacientes sufren disminución de visión (dificultades de lectura, dificultades para ver escalones), acompañada de alteración de la visión de colores. A veces, los pacientes van acostumbrándose a la afectación periférica que progresa muy lentamente, y sólo consultan cuando comienzan con la afectación central. Calidad muy baja

Han transcurrido más de 5 años desde la publicación de esta Guía de Práctica Clínica y está pendiente su actualización

Resumen de la evidencia

Calidad muy baja	Signos indirectos tales como acercarse mucho a los objetos, desviaciones oculares, reflejo blanco en la pupila (leucocoria), frecuentes tropiezos o mal manejo en la oscuridad, y la pérdida de AV deben hacer sospechar al pediatra.[18]
Calidad muy baja	Cualquier niño que no mejora su visión con su mejor corrección debe de ser remitido al oftalmólogo experto en retina.[18]
Calidad muy baja	El pediatra debe remitir al oftalmólogo experto en oftalmología pediátrica a los niños en los que sospeche anomalías del sistema visual.[18]
Calidad muy baja	Los síntomas y signos claves para el médico de familia en la sospecha de una DHR son la ceguera nocturna y reducción concéntrica del CV que a veces manifiestan como dificultades en la deambulación.[18]
Calidad muy baja	Signos como la obesidad con polidactilia, el hipogonadismo, la discapacidad intelectual, la insuficiencia renal o cardíaca así como la sordera de origen neurosensorial bilateral pueden hacer sospechar al pediatra de atención primaria de la existencia de una DHR sindrómica.[18]

De la evidencia a la recomendación

Los aspectos que han determinado la fuerza y la dirección de las recomendaciones formuladas han sido los siguientes:

1. Calidad global de la evidencia: No se identificó evidencia científica disponible sobre qué conjunto de signos y síntomas debe despertar sospecha de DHR.
2. Balance entre beneficios y riesgos: El grupo de elaboración de la guía opina que los beneficios de tener en cuenta los signos y síntomas que se apuntan superan el posible perjuicio para el paciente.
3. Valores y preferencia de los pacientes: No se identificaron estudios publicados sobre valores y preferencias de las personas con DHR en cuanto a esta pregunta. En el estudio cualitativo realizado en el contexto español, no se pudo obtener información al respecto.
4. Costes y uso de recursos: no se consideraron determinantes para formular las recomendaciones.

Las recomendaciones formuladas para esta pregunta son de buena práctica clínica y se tratan de directrices dirigidas a realizar una adecuada detección y un adecuado manejo de los primeros signos y síntomas asociados a las DHR, tanto en pacientes pediátricos como en adultos.

Han transcurrido más de 5 años desde la publicación de esta Guía de Práctica Clínica y está pendiente su actualización

Recomendaciones

√	Se sugiere que el pediatra de atención primaria envíe al oftalmólogo a aquellos niños que refieran pérdida de visión.
√	Se sugiere que el pediatra de atención primaria envíe al oftalmólogo a todo niño al que se detecte una visión no adecuada para su edad o sospecha de la misma en el caso de los más pequeños, vaya o no asociada a sintomatología sistémica.
√	Se sugiere que los pediatras de atención primaria deriven al servicio de oftalmología (en caso de disponibilidad, preferentemente, al servicio de oftalmología pediátrica) a aquellos niños que presenten sordera bilateral, con o sin sospecha de pérdida de visión.
√	Se sugiere que los pediatras de atención primaria deriven al servicio de oftalmología pediátrica a aquellos niños que asocien obesidad, polidactilia e hipogonadismo, y se sospeche de pérdida de visión.
√	Se sugiere que los médicos de atención primaria deriven al servicio de oftalmología a aquellos pacientes con ceguera nocturna y reducción concéntrica del campo visual.
√	Se sugiere que los médicos de atención primaria deriven al servicio de oftalmología a aquellos pacientes con disminución de la visión central.

5.2. Confirmación diagnóstica

5.2.1. Pruebas diagnósticas

- En pacientes con sospecha de DHR, ¿qué pruebas se deben realizar para confirmar o descartar el diagnóstico? ¿Por qué orden? ¿A quién?

En pacientes con sospecha de DHR, dentro de las pruebas que se pueden realizar para confirmar el diagnóstico encontramos aquellas subjetivas, que normalmente requieren mayor colaboración de los pacientes y, por otro lado, las pruebas objetivas, algunas de ellas de fácil realización en pacientes no colaboradores como por ejemplo los niños.

La respuesta a esta pregunta clínica se ha basado en el documento de la Sociedad Española de Retina y Vítreo[18] para las enfermedades hereditarias de retina y en varias publicaciones que recogen opiniones de expertos, una sobre el diagnóstico diferencial de las distrofia maculares hereditarias;[70] otra sobre el diagnóstico genético y perfil molecular de pacientes con distrofia de retina en general en población española[71] u otras poblaciones, otra sobre XLRS[72] y otra más sobre imagen y electrofisiología clínica.[73] Por otro lado, se identificaron 17 publicaciones en las que se recogían diversas cohortes, revisiones de casos y series de casos que incluyeron un total de 950 pacientes con diferentes DHR entre las que se encuentran la RP, coroideremia, el USH, las distrofias de conos y bastones, la distrofia foveomacular viteliforme, el síndrome de Stargardt o fundus flavimaculatus y la retinosquisis juvenil ligada al cromosoma X. Las pruebas diagnósticas incluidas son: AV y

Han transcurrido más de 5 años desde la publicación de esta Guía de Práctica Clínica y está pendiente su actualización

sensibilidad al contraste, perimetría, retinografía de campo amplio, autofluorescencia, tomografía de coherencia óptica (OCT), electrorretinografía (ERG), EOG y potenciales evocados, óptica adaptativa y pruebas genéticas.[46,74–89]

5.2.1.1. Pruebas subjetivas

Agudeza visual

La prueba de AV no confirma ni descarta el diagnóstico. Aun así, existe cierto consenso sobre la conveniencia de su medición al inicio del estudio diagnóstico y en cada visita. Esta medida, en algunas de las distrofias, puede conservarse hasta estadios muy tardíos y en otras puede ser el primer síntoma.[18,70]

Calidad muy baja

Sensibilidad al contraste

La evidencia identificada apunta a que es conveniente realizarla si se dispone de ella, ya que en algunas distrofias, como en la RP, los pacientes pueden beneficiarse de filtros de contraste para una mejor lectura. Sin embargo, esta prueba no parece aportar información sobre el diagnóstico.[18,74]

Calidad baja / muy baja

Campos visuales

Es conveniente realizar una campimetría al inicio cuando existe la sospecha de distrofias extensas de la retina. Además, se debe tener en cuenta que en la RP esta medida se debe realizar por motivos legales en pacientes que todavía conservan CV. Dado que se produce una pérdida media del 4-5% anual no debería hacerse con una frecuencia superior a la anual.[18,75]

Calidad baja / muy baja

Test de colores

No se identificó evidencia que informe sobre la necesidad de realizar el test de colores a todo paciente con sospecha de DHR. No obstante, parece conveniente realizar esta prueba ante la sospecha de distrofia de conos y sospecha de acromatopsias.[46,70]

Calidad baja / moderada

Adaptación a la oscuridad

No se identifican artículos que lo aconsejen de forma rutinaria.

Han transcurrido más de 5 años desde la publicación de esta Guía de Práctica Clínica y está pendiente su actualización

5.2.1.2. Pruebas objetivas

Retinografía

No existen estudios con retinografía convencional, tan solo se describe el uso y la utilidad de las retinografías de campo amplio, especialmente en las distrofias extensas de la retina.[76]

Calidad muy baja

Autofluorescencia

Actualmente, es una de las pruebas más importantes para el diagnóstico de las distrofias de retina. Recomendada para el diagnóstico y seguimiento de distrofias tanto maculares[77] como de retina periférica,[18] aunque en distrofias maculares la autofluorescencia no siempre se correlaciona con la pérdida sensitiva.[78]

Calidad baja

Estudios observacionales en los que se realiza autofluorescencia de campo amplio apuntan a que las alteraciones en la autofluorescencia pueden preceder al daño en la retina.[79,80] Asimismo, se ha valorado la utilización de diferentes tipos de autofluorescencia la realización de autofluorescencia de onda corta y de ondas cercanas al infrarrojo. Los datos apuntan a que siendo útiles ambas técnicas, la cercana al infrarrojo podría tener mayores ventajas para el estudio de la RP. Más de la mitad de los pacientes con RP presentan un anillo de hiper autofluorescencia perifoveolar.[81]

Calidad muy baja

Se ha propuesto la autofluorescencia como prueba determinante en pacientes no colaboradores como en los niños, donde las pruebas electrofisiológicas son menos sencillas de realizar.[73,82]

Densitometría

No existen publicaciones que avalen su uso sistemático.

AFG

En enfermedades como la RP es recomendable la realización de una AFG en caso de aparición de complicaciones como el edema macular. En la enfermedad de Stargardt clásicamente se describe el silencio coroideo de la AFG que es caso patognomónico de esta enfermedad, aunque con la aparición de la autofluorescencia y la OCT parece perder importancia en el diagnóstico inicial.[18]

Calidad muy baja

OCT

La OCT es una prueba imprescindible para el diagnóstico de posibles complicaciones relacionadas con la RP, ya que hasta un 38% de los pacientes pueden cursar con edema macular cistoide.[18,83]

Calidad baja/muy baja

Han transcurrido más de 5 años desde la publicación de esta Guía de Práctica Clínica y está pendiente su actualización

El estudio de la retina externa con OCT de dominio espectral (concretamente la línea de los elipsoide) se relaciona con la funcionalidad de la retina en pacientes con RP.[81]

La OCT se considera como el *gold standard* para el diagnóstico de la retinosquisis congénita ligada al cromosoma X, incluso en niños muy pequeños donde no es posible realizar otras pruebas la OCT nos facilita el diagnóstico.[72]

La OCT también puede ayudar en el diagnóstico de las distrofias maculares.[77]

Pruebas electrofisiológicas

En la RP y en otras enfermedades extensas de la retina es recomendable realizar un ERG al inicio y si es posible un ERG en patrón. Existen enfermedades hereditarias que típicamente nos darán ERG negativo. Una vez que se recoge un ERG plano no vale la pena repetirlo. Un ERG de patrón plano (ERG-P) indica alta probabilidad de pérdida visual severa en menos de cinco años. El ERG multifocal (ERG-mf) puede servir para monitorizar la función central.[18]

Calidad baja/muy baja

La realización de ERG y de ERG-P es aconsejable cuando exista sospecha de distrofia macular,[18,84] aunque el ERG convencional puede ser normal o estar solo levemente alterado en muchas de las distrofia maculares, como la enfermedad de Stargardt, Best y distrofias viteliformes de la edad adulta.[84] El ERG fotópico alterado con escotópico conservado puede ser útil para el diagnóstico de las distrofias de conos.[85]

Calidad muy baja

El ERG-mf también puede ser útil para monitorizar distrofias maculares. El EOG es casi imprescindible para el diagnóstico de la enfermedad de Best, en estos pacientes se aprecia un EOG alterado con un índice de Arden patológico y normalidad en el ERG.[18]

La inclusión del ERG y el potencial evocado visual (PEV) es útil en el protocolo de exploración clínico en la sospecha de un cuadro sugestivo de ACL.[26]

Se ha descrito el uso de PEV específicos por colores en pacientes con distrofias de conos, aunque no parece que sea una técnica estandarizada.[86]

Especial interés toman estas pruebas cuando se busca poder detectar precozmente una DHR sindrómica, dado que existen múltiples síndromes multiorgánicos en que aparecen signos y síntomas oculares similares a los que se observan en los casos aislados de DHR ya que la afectación del PVE con ERG normal sugiere una afectación de la vía

Han transcurrido más de 5 años desde la publicación de esta Guía de Práctica Clínica y está pendiente su actualización

visual y no de la retina[90,91] aun cuando, en ocasiones, los hallazgos oftalmológicos pueden ser sutiles y/o aparecer a posteriori.[92]

Óptica adaptativa

Hasta la fecha se han realizado pocos estudios con óptica adaptativa en distrofias de retina, pese a que no confirman el diagnóstico se ha demostrado que en la RP se encuentran alteraciones maculares por óptica adaptativa incluso en pacientes con una buena función visual central.[87,88]

Calidad muy baja

Prueba genética

El diagnóstico genético supone a día de hoy un reto, dada la enorme heterogeneidad de las alteraciones genéticas que podemos encontrar.[89]

Calidad baja/muy baja

Sin embargo, gracias a la incorporación de las técnicas de secuenciación masiva (NGS, del inglés: *next generation sequencing*) es factible caracterizar genéticamente más del 50% de los casos, en un plazo rápido y a un coste asequible.[70–72]

Actualmente el diagnóstico genético es importante para confirmar o refinar el diagnóstico clínico, especialmente en el estudio de casos sindrómicos o casos poco claros. Es recomendable también en la enfermedad de Stargardt, para el asesoramiento genético, la planificación familiar, en casos de sospecha de mujeres portadoras de enfermedades XL y será importante en un futuro para posibles tratamientos individualizados.[18,89] Para más información ver 5.2.5. Estudio genético

Otras pruebas

Otras pruebas pueden ser de utilidad ante la sospecha de algunas enfermedades tales como la ACL.[26] Así, en la sospecha de un cuadro sugestivo de ACL se recomienda el protocolo de exploración clínico siguiente:[26]

Calidad baja/muy baja

Dentro de la exploración obligatoria, además de la evaluación oftalmológica y de la realización de un ERG y PEV, ante la sospecha de una forma sindrómica de la enfermedad se debe realizar:

- Evaluación neurológica y sistémica
- Resonancia magnética nuclear cerebral
- Examen ecográfico de abdomen y pelvis (renal)
- Examen radiológico de las manos
- Evaluación de la función hepática y renal

Además a veces es recomendable realizar las siguientes exploraciones:

Han transcurrido más de 5 años desde la publicación de esta Guía de Práctica Clínica y está pendiente de actualización

- Exploración metabólica enzimática (ácidos grasos de cadena larga, lactato y piruvato séricos, ácidos orgánicos urinarios, aminoacidemia y aminoaciduria, ácido fitánico, sialotransferrina)
- Enzimas musculares
- Potenciales evocados auditivos de tronco cerebral

Resumen de la evidencia

Calidad muy baja	La evaluación de la AV es la primera prueba a realizar cuando existe una sospecha de DHR.[18,70]
Calidad baja / muy baja	Ante una sospecha de DHR, es adecuada la realización de un estudio del CV, al menos al inicio. Dada la evolución del CV en pacientes con DHR, no aporta demasiada información su evaluación con periodicidad inferior al año.[2,56]
Calidad baja	La autofluorescencia se confirma como prueba imprescindible tanto en distrofias extensas como en distrofias maculares. Esta técnica puede ser de gran utilidad en niños.[18,77,79–82]
Calidad baja / muy baja	La OCT es una prueba imprescindible en el diagnóstico de las distrofia maculares,[77] es el *gold standard* para el diagnóstico de la retinosquisis congénita ligada al cromosoma X[72] y se ha demostrado útil en el diagnóstico y control de las complicaciones asociadas a las distrofias extensas de retina como el edema macular en la RP.[18,81,83]
Calidad baja / muy baja	Las pruebas electrofisiológicas siguen siendo imprescindibles en el diagnóstico de las distrofias de retina. Es aconsejable la realización de ERG cuando exista sospecha tanto de distrofias centrales como periféricas.[18,84]
Calidad baja	Es aconsejable la realización de ERG cuando exista sospecha de DHR sindrómica,[90,91] dado que los hallazgos oftalmológicos pueden ser sutiles y/o aparecer a posteriori.[92]
Calidad muy baja	El electrooculograma asociado a ERG puede ser definitivo en el diagnóstico de la enfermedad de Best.[18]
Calidad baja / muy baja	Actualmente en niños, casos dudosos, casos sindrómicos, pacientes con enfermedad de Stargardt, mujeres en riesgo o diagnóstico confirmado de ser portadoras de RP ligada al cromosoma X y para la planificación familiar es conveniente valorar el diagnóstico genético.[18,89]

Han transcurrido más de 5 años desde la publicación de esta Guía de Práctica Clínica y está pendiente su actualización

Calidad muy baja	El ERG-mf y el ERG-P pueden ayudar en la monitorización funcional del área macular de los pacientes afectos de DHR.[76]
Calidad muy baja	Los test de colores y la sensibilidad al contraste pueden estar indicados ante determinadas sospechas como la existencia de una distrofia de conos.[18]
Calidad muy baja	Otras pruebas pueden ser de utilidad ante la sospecha de ACL.[26] Así, en la sospecha de un cuadro sugestivo de ACL asociada a enfermedad sistémica se recomienda, como mínimo, el protocolo de exploración clínico siguiente:[26] – Evaluación neurológica y sistémica – RNM cerebral – Examen ecográfico de abdomen y pelvis (renal) – Examen radiológico de las manos – Evaluación de la función hepática y renal
	No existe evidencia disponible que aconseje la utilización del test de adaptación a la oscuridad, aunque estos pueden ayudar a distinguir una ceguera nocturna patológica de la que puede ser habitual en pacientes miopes.
	No existen estudios disponibles que avalen el uso sistemático de la densitometría retiniana.
	No existe evidencia suficiente que avale el uso de técnicas de óptica adaptativa en pacientes con distrofia de retina, aunque puede ser una herramienta interesante para un futuro.
Calidad baja / muy baja	En un futuro el diagnóstico genético será importante para posibles tratamientos individualizados.[18,89] El diagnóstico genético permite confirmar el diagnóstico e identificar portadores con riesgo de transmitir la enfermedad.[89]
Calidad muy baja	El uso de retinografías de campo amplio puede ser útil en la monitorización de las distrofias extensas de retina.[76]
Calidad muy baja	La AFG, que clásicamente se había utilizado para el diagnóstico de posibles complicaciones, ha perdido interés tras la aparición de sistemas no invasivos como la OCT.[18] Pero sigue siendo útil en la detección del silencio coroideo casi patognomónico de la enfermedad de Stargardt (sólo se describe también en la intoxicación por plata).

Han transcurrido más de 5 años desde la publicación de esta Guía de Práctica Clínica y está pendiente su actualización

De la evidencia a la recomendación

Los aspectos que han determinado la fuerza y la dirección de las recomendaciones formuladas han sido los siguientes:

1. Calidad global de la evidencia: la evidencia deriva de estudios de cohortes y revisiones de series de casos, considerándose la calidad global de la evidencia como muy baja.
2. Balance entre beneficios y riesgos: Se considera que el potencial beneficio de la realización de las pruebas indicadas para el diagnóstico o confirmación del diagnóstico supera los riesgos de las mismas.
3. Valores y preferencia de los pacientes: No se identificaron estudios publicados sobre valores y preferencias de las personas con DHR en cuanto a esta pregunta. En el estudio cualitativo realizado en el contexto español, las pruebas cuentan con una valoración positiva por parte de los pacientes especialmente si tienen una finalidad diagnóstica.
4. Aceptabilidad: En el estudio cualitativo con pacientes con DHR en el contexto español, los pacientes perciben que las pruebas no están exentas de molestias específicas para las personas con DHR, o barreras por lo que resaltan los siguientes aspectos:
   - Que se facilite el acceso a las pruebas (por ejemplo, evitar el uso de pantallas con número para pasar a un servicio, ya que éstas no están adaptadas a los pacientes con baja visión o sin visión puesto que no son parlantes).
   - Que se adapte el lenguaje usado (por ejemplos, recibir referencias espaciales verbalmente específicas -a su derecha, delante, detrás…-, en lugar de gestuales).
   - Que el profesional sanitario acompañe a los pacientes en los traslados entre consultas y acceso a las pruebas, especialmente si la persona no va acompañada por un familiar o conocido.
   - Que se realicen pruebas adaptadas a las condiciones específicas de baja visión de cada patología y a su resto visual.
5. Factibilidad: Estas técnicas no suelen estar disponibles en todos los hospitales.

El grupo elaborador formuló las siguientes recomendaciones considerando las opciones que podrían ayudar al diagnóstico y confirmación de las DHR.

Recomendaciones

Fuerte	Ante la sospecha de DHR, se recomienda que se realice una exploración oftalmológica completa y dirigida (medidas de AV, CV, FO, pruebas electrofisiológicas, test de colores, autofluorescencia y OCT).
Condicional	En niños pequeños y pacientes no colaboradores se sugiere el uso de la electrofisiología, la autofluorescencia y de la OCT.
Condicional	Ante la sospecha de cualquier DHR sindrómica en ausencia de signos oftalmoscópicos evidentes en la exploración, se sugiere el test de electrofisiología para su diagnóstico.

Han transcurrido más de 5 años desde la publicación de esta Guía de Práctica Clínica y está pendiente su actualización

5.2.2. Estudio electrofisiológico

- ¿Cómo debe hacerse el estudio electrofisiológico? ¿A quién hay que pedírselo? ¿qué pruebas hay que solicitar?

Para el desarrollo de esta pregunta se ha tomado como referencia los estándares o indicaciones que la Sociedad Internacional de Electrofisiología Clínica y Visión (*International Society for Clinical Electrophysiology of Vision*-ISCEV) ha establecido para la realización de todas y cada una de las pruebas electrofisiológicas, de tal manera que los resultados sean interpretables por otra persona, reproducibles y comparables con otros que sean realizados por otro equipo profesional.[93–97] En la Ilustración 1 que se muestra a continuación, se recogen de manera resumida.

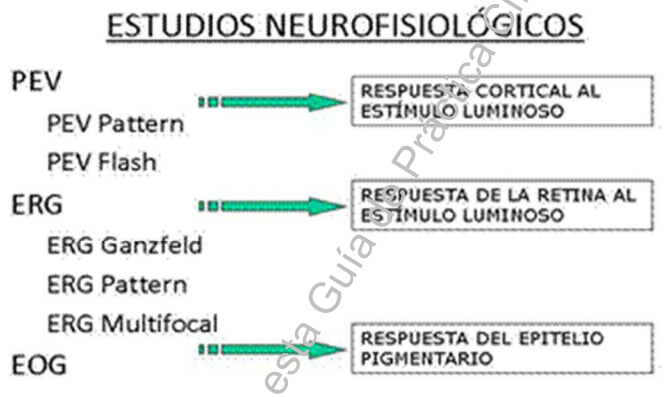

Ilustración 1. Protocolos de exploración.

A. Potencial evocado visual (PEV)[94]

Muchas son las herramientas diagnósticas que permiten estudiar el ojo tanto en el segmento anterior como en el posterior, sin embargo, son necesarias otro tipo de pruebas si queremos estudiar las estructuras neurológicas que sirven de puente entre el ojo y el cerebro. Para ello, se dispone de los PEV, que no son más que la medida de la respuesta eléctrica de la corteza cerebral occipital ante estímulos luminosos, ya que "vemos con el cerebro".

Desde que un estímulo visual llega al ojo hasta que el cerebro lo procesa pasa un determinado tiempo, del orden de milisegundos. Las variaciones en ese tiempo o en la forma de la respuesta que se obtiene informan si hay un problema en la vía de comunicación nerviosa entre el ojo y el cerebro. La ISCEV dispone de unos protocolos consensuados y revisados cada cuatro años por científicos pertenecientes a esta sociedad.[94]

Para medir esas variaciones son precisos electrodos sobre distintos puntos de la cabeza, donde se puede registrar la actividad eléctrica. Es necesario usar pastas abrasivas y conductoras para conseguir una menor resistencia al paso de la corriente eléctrica,

Han transcurrido más de 3 años desde la publicación de esta Guía de Práctica Clínica y está pendiente su actualización

limitada por la piel y cualquier producto químico aplicado en la zona, como sucede con lacas y gominas.

El paciente debe estar sentado y relajado, para evitar registrar actividad eléctrica muscular o variaciones de la señal por movimientos. En el caso de pacientes que precisen refracción, deberán usarlas para realizar la prueba con la mejor corrección.

Se hacen dos tipos de pruebas en clínica, dependiendo del estímulo:

- PEV con estímulo *Flash* o haz de luz difusa
- PEV con estímulo *Pattern* o damero reversible (PEVP)

A.1. Protocolo clínico del PEV con estímulo *Flash*

El PEV como respuesta a un *Flash*, que son destellos de luz blanca intermitentes, no necesita la fijación, valorando solo el paso de la señal luminosa hasta la corteza cerebral. Se obtiene una gráfica con cinco puntos N1, P1, N2, P2 y N3. Se valoran variaciones de latencia de la N2. En la Ilustración 2 puede verse una respuesta normal al PEV-Flash con sus cinco componentes.

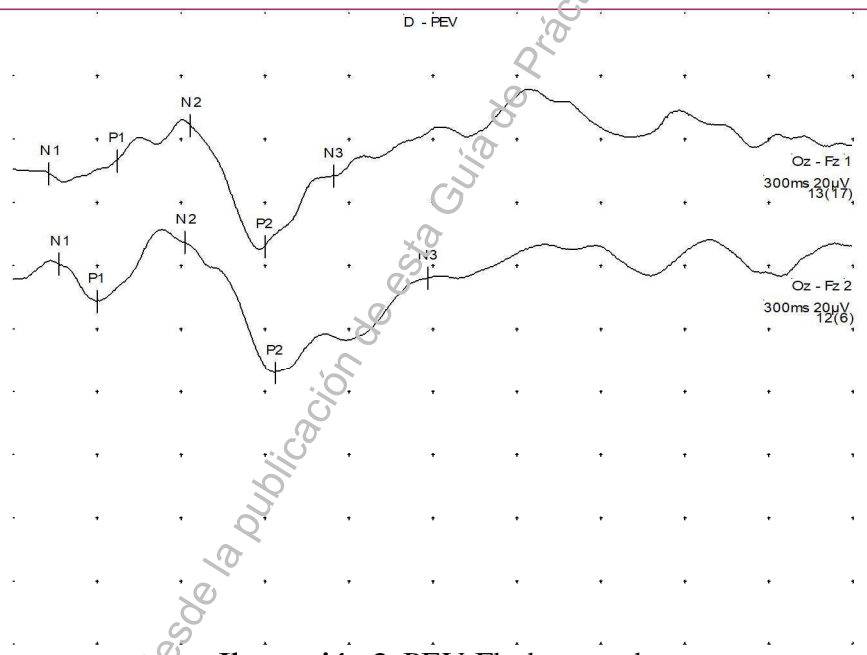

Ilustración 2. PEV-Flash normal.
Imagen cedida por la Dra. Concepción Vilela Soler.

Aplicación en clínica: en los casos de imposibilidad de correcta fijación, en niños pequeños que no fijan (por debajo de tres meses), malos colaboradores, o en caso de coma. Se puede hacer con el estimulador Ganzfeld o en pacientes encamados, con las gafas de *leds goggles*.[98,99] Otra utilidad clínica es para aquellos pacientes con opacidades de medios que impiden valorar FO (por ejemplo una catarata o una hemorragia vítrea), ya que si se recoge respuesta en esta prueba, puede pensarse en realizar cirugías que traten de resolver esas opacidades, algo que se descartará si el PVE con flash es plano.

Han transcurrido más de 5 años desde la publicación de esta Guía de Práctica Clínica y está pendiente su actualización

Esta prueba es tan solo la confirmación del paso de señal luminosa de por la vía visual, no implica la función sensorial de "ver" correctamente.

Para la obtención del PEVP es necesaria la fijación de la visión del paciente en un punto y solo aparecerán respuestas corticales si la fijación es correcta. Da información del paso del estímulo y del tiempo que tarda en pasar. Se obtiene una gráfica con tres puntos de inflexión N75, P100 y N145, que indican la polaridad N=negativo, P=positivo y con el número, el tiempo en milisegundos que tarda en aparecer dicho punto. Se consideran variaciones de la onda P100 (Ilustración 4) que se expresa en milisegundos y microvoltios, comparados con patrones normales del propio laboratorio.

No se utiliza mucho en clínica humana por ser muy poco sensible y por su enorme variabilidad interindividual, que hace que sólo sea útil en la valoración de la simetría de la respuesta entre ambos ojos, así como en constatar que se mantiene el registro de una respuesta en ambos ojos (la latencia de las ondas positivas debería de ser inferior a 150 milisegundos).

A.2. Protocolo clínico del PEV con estímulo Pattern (PEVP)

Pupilas: no alteradas por drogas midriáticas o mióticas. Conseguir la mejor AV. Se debe hacer estimulación monocular. Estimulación binocular solo cuando hay poca colaboración. Posición relajada para minimizar el artefacto de músculos. Si no consigue fijación: Aumentar ángulo/punto de fijación. Si sigue sin fijar: "Fijación al centro" o pasar a PEV-Flash.

Estimulación: Damero que revierte (*pattern reversal*)

Ilustración 3: cuadros blancos y negros o barras que cambian de negro a blanco y de blanco a negro continuamente. El estímulo se definirá en términos de ángulo visual de cada cuadro, expresado en grados. Se deben usar por indicación de ISCEV dos medidas por lo menos: 15 minutos (cuadro pequeño) y 60 minutos (cuadro grande). Se realiza siempre con el paciente sentado a un metro de distancia. Es absolutamente necesario que el paciente porte su corrección, pues los defectos de refracción impiden ver el damero y alteran falsamente la respuesta a este tipo de estímulo. Hay que estimular cada ojo por separado.

Han transcurrido más de 5 años desde la publicación de esta Guía de Práctica Clínica y está pendiente su actualización

Ilustración 3. Monitor con damero reversible para estimular PEVP.
Imagen cedida por la Dra. Concepción Vilela Soler.

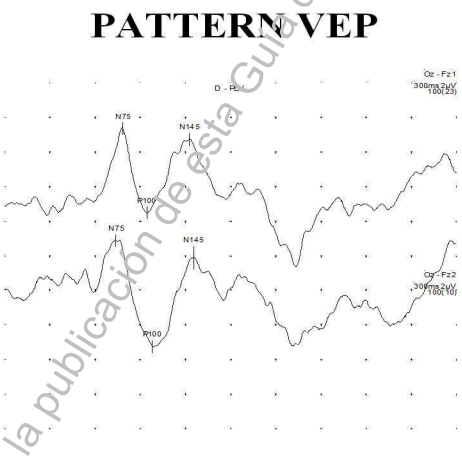

Ilustración 4. Onda P100 PEVP.
Imagen cedida por la Dra. Concepción Vilela Soler.

A.3. Aplicaciones clínicas del PEV

Enfermedades del nervio óptico: neuropatía óptica isquémica, desmielinizante, traumática, por tumores, inflamatoria, por tóxicos (alcohol, tabaco, metotrexato, etc.). También se afecta en alteraciones funcionales como la ambliopía o en opacidades de medios, pues estos impiden la correcta visualización del estímulo, y también en el glaucoma y las maculopatías.[98,100,101] En todos estos casos permitirá confirmar un diagnóstico que se sospechaba, realizar un diagnóstico que no se sospechaba, evaluar discrepancias entre signos y síntomas (simuladores), monitorizar la progresión de la enfermedad, descartar algunos diagnósticos, etc.

Han transcurrido más de 5 años desde la publicación de esta Guía de Práctica Clínica y está pendiente su actualización

Esta prueba permite (sola o junto con el ERG-P) diferenciar enfermedades maculares de neuropatías ópticas. También permite diferenciar neuropatías ópticas desmielinizantes que retrasarán la latencia de la P100, de aquellas que cursan con disminución de fibras de las células ganglionares como suceden en las neuropatías ópticas isquémicas o en muchas de las hereditarias, pues estas últimas provocarán fundamentalmente una reducción en la amplitud de la onda P100.

B. Electrorretinograma (ERG)

El ERG es el registro de los cambios de potencial eléctrico obtenido en la retina tras un estímulo luminoso. La ISCEV facilita unos protocolos de cada tipo de ERG que actualiza cada cuatro años.[93,95,97]

Existen diferentes tipos de ERG según el estimulador:

- ERG de campo lleno (Ganzfeld), o campo completo
- ERG con damero alternante (*Pattern*)
- ERG-mf

B.1. ERG-Ganzfeld (ERG-G)[93]

Es una respuesta en masa evocada en toda la retina por un destello de luz breve.[93] Se manifiesta como una onda cuyos principales componentes representan fundamentalmente la respuesta de fotorreceptores: onda a negativa (por la hiperpolarización de los fotorreceptores debido a la salida de Na^+ tras el estímulo luminoso) que se origina en los fotorreceptores, seguida de una onda b positiva (por la despolarización de las células de la retina interna debido a la entrada de K^+ en su interior) que procede principalmente de la actividad de células bipolares y de Müller. Sobre la rama ascendente de la onda b veremos unos pequeños picos de onda, los potenciales oscilatorios reflejando la actividad a nivel de la capa plexiforme interna. En la Ilustración 5 podemos observar las diferentes capas de la retina y su función en la generación de las ondas que componen el ERG. En la Ilustración 6 vemos el ejemplo de una respuesta mixta (conos y bastones) en condiciones escotópicas.

La retina convierte la energía fotópica en señales eléctricas y procesa estas señales en patrones complejos que son transferidos al cuerpo geniculado externo y de ahí al córtex visual del lóbulo occipital. Esta vía nerviosa está constituida por los fotorreceptores y tres neuronas.

En la capa plexiforme externa, los axones de los conos y los bastones establecen sinapsis con las dendritas de la 1ª neurona –la célula bipolar y también con las células horizontales. La célula bipolar (núcleo, capa nuclear interna) sinapta en la plexiforme interna con la 2ª neurona –la célula ganglionar y también con las células amacrinas. Los axones de las ganglionares forman la capa de fibras nerviosas que a través del nervio óptico llegan al cuerpo geniculado externo donde hacen sinapsis con la 3ª neurona cuyos axones a través de radiaciones ópticas llegan al córtex occipital.

Han transcurrido más de 5 años desde la publicación de esta Guía de Práctica Clínica y está pendiente su actualización

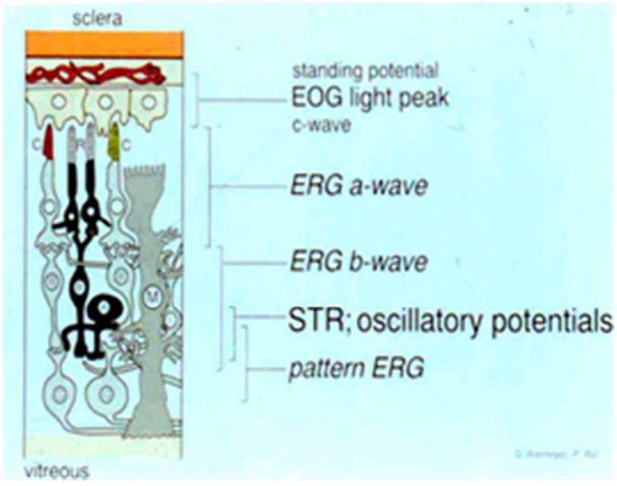

Ilustración 5. Capas de la retina y generación de las diferentes ondas.
Imagen cedida por el Prof. Günter Niemeyer, Zurich (Suiza)

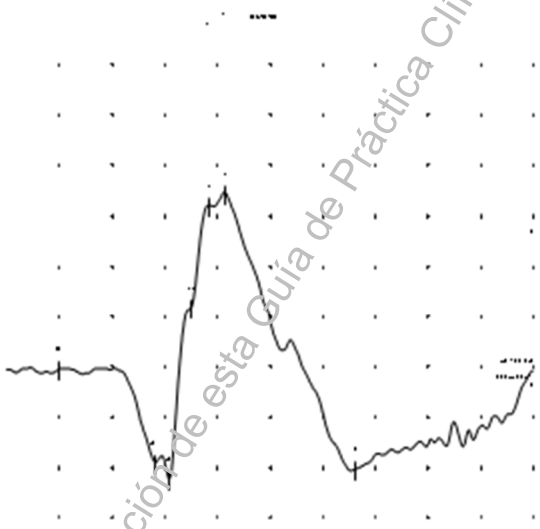

Ilustración 6. ERG-G respuesta mixta.
Imagen cedida por la Dra. Concepción Vilela Soler.

Características de los componentes del ERG-G

En la descripción de las distintas ondas del ERG nos tenemos que fijar en una serie de características:

- Morfología (Ilustración 6)
- Amplitud de las ondas:
  - onda a (desde la línea de base hasta el valle)
  - onda b (desde el valle de la onda a hasta el pico de la onda b
- Características temporales:
  - la latencia (tiempo desde el estímulo al inicio de la onda)
  - tiempo de culminación (tiempo desde el estímulo hasta el pico de la onda)

Han transcurrido más de 5 años desde la publicación de esta Guía de Práctica Clínica y está pendiente su actualización

Parámetros de las ondas:

- Duración de la respuesta 150 ms.
- Latencia onda a 12-15 ms y de la onda b 40-45 ms.
- Amplitud de las ondas a y b.
- Cociente b/a (normal >2).

Protocolo clínico[102]

Condiciones del paciente:

- Dilatación pupilar con colirio de tropicamida.
- Pre-adaptación a la luz y la oscuridad:
  - 20 min de adaptación a la oscuridad para el registro de la respuesta de bastones y mixta.
  - 5-10 min de adaptación a la luz para la respuesta de conos.
- Fijación: se debe incorporar un punto de fijación a la campana de estímulo. Un ojo estable es importante para que los movimientos del ojo no artefacten y no bloqueen la luz al parpadear.

Técnicas para la recogida (Ilustración 7 e Ilustración 8):

- Se recomienda un estimulador de campo amplio (Ganzfeld).
- Electrodos activos o de recogida: lentes de contacto corneal, hilos y fibras conductores de contacto conjuntival.[103]
- Electrodos de referencia: reborde orbitario ipsilateral.
- Electrodo de tierra: localización típica frontal central.

Han transcurrido más de 5 años desde la publicación de esta Guía de Práctica Clínica y está pendiente su actualización

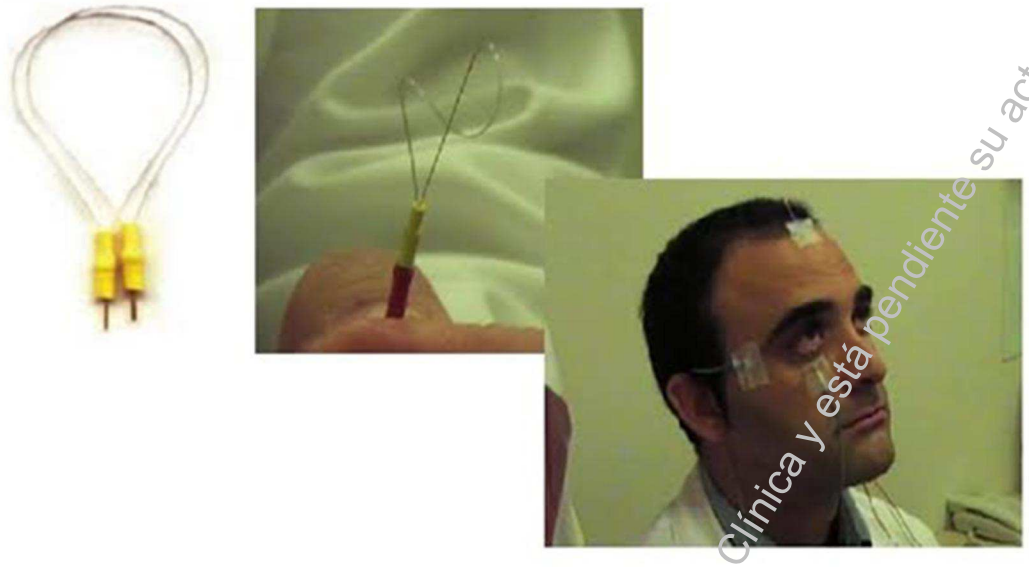

Ilustración 7. Colocación de electrodos.
Imagen cedida por la Dra. Concepción Vilela Soler.

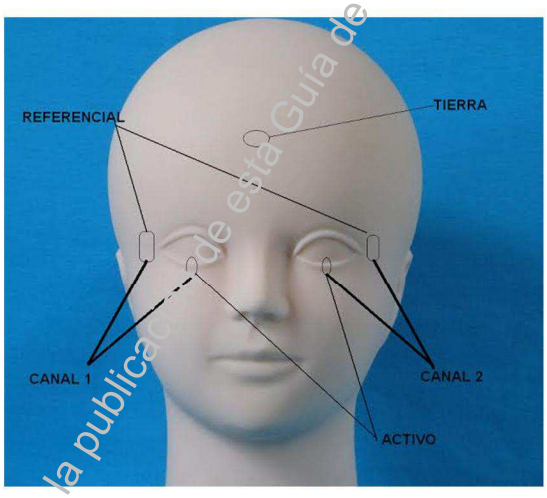

Ilustración 8. Colocación de electrodos.
Imagen cedida por la Dra. Concepción Vilela Soler.

Condiciones del registro:

- Tiempo de análisis: 150-200 ms. A ser posible con un retardo de 25 ms para ver la línea de base.
- Frecuencia de estimulación:
  - Luz azul escotópica: Intervalo mínimo de dos segundos entre destellos (0,5 pulsos por segundo).
  - Luz blanca escotópica: Intervalo mínimo de 10 segundos (0,1 pulsos por segundo).

Han transcurrido más de 5 años desde la publicación de esta Guía de Práctica Clínica y está pendiente su actualización

- Luz blanca fotópica: Intervalo 0,5 segundos (2 pulsos por segundo).
- Potenciales oscilatorios: Intervalo 1,5 segundos en ojos adaptados a la luz y 15 segundos en ojos adaptados a la oscuridad.
- Flicker: 30 estímulos por segundo.

▪ Número de estímulos: De uno a cuatro. Se recomiendan dos series.

▪ Filtros: Las normas internacionales aconsejan banda pasante entre 0,3 Hz y 300 Hz con posibilidad de ampliar a 30 Hz y 1000 Hz para obtener los potenciales oscilatorios.

Respuestas específicas

Hay cinco respuestas básicas estandarizadas por la ISCEV:[93]

- Respuesta de bastones
- Respuesta máxima: bastones y conos

} Escotópicas

- Potenciales Oscilatorios
- Respuesta de conos
- Respuesta Flicker

} Fotópicas

-*Respuesta de bastones*- Ilustración 9

▪ Ojo adaptado a oscuridad 20 minutos.

  ▪ Estímulo: destello blanco o azul tenue de una potencia de 2,5 unidades logarítmicas por debajo del flash estándar, definido como el que produce un estímulo de 3,43 cd/m2/seg (expresado en energía luminosa por m^2) en la superficie de la campana Ganzfeld.

▪ El resultado es una deflexión positiva, onda b.

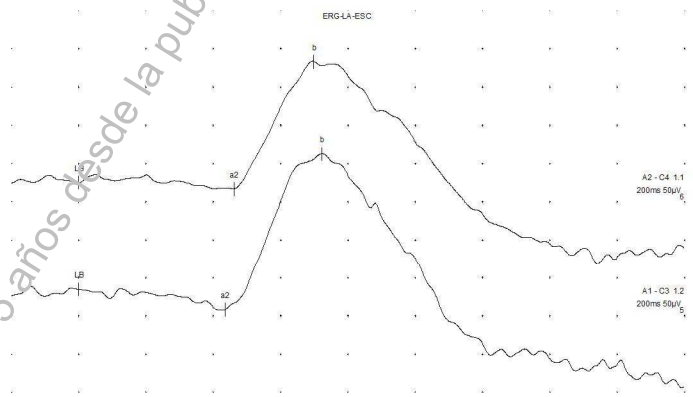

Ilustración 9. Ojo adaptado a la oscuridad. Estímulo con flash (blanco o azul) de baja intensidad y baja frecuencia.
Imagen cedida por la Dra. Concepción Vilela Soler.

Han transcurrido más de 5 años desde la publicación de esta Guía de Práctica Clínica y está pendiente su actualización

- *Respuesta máxima*- Ilustración 10.

- Respuesta mixta conos y bastones en ojo adaptado a la oscuridad, producida con un estímulo blanco muy intenso (SF) de candela por metro cuadrado.
- Genera amplitudes grandes de las ondas a (fotorreceptores) y b (células bipolares y de Müller) y Potenciales oscilatorios con origen en las capas media de la retina (células amacrinas) superpuestos en la onda b ascendente.

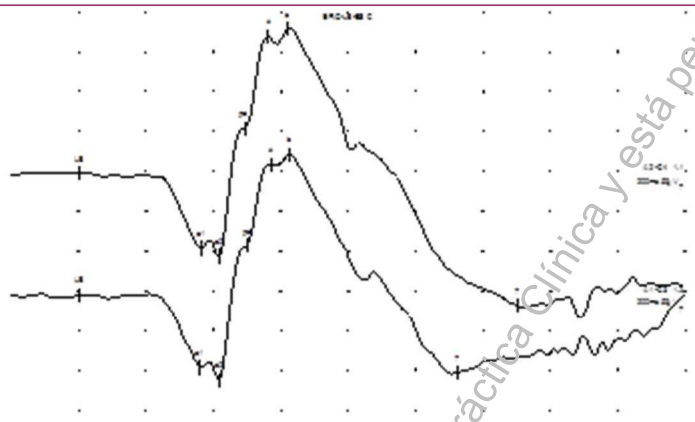

Ilustración 10. Ojo adaptado a oscuridad. Estímulo blanco muy intenso con flash de alta intensidad y baja frecuencia (SF).
Imagen cedida por la Dra. Concepción Vilela Soler.

- *Potenciales oscilatorios*- Ilustración 11

- Se pueden obtener con ojo adaptado a la luz o a la oscuridad, con un estímulo blanco intenso (SF).
- Se originan en la capa media de la retina, (células amacrinas), muy sensibles a la hipoxia.
- Se obtiene de forma aislada, ampliando la banda pasante para filtrar los componentes más lentos del ERG. Valoraremos cuatro ondas.

Han transcurrido más de 5 años desde la publicación de esta Guía de Práctica Clínica y está pendiente de su actualización

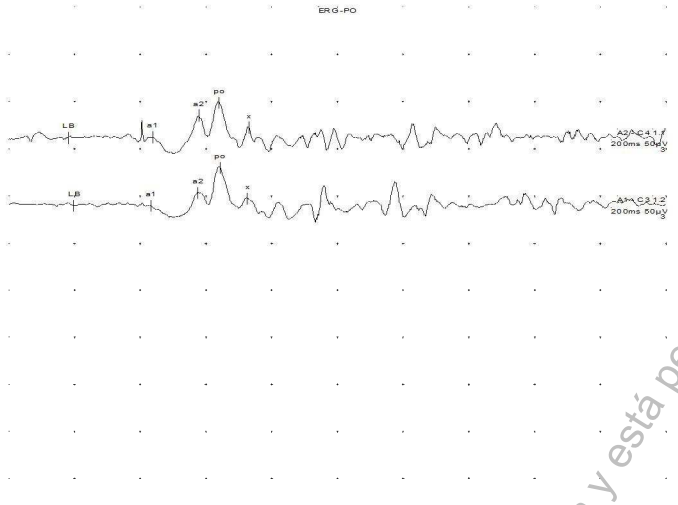

Ilustración 11. Potenciales oscilatorios del ERG-Ganzfeld en condiciones escotópicas.
Imagen cedida por la Dra. Concepción Vilela Soler.

- *Respuesta de conos*- Ilustración 12.

Respuesta de conos a estímulo único

- Ojo adaptado a la luz 5-10 minutos.
- Iluminación de fondo de 17 a 34 cd/m^2 que bloquea los bastones.
- Se estimula con un destello blanco (SF) único que no debe repetirse a intervalos menores de 0,5 segundos.
- Se puede promediar para mejorar la relación señal/ruido.

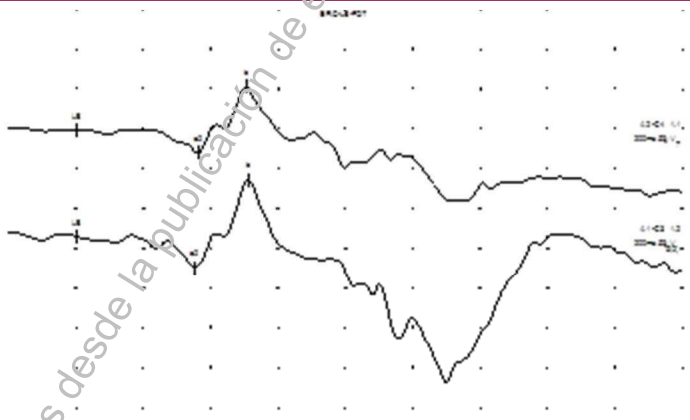

Ilustración 12. Respuesta de conos en condiciones fotópicas del ERG-G.
Imagen cedida por la Dra. Concepción Vilela Soler.

- *Respuesta de Flicker*- Ilustración 13.

- Se obtiene con un estímulo máximo bajo la misma iluminación de fondo supresora de bastones.

Han transcurrido más de 5 años desde la publicación de esta Guía de Práctica Clínica y está pendiente su actualización

- Los destellos se presentan con una frecuencia de 30 Hz que permiten aislar todavía más la respuesta de los conos.
- Se registran cuando se han estabilizado las ondas.

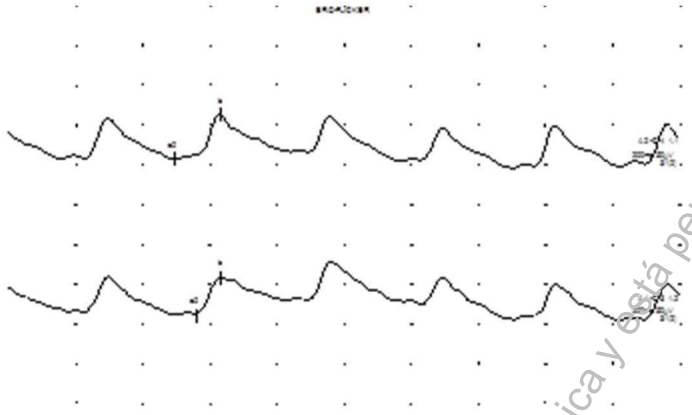

Ilustración 13. Respuesta a estímulo flicker a 30 Hz del ERG-G fotópico.
Imagen cedida por la Dra. Concepción Vilela Soler.

Interpretación del ERG-G

El ERG de campo completo permite diferenciar si son fundamentalmente los conos o los bastones los que están alterados. Ello se basa en:

1.-Diferenciar conos/bastones por la sensibilidad de los fotopigmentos a distintos estímulos luminosos:

- Bastones (Rhodopsina) max 504nm-azul condic escotópicas
- Conos: sensibilidad max 555nm-verde-amarillo fotópico

2.-También se les diferencias por sus distintos tiempos refractarios:

- Las respuestas de los conos se fusionan si la frecuencia de un estímulo fluctuante es de 50-60Hz y la de bastones si es 20Hz, por lo tanto si usamos el flicker a 30Hz obtendremos una respuesta básicamente pura de conos

3.-Además:

- La respuesta de conos será de baja amplitud y latencia corta
- La de bastones será de gran amplitud y latencia prolongada

Por su parte, también podremos diferenciar si la afectada es la retina interna o la externa, así la alteración de la onda a implicará una disfunción de la retina externa (fotorreceptores) mientras que en las disfunciones de la retina interna se alterará el registro de la onda b y desaparecerán los potenciales oscilatorios.

Patrones de afectación:

- *Registro abolido*: traduce la afectación de la retina en toda su extensión con afectación de fotorreceptores y células bipolares. Ilustración 14.

Han transcurrido más de tres años desde la publicación de esta Guía de Práctica Clínica y está pendiente su actualización

Enfermedades en que se encuentra este patrón: RP y coroideremia en estadios avanzados, desprendimientos de retina totales, retinopatía asociada al carcinoma, enfermedad de Goldman-Fabre.

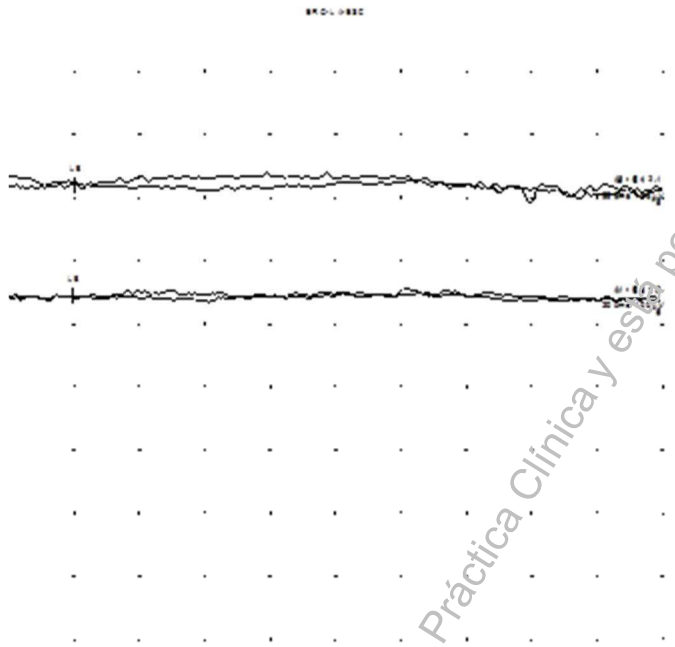

Ilustración 14. Registro abolido del ERG-G.
Imagen cedida por la Dra. Concepción Vilela Soler.

- *Registro disminuido:* la amplitud de la ondas a y b está disminuida. Ilustración 15.

Enfermedades en que se encuentra este patrón: enfermedades extensas de la retina externa y la coroides, formas incipientes de RP, desprendimiento de retina parcial.

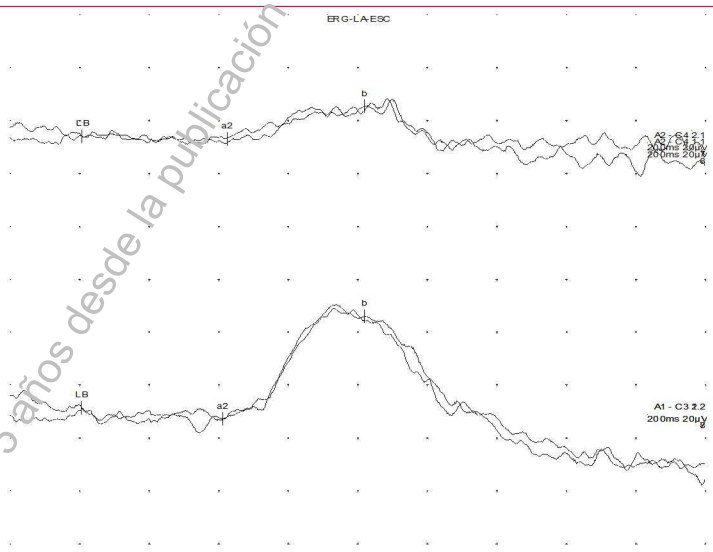

Ilustración 15. Registro disminuido de amplitud del ERG-G.
Imagen cedida por la Dra. Concepción Vilela Soler

Han transcurrido más de 5 años desde la publicación de esta Guía de Práctica Clínica y está pendiente su actualización

- *Registro negativo* - Ilustración 16.

"ERG decapitado o negativo": onda b disminuida con onda a normal. Cociente b/a <2.

Informa de una afectación selectiva de las células bipolares o de Müller con actividad normal del fotorreceptor.

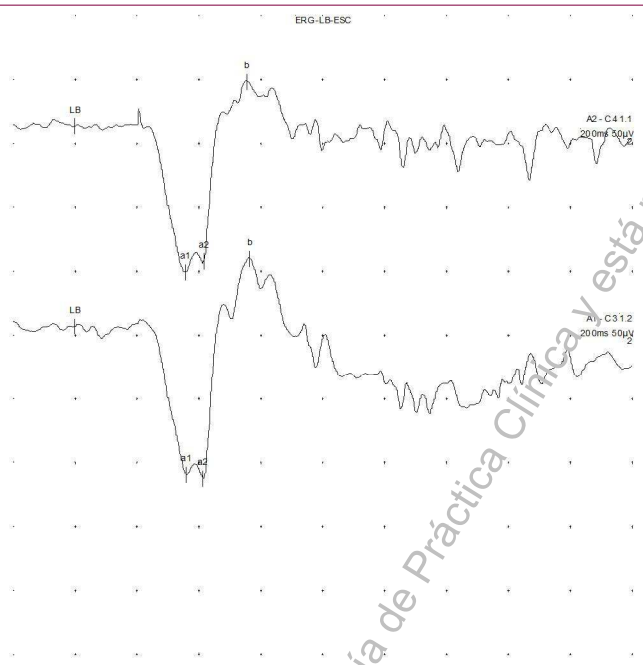

Ilustración 16. Registro negativo del ERG-G.
Imagen cedida por la Dra. Concepción Vilela Soler.

Enfermedades en que se encuentra este patrón (**posibles causas de "ERG decapitado o negativo"**):[6]

- Patología vascular de la arteria y vena central de la retina.
- Retinosquisis ligada al X.
- En la ceguera nocturna congénita estacionaria tipo Schubert–Bornschein de herencia AR o recesiva XL cursa con ausencia completa de onda b pero con onda a preservada, la amplitud de esa onda a aumenta al aumentar la intensidad del estímulo luminoso sin hacerlo la onda b. Puede cursar con FO normal (las más frecuentes) o anormal (Oguchi's / fundus albipunctatus / retina parcheada de Kandori). Esa ausencia es más evidente en los registros escotópicos.
- Toxicidad por metanol o quinina.
- Enfermedades por acúmulo de lipopigmentos.
- Retinopatía asociada al melanoma.

- REGISTRO ESCOTÓPICO ANORMAL CON FOTÓPICO NORMAL.[6]

Enfermedades en que se encuentra este patrón: Registro típico de la forma más frecuente de inicio de la RP (Ilustración 17), ceguera nocturna congénita.

Han transcurrido más de 5 años desde la publicación de esta Guía de Práctica Clínica y está pendiente su actualización

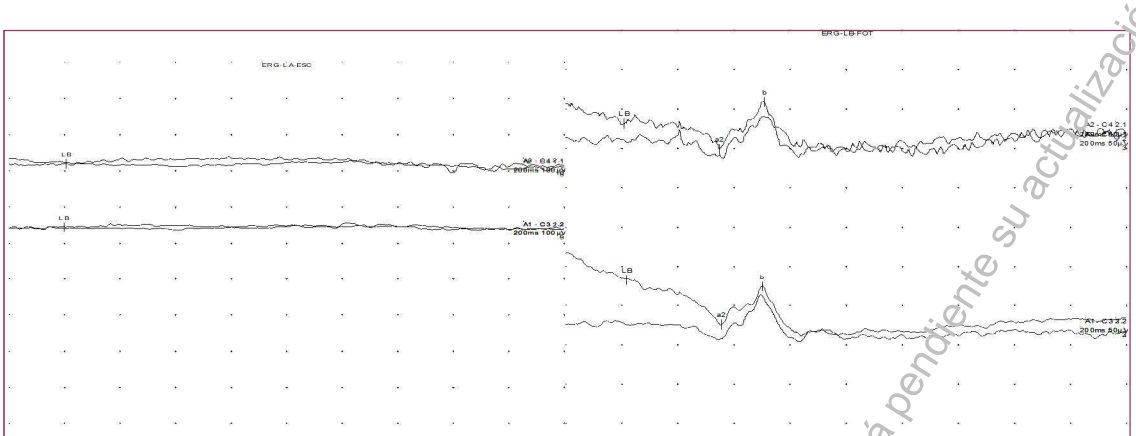

Ilustración 17. Respuesta escotópica abolida con respuesta fotópica presente del ERG-G. Imagen cedida por la Dra. Concepción Vilela Soler.

- REGISTRO ESCOTÓPICO NORMAL CON FOTÓPICO ANORMAL (Ilustración 18).[6]
- *Enfermedades en que se encuentra este patrón*: Distrofia de conos, monocromatismo de bastones también llamado acromatopsia congénita, Monocromatismo de conos azules ligado a X

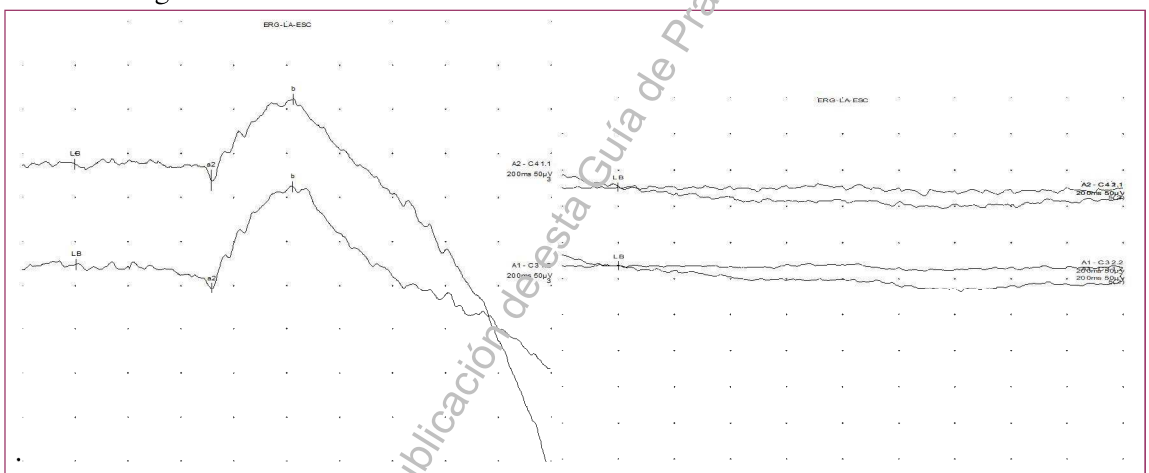

Ilustración 18. Respuesta escotópica normal con respuesta fotópica abolida del ERG-G. Imagen cedida por la Dra. Concepción Vilela Soler.

Factores que influyen en la respuesta del ERG-G:

- La intensidad del estímulo y el tamaño de la pupila.
- El ERG-G es poco sensible a los errores de refracción, excepto en ojos con miopía magna que pueden tener respuestas disminuidas.
- Los pacientes ancianos pueden mostrar respuestas de amplitud disminuida.
- Los recién nacidos tienen una señal ERG pequeña pero aumenta rápidamente en los primeros meses de vida.

A los niños se les puede colocar electrodos de contacto en casos de sedación. Según Kriss *et al.*[104] del *Great Ormond Street Hospital*, para una rutina de exploraciones, se utilizan

Han transcurrido más de 5 años desde la publicación de esta Guía de Práctica Clínica y está pendiente su actualización

los electrodos de registro infraorbitarios y se valora la amplitud de la respuesta que suele ser un 50% menor.

Aplicaciones clínicas del ERG-G

Diagnóstico de confirmación y evolución en enfermedades hereditarias de la retina.También para identificar a pacientes portadores de esas enfermedades sin síntomas clínicos o anormalidades en el FO. Estas incluyen:

- RP y coroideremia, también para identificar a pacientes portadores sin síntomas clínicos o anormalidades en el FO.[105–107]
- Ceguera nocturna estacionaria congénita.
- Disfunción de conos. Distrofia de conos y distrofia de conos y bastones, acromatopsia congénita.
- Detección precoz de retinopatías tóxicas (vitaminas o fármacos)
- Evaluar la función retiniana en déficit de vitamina A, gran reducción de amplitud.[101]
- Evaluar presencia o ausencia de actividad retiniana.
- Estudio de la pérdida de AV inexplicable.
- Estudio de pacientes con enfermedad de Parkinson.[105,108,109]

B.2. ERG-*pattern* (ERG-P)[97]

Es un potencial retiniano generado en las células ganglionares de la retina evocado por un estimulador de damero o barras alternantes. La ISCEV ofrece un protocolo de realización, actualizado cada cuatro años.[97]

Puede darnos información de la actividad de las células de la retina interna y de la mácula de forma selectiva y puede aparecer alterado complementando el resultado de un ERG-G normal.

Protocolo clínico

El registro del ERG-P es de una amplitud muy baja, por lo que a veces se altera sin que necesariamente haya patología ocular. Por ejemplo, necesita colaboración del paciente, puede alterarse por ejemplo si el paciente tiene actividad cerebral intensa (si está pensando en algo que la altera, las ondas beta cerebrales pueden ocultarla) o si hay actividad muscular cercana a los electrodos (ej.: si hace fuerza con la mandíbula y el masetero tiene importante actividad eléctrica). Por eso hay que pedir al paciente que deje la mente en blanco y que no cierre la boca apretando la mandíbula.

Condiciones del paciente:

- Posición: lo más cómoda posible, relajado y con la mente en blanco. Recordar al paciente que no debe contraer el cuello ni apretar la mandíbula ya que siendo una respuesta pequeña se puede alterar por el ruido muscular.
- Pupilas: sin dilatación.
- Refracción: los pacientes deben estar con la corrección óptica adecuada.

Han transcurrido más de 5 años desde la publicación de esta Guía de Práctica Clínica y está pendiente de actualización

– Fijación: un punto de fijación en el centro de la pantalla.

– Se hacen series monoculares y binoculares.

Técnica de recogida:

– Electrodos activos de contacto corneal o próximos a la conjuntiva bulbar, colocados en el punto medio del párpado inferior para que no interfieran la visión.

– Electrodos de referencia: se deben colocar en el canto externo del ojo.

– Electrodo de tierra: la frente es la localización típica.

Parámetros de estímulo:

– Para el ERG-P básico se necesita un damero alternante de cuadros blancos y negros con unas medidas de campo entre 10 y 16º, y un tamaño de cuadro de 0,8º, con un contraste lo más próximo al 100% y no menor del 80% y una luminosidad fotópica de 80 cd/m2.

– Frecuencia del estímulo: de 1-3 Hz para el ERG-P transitorio. El repetitivo (steady-state) ERG-P se obtiene con frecuencia de 8Hz y evoca una onda final sinusoidal que requiere un análisis de Fourier para su valoración.

– Número de estímulos: Siempre es necesario hacer promediación de 150 estímulos o más por el tamaño tan pequeño de la señal.

– Filtros: banda pasante de 1 a 100Hz.

Respuesta del ERG-P

– La morfología de la respuesta del ERG-P transitorio es una onda negativa a 35 ms (N35), una onda positiva a 50 ms (P50) seguida de un componente alargado a los 95 ms (N95) (Ilustración 19).

– Se valora la amplitud interpicos de la P50 y N95 que no debe ser menor de 5 microvoltios y la latencia de la P50.

– Los parámetros de normalidad deben establecerse en cada laboratorio, sin olvidar que el ERG-P cambia con la edad.

Han transcurrido más de 5 años desde la publicación de esta Guía de Práctica Clínica y está pendiente su actualización

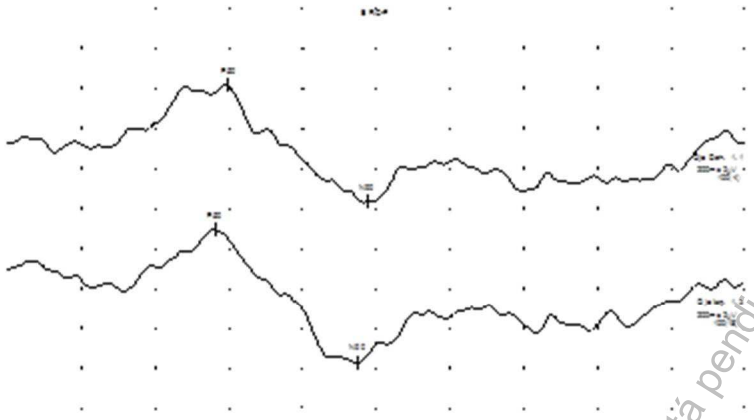

Ilustración 19. ERG-P.
Imagen cedida por la Dra. Concepción Vileja Soler.

Aplicaciones clínicas del ERG-P:

El ERG-P estará siempre alterado en pacientes con defectos de refracción no corregidos, opacidades de medios y ambliopía, ya que al igual que el PVE en patrón reverso, se necesita que el paciente visualice el estímulo. Además se encontrará afectado en:

- Maculopatías, en esta patología suele estar siempre alterado y en ocasiones abolido. En la enfermedad de Stargardt, se pueden encontrar tres grupos dependiendo de la relación del ERG-P y el ERG-G. La alteración aparece siempre en la onda P50 que da información de la función macular.[110]
- En retinopatías extensas con ERG-G abolido; el ERG-P puede ser de utilidad en la monitorización y detección precoz de la afectación macular.[111]
- Enfermedades de nervio óptico: que afecta a las células ganglionares cuyos axones conforman el nervio óptico. En este caso la afectación aparecerá en la onda N95 lo que dará información directa de la función de las células ganglionares.[110]
    - Neuritis óptica desmielinizante o isquémica
    - Neuromielitis óptica sin esclerosis múltiple[100]
    - Patología compresiva del nervio y quiasma óptico
- Enfermedades primarias hereditarias de las células ganglionares:
    - Neuropatía óptica de Leber
    - Atrofia óptica dominante

Han transcurrido más de 5 años desde la publicación de esta Guía de Práctica Clínica y está pendiente su actualización

En general se puede utilizar el siguiente esquema para diferenciar enfermedad macular de enfermedad del nervio óptico:

Maculopatía	Enfermedad desmielinizante n. óptico
ERG-P alterado siempre	ERG-P alterado en un 40%[100,110]
Amplitud P50 disminuida o abolida	La latencia de la N95 alterada en el 85%[100,110]
Latencia P50 aumentada en ocasiones	La P50 abolida sólo en enf grave
N95/P50 normal (>0,1)	N95/P50 puede estar disminuída

B.3. ERG-mf[95]

Consiste en la estimulación simultánea de diferentes áreas de la retina central, permitiendo la obtención de un mapa topográfico de la respuesta de los 30 a 50º centrales de la retina. La ISCEV ofrece un protocolo para la realización de esta prueba.[95]

Se utiliza en clínica para detectar defectos focales. No debe reemplazar al ERG-G, que es la exploración de elección, cuando se sospecha afectación generalizada de la retina o del sistema de bastones.

Técnica de recogida:

- Electrodo activo de contacto corneal o próximo a la conjuntiva bulbar que no interfiera en la visión y referencial en el reborde orbitario ipsilateral. Tierra en Fz. Se puede usar diferentes tipos de electrodo, HK-Loop, M.Hawlina[112] o ERG-Jet o Gold-Foil
- El registro se realiza con dilatación pupilar
- Se hace en condiciones fotópicas
- El paciente se sitúa a 30 cm frente al monitor con la vista fija en un punto en el centro del mismo
- Se coloca la refracción adecuada
- Precisa la máxima colaboración del paciente manteniendo la fijación central durante toda la prueba
- El registro puede ser binocular o monocular. La ISCEV recomienda hacer un registro monocular para mejor información[95]
- Condiciones del registro:
- El estímulo se presenta en una pantalla de luminancia constante divida en 61 o 103 hexágonos, de mayor superficie cuanto más periféricos, que alternan de blanco al negro de forma pseudo-aleatorizada.
- El valor de la luminancia en la fase de luz será al menos de 100cd/m2 con un contraste >90%

Han transcurrido más de 5 años desde la publicación de esta Guía de Práctica Clínica y está pendiente su actualización

Filtros: las normas internacionales aconsejan banda pasante de 5-200Hz. Filtro paso alto 3-10Hz; filtro paso bajo 100-300Hz.

Respuesta del ERG-mf

- La respuesta de primer orden (kernel K1) es una onda bifásica con un componente negativo inicial (N1) seguido de un pico positivo (P1). A veces, puede verse una segunda onda negativa (N2).
- Es una respuesta parecida a la onda del ERG fotópico convencional: la onda N1 está producida por los fotorreceptores y la P1 básicamente por las células bipolares.

Al tratarse de una prueba topográfica, en lugar de amplitudes y latencias de la onda, obtenemos la densidad de la respuesta por unidades de superficie retiniana en cada hexágono, expresada en nanovoltios por grado al cuadrado.

- Los resultados se pueden presentar como un mapa de ondas en el que cada onda representa la actividad de un área del polo posterior o por grupos, que pueden ser (Ilustración 20):
    - Anillos concéntricos alrededor de la fóvea
    - Cuadrantes
    - Una figura tridimensional

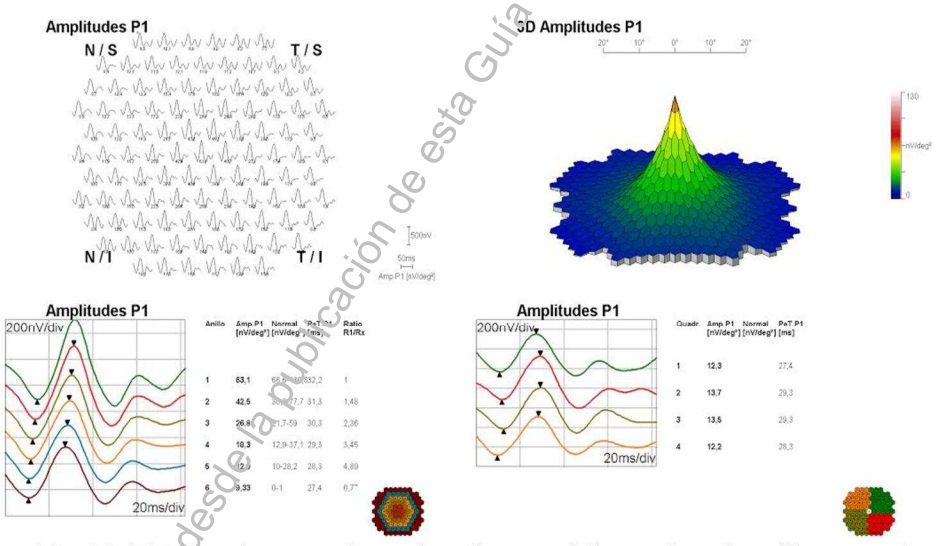

Ilustración 20. ERG-mf, mapa de ondas, figura tridimensional, anillos concéntricos, cuadrantes.

Imagen cedida por la Dra. Concepción Vilela Soler.

Interpretación del ERG–mf

Patrones de afectación:

- Con el ERG-mf se puede valorar la función de todas las capas de la retina si se consideran las ondas de primer y segundo orden.

Han transcurrido más de 5 años desde la publicación de esta Guía de Práctica Clínica y está pendiente su actualización

– En afecciones de los 30-50º centrales de la retina podemos encontrar alteración de la morfología del mapa de ondas, disminución de la densidad de amplitudes por anillos y/o por cuadrantes y alteración de la morfología en 3D.

– En cataratas y en presencia de errores refractivos estará alterado.

RETINOPATÍA CENTRAL (Ilustración 21)

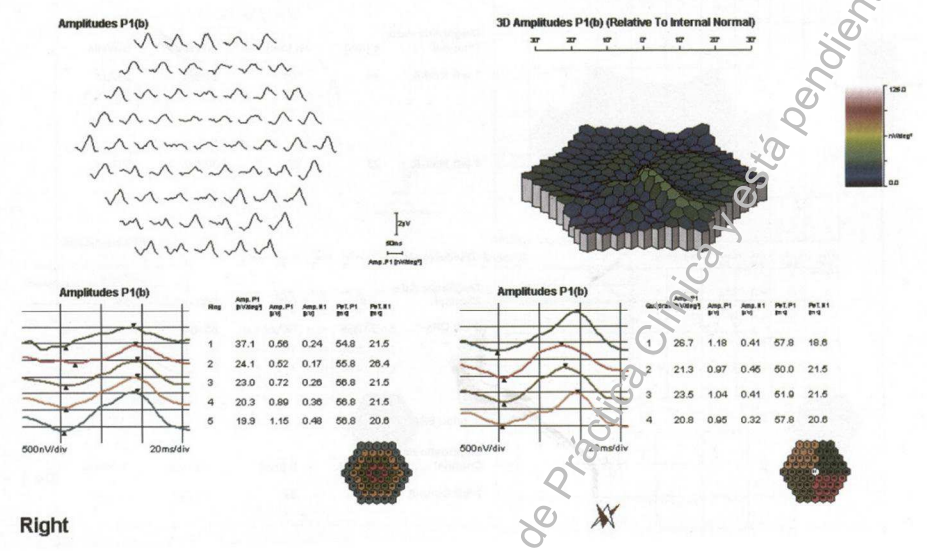

Ilustración 21. ERG-mf en Retinopatía Central.
Imagen cedida por la Dra. Concepción Vilela Soler.

RETINOPATÍA PERIFÉRICA (Ilustración 22)

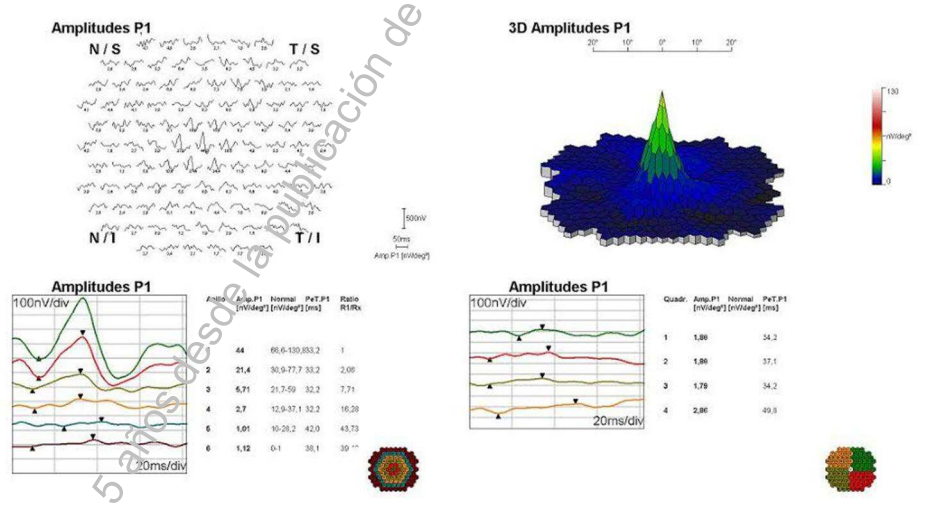

Ilustración 22. ERG-mf en retinopatía periférica.
Imagen cedida por la Dra. Concepción Vilela Soler.

Han transcurrido más de 5 años desde la publicación de esta Guía de Práctica Clínica y está pendiente su actualización

Aplicaciones clínicas del ERG-mf

- Valorar la función macular, diferenciando maculopatías de la patología del nervio óptico, cuando el FO es normal.

  Ejemplos: casos de pérdida de visión inexplicable sobre todo asociado al estudio de los PEVP y ERG-P, en las que si aparece una alteración del PVE junto con abolición de la N95 del ERG-P con ERG-mf normal pensaremos en enfermedad del nervio óptico

- Diagnóstico y seguimiento de patología macular. También puede permitir evaluar o comparar la respuesta terapéutica en maculopatías (Ilustración 24).

  Ejemplos: Distrofia macular oculta, degeneración macular asociada a la edad, edema macular, traumatismos, cirugía y otros tratamientos retinianos

- Diagnóstico de enfermedades hereditarias extensas de la retina, como complemento del ERG-G. Da información de la función visual y pronóstico de la función macular (Ilustración 21 e Ilustración 22).
- Monitorizar la toxicidad de fármacos sistémicos: cloroquina e hidroxicloroquina.[113,114]
- Útil en comorbilidad, comparándolo con el CV, permite separar el componente retiniano de otros.

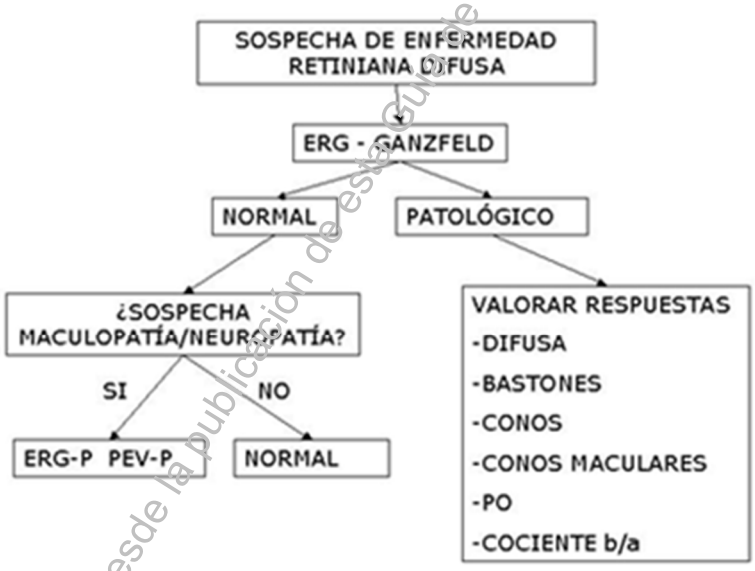

Ilustración 23. Protocolos de exploración. Grupo Electrofisiología de la Visión de Valencia.

Han transcurrido más de 5 años desde la publicación de esta Guía de Práctica Clínica y está pendiente de actualización

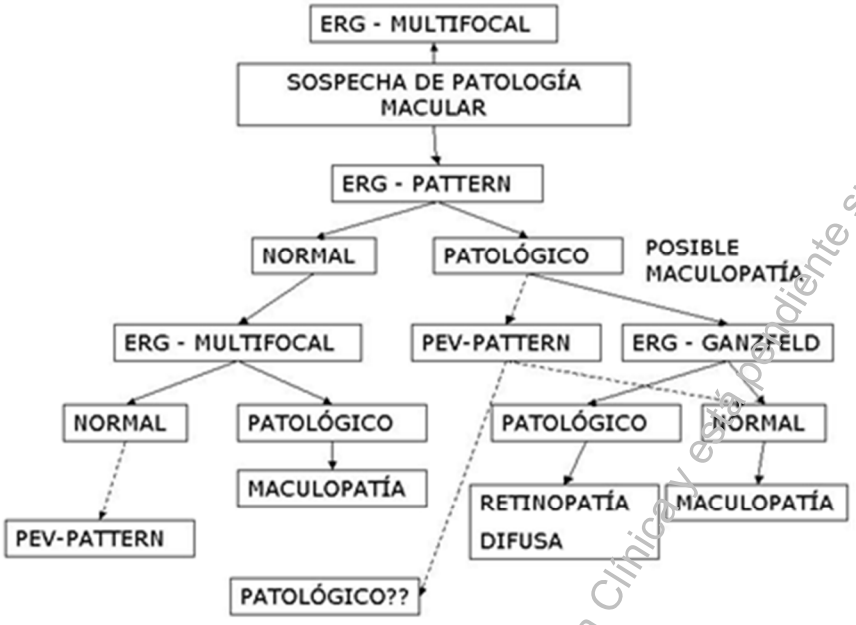

Ilustración 24. Protocolos de exploración. Grupo de Electrofisiología de la Visión de Valencia.

C. Electrooculograma (EOG)[96]

EOG es un término introducido por Marg en 1951.[101] Mide un potencial eléctrico de reposo de aproximadamente 6 mV que existe entre la córnea positiva y la parte posterior del ojo negativa. El ojo normal actúa como una batería, con una diferencia de voltaje entre la córnea y la parte posterior del globo.

El EOG es el registro del potencial de reposo ocular que depende, fundamentalmente, del estado funcional del EPR. Este potencial de reposo varía según las condiciones de iluminación, siempre que no esté alterado el complejo formado por el segmento externo del fotorreceptor y el EPR.

La medida del EOG se realiza de forma indirecta por las variaciones que presenta con el desplazamiento ocular.

La aplicación clínica del EOG es el estudio de las enfermedades del EPR y del fotorreceptor.

Arden y Fojas demuestran que la información más fiable no se refiere a valores absolutos de amplitudes del potencial sino a la comparación de la amplitud con luz/amplitud en oscuridad. En 1962 Arden, Barrada y Kelsey[115–117] instauran un test para medir indirectamente el aumento del potencial de reposo como indicador de la función del EPR. El resultado de este test se expresa como Índice de Arden.[117]

El EPR tiene tres respuestas conocidas:

– La onda c del ERG-G: debido a la hiperpolarización de fotorreceptores frente al estímulo luminoso

Han transcurrido más de 5 años desde la publicación de esta Guía de Práctica Clínica y está pendiente su actualización

– Las ondas rápidas (o pico de oscuridad) de EOG: hiperpolarización tardía de membrana basal del EPR
– Las ondas lentas (o pico de luz) del EOG: despolarización lenta de la membrana basal del EPR

La luz condiciona una polarización de la membrana basal del EPR. Esto se traduce en cambios del potencial transepitelial. El EOG clínico mide la amplitud del potencial de reposo y de la respuesta a la luz.

El EOG tiene dos componentes: uno sin luz y otro con luz. La respuesta sin luz del EOG se relaciona con la integridad del EPR, además de otras fuentes extrarretinianas como la córnea, el cristalino y el cuerpo ciliar. Es independiente del funcionamiento de los fotorreceptores.

El componente sensible a la luz o respuesta lenta, se genera en la membrana basal del EPR, relacionado con cambios en la concentración de potasio. La integridad de los fotorreceptores es necesaria para generarla. Además, esta respuesta requiere el contacto físico entre fotorreceptores y EPR, que se rompería por ejemplo en el DR. También se ha relacionado con esta respuesta la contribución de la capa nuclear interna. Un pico normal de luz requiere fotorreceptores funcionando normalmente y en contacto con el EPR.

La ISCEV propone un protocolo para dos métodos alternativos:[96] la relación Pico de luz/Pico oscuridad=Índice de Arden. La relación pico de luz con línea de base adaptada a oscuridad. Se puede hacer con dilatación o sin dilatación, las normas de la ISCEV dan a escoger, advirtiendo que se necesita más tiempo dilatado.

Para su registro hay que utilizar electrodos fuera del globo ocular, en los cantos externo e interno del ojo, para favorecer el libre movimiento del mismo.

Se recomienda un estimulador de "campo completo" (Ganzfeld), ya que el EOG es una respuesta en masa de la retina. Se debe utilizar un punto de fijación que induzca un movimiento ocular con un ángulo visual de aproximadamente 30º en el meridiano horizontal.

El paciente debe mover los ojos de derecha a izquierda mientras se monitoriza la actividad eléctrica, observando un cambio brusco de la línea de registro del potencial con cada movimiento. Primero se realiza en condiciones de oscuridad y luego con iluminación, aumentado con el tiempo la diferencia del potencial.

Índice de Arden (Ilustración 25).

Sin dilatación pupilar. Tiene tres fases:

– Pre-adaptación: 15 minutos con luz de habitación
– Fase de oscuridad: 15 minutos en oscuridad. La amplitud mínima aparece a los 11-12 minutos
– Respuesta a la luz: con la luz dada, se recoge EOG hasta que se vea el pico de luz, en 6-9 min

El Índice de Arden se obtiene dividiendo el valor de la amplitud máxima fotópica por la amplitud mínima escotópica y es normal el valor de 2,0 o más. Cada laboratorio debe tener

Han transcurrido más de 5 años desde la publicación de esta Guía de Práctica Clínica y está pendiente su actualización

sus propios valores normales. Algunos investigadores consideran valores normales a partir de 1,80; de 1,65 a 1,80 parcialmente normal y alterado por debajo de 1,65.

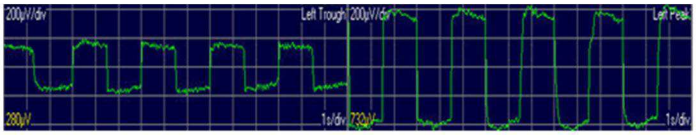

Ilustración 25. EOG fotópico y escotópico.
Imagen cedida por la Dra. Concepción Vilela Soler.

Aplicaciones clínicas del EOG

Cualquier enfermedad que afecte a la función de los bastones, afectará al EOG. El pico luz está muy afectado en RP y otras degeneraciones de fotorreceptores bastones.

Según G. Arden,[116,117] el EOG clínico es útil para:

- El diagnóstico de la distrofia viteliforme macular de Best se considera casi patognomónico de esta enfermedad, encontrar un EOG alterado con un ERG-G normal y encontrar anomalías en portadores.
- El diagnóstico de distrofias de fotorreceptores especialmente de bastones en las que con afectación extensa de retina encontraremos alterados EOG y ERG (RP).
- Conocer la integridad de la función del EPR y sus conexiones con la capa de fotorreceptores.
- Seguimiento de toxicidad de medicamento como antipalúdicos de síntesis, vigabatrina, didanosina, deferoxamina y neurolépticos como la clorpromazina o la tioridazina son fármacos que han demostrado efectos tóxicos sobre la retina en algunos pacientes con tratamientos prolongados. El EOG puede presentar anomalías en estadios preclínicos de intoxicación, siendo un arma valiosa para indicar la interrupción o reducción del tratamiento.

Resumen de la evidencia

Calidad muy baja	El PEV con diferentes estímulos (damero o haz de luz) es la herramienta para el estudio del nervio óptico, cintilla óptica y resto de la vía visual hasta corteza occipital.[94]
Calidad muy baja	El ERG-G estudia la retina globalmente y diferencia patología de conos y de bastones. También da información de la función de distintas capas de la retina (externa o interna).[93]
Calidad muy baja	El ERG-P es la prueba de elección para el estudio de la retina central, mácula y para diferenciar enfermedad macular de enfermedad del nervio óptico.[97]

Han transcurrido más de 5 años desde la publicación de esta Guía de Práctica Clínica y está pendiente su actualización

Calidad muy baja	El ERG-mf realiza un mapa topográfico de los 30-50º centrales de la retina. Es útil para el estudio de retinopatías sobre todo centrales, pero también para seguimiento de afectación central cuando progresan las periféricas.[95]
Calidad muy baja	El EOG es el registro del potencial de reposo ocular que depende de la integridad del EPR y los fotorreceptores. Se utilizará en el estudio de Enfermedad de Best fundamentalmente.[96]

De la evidencia a la recomendación

Los aspectos que han determinado la fuerza y la dirección de las recomendaciones formuladas han sido los siguientes:

1. No se identificaron estudios que hayan analizado los costes y usos de recursos o sobre valores y preferencias de los pacientes en relación a esta pregunta.
2. Aceptabilidad: en el estudio cualitativo con pacientes con DHR en el contexto español, los participantes consideraron estas pruebas como molestas pero aceptables, especialmente si tienen una finalidad diagnóstica. Expresaron determinadas barreras a la hora de someterse a las pruebas que se traducen en las siguientes demandas:
   - Que se facilite el acceso a las pruebas (por ejemplo, evitar el uso de pantallas con número para pasar a un servicio, ya que éstas no están adaptadas a los pacientes con baja visión o sin visión puesto que no son parlantes).
   - Que se adapte el lenguaje usado (por ejemplo, recibir referencias espaciales verbalmente específicas -a su derecha, delante, detrás, etc.-, en lugar de gestuales).
   - Que el profesional sanitario acompañe a los pacientes en los traslados entre consultas y acceso a las pruebas, especialmente si la persona no va acompañada por un familiar o conocido.
   - Que se realicen pruebas adaptadas a las condiciones específicas de baja visión de cada patología y a su resto visual.
3. Factibilidad: la electrofisiología no está disponible en todos los hospitales de referencia.

El grupo elaborador formuló las siguientes recomendaciones de buena práctica considerando las opciones que podrían ayudar al diagnóstico y confirmación de las DHR.

Recomendaciones

√	Se recomienda seguir los estándares de la Sociedad Internacional de Electrofisiología Clínica y Visión (ISCEV) para la realización de todas y cada una de las pruebas electrofisiológicas.
√	Se sugiere la supervisión por parte de un médico formado en electrofisiología de la visión, bien un oftalmólogo o bien un neurofisiólogo, del estudio electrofisiológico que será quien emita el informe correspondiente.

Han transcurrido más de cinco años desde la publicación de esta Guía de Práctica Clínica y está pendiente de actualización

√	Si la enfermedad afecta al nervio óptico y/o la vía visual, se sugiere solicitar un potencial evocado visual.
√	Si la patología afecta al EPR, se sugiere solicitar un electrooculograma.
√	Si se desea estudiar la retina, se sugiere solicitar un electrorretinograma (ERG), teniendo en cuenta que existe la posibilidad de estudiar retina central con el ERG-*pattern*, diferenciar conos y bastones con el ERG-Ganzfeld o de campo lleno, y realizar un mapa de los 30 grados centrales de la retina con el ERG multifocal.

5.2.3. Criterios diagnósticos

- ¿Cuáles son los criterios diagnósticos de las DHR más frecuentes?

5.2.3.1. Retinosis pigmentaria (RP)

La etapa de aparición es, frecuentemente, la adolescencia. Los hallazgos clínicos más frecuentemente observados en la RP son: ceguera nocturna o nictalopía, fotofobia, reducción concéntrica del CV o visión en túnel, migración intrarretiniana de pigmento desde la retina externa, ERG de bastones disminuido o abolido (disminución importante en las amplitudes de las ondas a y b) con ERG de conos inicialmente conservado pero que en etapas tardías también puede estar afectado, además de atrofia progresiva de la retina externa, palidez del nervio óptico por gliosis, atenuación de los vasos retinianos (quizás el signo de aparición más precoz) y, eventualmente, pérdida de visión central en las etapas más tardías.[21]

Calidad muy baja

Síndrome de Usher

Se han descrito tres subtipos clínicos denominados USH1, USH2 y USH3 de acuerdo con la gravedad del deterioro auditivo, la presencia o ausencia de disfunción vestibular, y la edad de inicio de la RP:[22]

- USH1: déficit auditivo congénito profundo con disfunción vestibular severa y diagnóstico pre-puberal de la RP.
- USH2: déficit auditivo congénito moderado a profundo no progresivo, con ausencia de disfunción vestibular y diagnóstico post-puberal de la RP.

Calidad muy baja

Han transcurrido más de 5 años desde la publicación de esta Guía de Práctica Clínica y está pendiente su actualización

- USH3: déficit auditivo moderado y progresivo que aparece, generalmente en la 1ª década, con ausencia o presencia de disfunción vestibular. El diagnóstico de RP puede ser pre- o post-puberal.

La disfunción visual en los síndromes de USH1 y USH2 se diagnostica en promedio en las edades de 17 y 24 años, respectivamente. El diagnóstico tardío tiene consecuencias perjudiciales para las personas sordas con USH1. De hecho, estos pacientes, pueden beneficiar desde el principio de los implantes cocleares (prótesis con arrays de electrodos que estimulan directamente las neuronas auditivas primarias), para la adquisición del lenguaje oral, si el diagnóstico es precoz. Los datos clínicos precisos, apoyados por el diagnóstico molecular, son fundamentales para el asesoramiento genético, orientación educativa y el inicio de estrategias terapéuticas para el USH.[22] En este sentido, mientras que las aproximaciones de genotipado utilizando microarrays han detectado mutaciones sólo en un 30-50% de estos pacientes, las aproximaciones en las que se utiliza la secuenciación de todo el exoma mejora claramente la eficacia del diagnóstico molecular para las mutaciones que se identifican en 90% de los casos.[118]

Síndrome de Bardet-Biedl

El fenotipo es característico y asocia a RP o más a menudo a una CORD, con obesidad presente desde la infancia, discapacidad intelectual o retraso psicomotor leve, polidactilia postaxial, hipogonadismo y anomalías renales que conducen a la insuficiencia renal.[23,24]

Calidad muy baja

5.2.3.2. Distrofia progresiva de conos (PCD) y distrofia de conos y bastones (CORD)

Las PCD normalmente no dan síntomas hasta la adolescencia o el inicio de la edad adulta. La edad de comienzo de la pérdida de visión, así como la tasa de progresión muestran una gran variabilidad entre las distintas familias, aunque habitualmente la visión baja hasta niveles de 20/200. La fotofobia es a menudo el síntoma más precoz y prominente. Además, normalmente la visión de colores está afectada desde el inicio de la enfermedad y a menudo progresa a una ceguera completa de colores. En el FO suele hallarse la típica maculopatía en ojo de buey con periferia normal que es mucho más evidente en la AFG o la autofluorescencia. Los nervios ópticos pueden mostrar o no atrofia temporal.[45] En el CV suelen mostrar escotoma central. Existe un deterioro progresivo en la respuesta de amplitud de los conos, mientras que los registros de los bastones, inicialmente, permanecen normales en el ERG.[24]

Calidad muy baja

Han transcurrido más de 5 años desde la publicación de esta Guía de Práctica Clínica y está pendiente su actualización

Por su parte, los pacientes que presentan fenotipo de CORD desarrollan los hallazgos típicos de una PCD recién descritos al principio de su vida, pero no tardando mucho aparece la afectación de bastones y por lo tanto la ceguera nocturna. La afectación retiniana normalmente es el único hallazgo, pero, en algunos casos, se asocia a otras anomalías sistémicas constituyéndose en formas sindrómicas (Para más información, ver 5.2.4. Diagnóstico de las distrofias sindrómicas). En los pacientes con CORD, el FO muestra atrofia macular o una maculopatía en ojo de buey en estadíos precoces. Más tarde puede aparecer atrofia del EPR periférico, pigmentación retiniana en espículas, atenuación arterial y palidez del nervio óptico.[21] El CV muestra un escotoma central y compromiso variado del CV periférico. El ERG muestra repuestas reducidas para conos y bastones, más severamente comprometida para los conos.[24]

La edad media de ceguera legal es de 48 años en los casos de PCD y de 35 años en los casos de CORD. Sin embargo, los pacientes con mutaciones en el gen *ABCA4* (9% de los pacientes con PCD AR y 26% de individuos con CORD AR) y con edad de inicio inferior a los 20 años, presentan una progresión más rápida hacia la ceguera legal. Así, ambos trastornos evolucionan progresivamente hacia la ceguera legal en la mayoría de los pacientes.[46]

5.2.3.3. Enfermedad de Stargardt y *fundus flavimaculatus*

La edad de inicio es típicamente entre 10 y 20 años. Sin embargo, las alteraciones pueden aparecer en una edad más precoz e incluso a edad más tardía (> 45 años)[119] y asociarse con un mejor pronóstico visual.[120] Clínicamente puede tener varias formas de presentación aunque a veces un mismo paciente pasa de una de estas formas a otras a lo largo de su vida. Estas se dividen en:[121]

Calidad muy baja

- Fondo ocular color bronce y silencio coroideo: se caracteriza por la presencia de cambios variables en la pigmentación del área macular, aspecto de "metal batido" con atrofia eventual del EPR y de la coriocapilar. Posteriormente aparece un anillo de *flecks* que a menudo respeta la fóvea en un área dentro de un diámetro de disco.[122] Inicialmente, los pacientes refieren escotomas relativos centrales o paracentrales. En la AFG se observa el silencio coroideo casi patognomónico de esta enfermedad (sólo visible también en casos de intoxicación por plata). El ERG-G y el EOG no suelen alterarse, pero sí se pueden ver alteraciones en el ERG-mf.
- Fundus Flavimaculatus: se caracteriza por la presencia de *flecks* que salen del polo posterior. Las manchas pueden extenderse más allá de las arcadas vasculares y, a menudo, del lado nasal del disco óptico.

Han transcurrido más de 5 años desde la publicación de esta Guía de Práctica Clínica y está pendiente su actualización

En esta etapa puede haber una reabsorción parcial de las manchas de mayor tiempo de evolución. Los CV periféricos son normales, y puede producirse un escotoma central relativo. Si la retina está muy alterada por la presencia de numerosos flecks se puede buscar el silencio coroideo de la AFG en la retina peripapilar que típicamente está bastante bien preservada. Las amplitudes del ERG y las ratios del EOG pueden presentar registros normales o subnormales pero se pueden ver alteraciones en el ERG-P o en el ERG-mf. Estos pacientes manifiestan períodos prolongados para la adaptación a la oscuridad.

- Maculopatía atrófica con o sin flecks amarillentos: caracterizado por la presencia de *flecks* difusamente (algunos de ellos reabsorbidos) asociados a la aparición de áreas de atrofia del EPR y la coriocapilar en el área macular. El ERG y EOG pueden estar reducidos pero son más marcadas las alteraciones en el ERG-P o en el ERG-mf, con tiempos prolongados de adaptación a la oscuridad. Los defectos de CV central son similares a los observados en el estadio 2 con deterioro evidente de los campos periféricos.
- Maculopatía atrófica con signos y síntomas tardíos de afectación de bastones: caracterizado por la presencia de *flecks* difusamente reabsorbidos y extensas áreas de atrofia del EPR y la coriocapilar en todo fondo ocular. Hay constricción moderada o acentuada de los CV periféricos. El ERG se presenta notablemente reducidos en las amplitudes de la respuesta tanto para conos como para bastones. Estos pacientes presentan tiempos muy prolongados de adaptación a la oscuridad.

5.2.3.4. Ceguera nocturna congénita estacionaria

La ceguera nocturna congénita no progresiva o estacionaria se caracteriza por el comienzo de nictalopía en la infancia que no progresa y con buena AV. Algunas formas pueden asociarse a baja AV, nistagmus y estrabismo. Muestran ERG negativo o decapitado en el ERG-G mixto en condiciones escotópicas. La adaptación a la oscuridad puede estar ausente o se encuentra muy prolongada y suelen ser miopes.[38–44]

Calidad muy baja

Se pueden subdividir en dos grupos, los que tienen FO normal que son mucho más frecuentes y los que tienen anormalidades claras de fondo. Las que cursan con fondo anormal son el Fundus Albipunctatus (manchas blanquecinas en periferia media) y la Enfermedad de Oguchi (fondo dorado que adquiere coloración normal en oscuridad).

Han transcurrido más de 5 años desde la publicación de esta Guía de Práctica Clínica y está pendiente su actualización

5.2.3.5. Distrofia viteliforme macular de Best o enfermedad de Best

La distrofia viteliforme macular de Best es una forma lenta y progresiva de distrofia macular. En la mayoría de los casos tiene su comienzo en la infancia, aunque a veces se puede desarrollar en edad más avanzada. Aunque esta enfermedad se considere la segunda forma más común de maculopatía juvenil, con un inicio usualmente antes de los 15 años de edad, sólo alrededor del 1% de todos los casos de maculopatía pueden atribuirse a la enfermedad de Best.[60] Calidad muy baja

La distrofia viteliforme macular de Best se caracteriza por síntomas de metamorfopsia, visión borrosa, y la disminución de la visión central. En el FO se observa una lesión macular en "yema de huevo" bien circunscrita en los estadíos más precoces.[123,124] Calidad muy baja

La evolución oftalmoscópica de la lesión macular obedece a cuatro etapas,[70] la OCT y la autofluorescencia contribuye para la clasificación de la lesión macular:[125] Calidad muy baja

La etapa primaria se describe por el FO normal (pre-viteliforme) con tan solo un EOG alterado y ERG normal lo que se considera patognomónico de esta enfermedad.

La etapa de "yema de huevo" la lesión macular es típica con color amarillento, redondeada y bien delimitada, algo elevada y ubicada, generalmente, en el centro del área macular (viteliforme y pseudo-hipopion).

En la etapa siguiente, la lesión macular asume un aspecto de "huevos revueltos" debido a la rotura y desestructuración de la lesión (vitelorruptiva).

La etapa final se caracteriza por una cicatriz hipertrófica (cicatricial), maculopatía atrófica, o bien una cicatriz fibrovascular que generalmente es secundaria a una neovascularización coroidea frecuente en esta enfermedad.[70]

Sin embargo, el grado de deterioro de la visión central y la edad de aparición de los síntomas varían ampliamente, incluso entre miembros de la misma familia. Los pacientes tienen la visión periférica y adaptación a la oscuridad normales. La combinación de un EOG anormal con ERG-G normal es una característica peculiar de esta enfermedad.[60] No obstante, el ERG-mf puede mostrar amplitudes reducidas en las áreas centrales, incluso durante las primeras etapas de la afectación macular y el ERG-P puede estar también alterado.

5.2.3.6. Retinosquisis juvenil ligada a X (XLRS)

Clásicamente se caracteriza por la pérdida de visión de inicio temprano debido a esquisis foveal en ambos ojos. El patrón macular clásico en Calidad muy baja

Han transcurrido más de 5 años desde la publicación de esta Guía de Práctica Clínica y está pendiente su actualización

"radios de rueda de bicicleta" que se irradian hacia fuera del área foveal. Aproximadamente la mitad de los pacientes asocian también retinosquisis periférica que suele ser inferior. Las retinosquisis periféricas ocasionan un aumento del riesgo de DR que se estima afecta a un 5-20% de los pacientes, también una tercera parte de estos enfermos pueden sufrir hemorragias en la cavidad quística o en la cavidad vítrea. Algunos pacientes pueden mostrar estrechamiento progresivo de los vasos retinianos y aparición de cambios pigmentarios periféricos dando un aspecto similar a la RP. Hallazgos adicionales incluyen manchas blancas difusas de la retina que se asemejan a las del fundus albipunctatus, envainamiento perivascular, vasos dendritiformes en la retina periférica, velos vítreos, algunos de los cuales resultan de la separación de la fina capa interna de la cavidad de la esquisis y más raramente retinopatía exudativa como en la enfermedad de Coats. El trastorno se puede presentar en la infancia temprana con estrabismo, nistagmus, hipermetropía axial, ectopia foveal, o hemorragia en la cavidad de la esquisis o en el vítreo.[66]

La OCT ayuda a visualizar las características patológicas maculares en la XLRS. El ERG clásicamente demuestra la reducción selectiva de la onda b, mientras que la onda a permanece dentro de un rango normal lo que da lugar a la típica aparición de un ERG negativo importante para el diagnóstico.[124]

Calidad muy baja

A veces, en la edad adulta se observa la desaparición de los cambios quísticos del área macular, con aparición de una alteración más extensa del EPR subyacente, y finalmente desarrollo de una lesión atrófica macular inespecífica.[126,127]

5.2.3.7. Coroideremia

Los síntomas típicos de la coroideremia incluyen ceguera nocturna y constricción concéntrica del CV desde la 1ª ó 2ª década de la vida, por lo que puede ser confundida con RP. La visión central generalmente se conserva hasta la década de los 50, lo que puede ayudarnos a distinguirla de la XLRP en que se suele afectar mucho más pronto en la vida. Las características fundoscópicas típicas cuando la enfermedad progresa incluyen pérdida total de pigmento tanto a nivel del EPR como de la coriocapilar, acompañada de una pérdida extensa de la capa coriocapilar, en este momento el aspecto de fondo es típico pues se visualizan claramente los grandes vasos coroideos y ya no se confunde tan fácilmente con la RP.[23,128]

Calidad muy baja

Aunque las mujeres portadoras suelen tener un fenotipo muy típico, que puede ayudar a su detección cuando el diagnóstico genético molecular no está disponible, un FO normal en una mujer con antecedentes de varones con coroideremia, no excluye el diagnóstico de

Calidad muy baja

Han transcurrido más de 5 años desde la publicación de esta Guía de Práctica Clínica y está pendiente su actualización

"portadora". Las portadoras pueden tener sólo cambios pigmentarios leves en media periferia, o presentar degeneración del EPR y la coroides en parches más extensos de la retina, o incluso presentar un ojo afecto y el otro prácticamente normal. Por otra parte, puede haber cambios peripapilares degenerativos y depósitos drusenoides blanquecinos en la media periferia, o alternativamente la apariencia puede ser muy similar a la de los varones afectos. Los cambios del EPR de las portadoras son más evidentes en la autofluorescencia. La electrofisiología en pacientes afectos es similar a la de la RP. Sin embargo, la electrofisiología en las portadoras de coroideremia suele ser completamente normal, al contrario de lo que sucede con las portadoras del XLRP en las que suele encontrarse alguna anomalía, ayudando también a veces a diferenciar ambas enfermedades.[28,29,31]

5.2.3.8. Atrofia girata

La atrofia girata suele comenzar con nictalopía en la primera década de la vida seguida de pérdida de CV periférico y también pérdida de AV, por lo tanto, la sintomatología es indistinguible de la RP. Es frecuente encontrar miopía elevada, astigmatismo, alteraciones en el patrón de autofluorescencia y catarata subcapsular posterior. En el FO se observan parches circulares de atrofia coroidea confluentes en la periferia que se extienden desde allí hacia la retina más anterior. Algunos de los grandes vasos coroideos pueden estar conservados. Las lesiones permanecen separadas entre sí por bordes finos de pigmento que le dan un aspecto festoneado muy característico a la periferia de la retina. La mácula se hace anormal en estadíos muy tardíos tanto en varones afectos como en mujeres portadoras. Las determinaciones analíticas (encontrar una elevación de ornitina en el plasma o la orina confirma el diagnóstico)[36] permite de modo inequívoco el diagnóstico diferencial entre atrofia girata y coroideremia o RP.[32–36]

Calidad muy baja

5.2.3.9. Amaurosis congénita de Leber (ACL)

Es la forma más precoz y la más severa de todas las DHR, responsables de los casos de ceguera congénita Los criterios diagnósticos actualmente reconocido, aunque todavía debatidos, para la identificación de la ACL son:[129] a) inicio temprano de ceguera o visión deficiente, que aparece en el primer año de vida, antes de los seis meses de edad; b) reflejos pupilares lentos; c) nistagmus o movimientos oculares erráticos; d) signo óculo-digital (los niños se frotan o se presionan los ojos con frecuencia buscando ocasionarse fotopsias); e) ERG fotópico y escotópico abolidos o severamente reducido; f) PEV ausentes o anormales; g) aspecto del FO variable (normal en las fases más incipientes, marmóreo, y después

Calidad muy baja

Han transcurrido más de 5 años desde la publicación de esta Guía de Práctica Clínica y está pendiente su actualización

albinótico, con pigmentación, etc.). Estos pacientes suelen ser hipermétropes a diferencia de otras DHR.

Aunque es muy raro, además de estos síntomas oculares se han descrito asociaciones de forma variable, que incluye: retardo del desarrollo neuro-psíquico y motor, retraso mental, y otras anomalías sistémicas asociadas. El diagnóstico diferencial de esta enfermedad se complica por el hecho de que varios autores han descrito hallazgos oculares típicos de ACL asociados a síndromes genéticos y en síndromes metabólicos o enfermedades degenerativas del sistema nervioso.[26]

Resumen de la evidencia

Retinosis Pigmentaria	
Calidad muy baja	El cuadro de la RP se caracteriza por ceguera nocturna o nictalopía de aparición precoz, visión en túnel, migración intrarretiniana de pigmento desde la retina externa, ERG de bastones disminuido o abolido, atrofia progresiva de la retina externa, velos vítreos, palidez del nervio óptico y atenuación de los vasos retinianos.[21]
Síndrome de Usher	
Calidad muy baja	El cuadro de USH se caracteriza por trastornos combinados de sordera-ceguera con tres subtipos clínicos denominados USH1, USH2 y USH3 de acuerdo con la gravedad del deterioro auditivo, la presencia o ausencia de disfunción vestibular, y la edad de inicio de la RP.[22] - USH1: déficit auditivo congénito profundo con disfunción vestibular severa y diagnóstico pre-puberal de la RP - USH2: déficit auditivo congénito moderado a profundo, con ausencia de disfunción vestibular y diagnóstico post-puberal de la RP. - USH3: déficit auditivo moderado y progresivo que aparece, generalmente en la 1ª década, con ausencia o presencia de disfunción vestibular. El diagnóstico de RP puede ser pre- o post-puberal.
Síndrome de Bardet-Biedl	
Calidad muy baja	El síndrome de Bardet-Biedl asocia RP, o más frecuentemente distrofia de conos y bastones, con obesidad presente en la infancia, discapacidad intelectualo retraso psicomotor leve, polidactilia axial, hipogenitalismo y anomalías renales que conducen a la insuficiencia renal.[23,24]
Distrofia Progresiva de Conos y Distrofia de Conos y Bastones	
Calidad muy baja	Las PCD normalmente no dan síntomas hasta la adolescencia. La visión baja hasta niveles de 20/200. La fotofobia es el síntoma más precoz y prominente. Suelen presentar visión de colores afectada que progresa a una ceguera

Han transcurrido más de 5 años desde la publicación de esta Guía de Práctica Clínica y está pendiente su actualización

	completa de colores, maculopatía en ojo de buey con periferia normal y los nervios ópticos pueden mostrar o no atrofia temporal.[45]
Calidad muy baja	Las PCD en el CV muestran escotoma central. En el ERG presentan deterioro progresivo en la respuesta de amplitud de los conos, mientras que, inicialmente, los registros de los bastones permanecen normales.[24]
Calidad muy baja	Los pacientes con CORD desarrollan los hallazgos de una PCD al principio de su vida, el FO muestra atrofia macular en ojo de buey en estadíos precoces y más tarde puede aparecer atrofia del EPR periférico, pigmentación retiniana en espículas, atenuación arterial y palidez del nervio óptico desarrollando síntomas y signos similares a los de la RP.[8]
Calidad muy baja	En las CORD el CV muestra un escotoma central y compromiso variado del CV periférico. El ERG muestra repuestas reducidas para conos y bastones, más comprometida para los conos.[24]
Enfermedad de Stargardt y *fundus flavimaculatus*	
Calidad muy baja	La edad de inicio es muy variable desde la primera a la quinta década de la vida, aunque típicamente la enfermedad comienza entre los 10 y los 20 años.[120]
Calidad muy baja	Clínicamente puede dividirse en:[121] – Fondo ocular color bronce y silencio coroideo: presencia de cambios variables en la pigmentación macular, aspecto de "metal batido" con atrofia eventual del EPR y de la coriocapilar; anillo de *flecks* que inicialmente no afecta a la fóvea en un área dentro de de un diámetro de disco; inicialmente, escotomas relativos central o paracentral; el ERG y el EOG no suelen estar alterados. – Fundus Flavimaculatus: presencia de *flecks* en el FO más allá del área macular; las manchas pueden extenderse más allá de las arcadas vasculares y del lado nasal del disco óptico; CV periféricos normales y posible escotoma central; ERG y el EOG con posibles registros subnormales; con períodos prolongados para la adaptación a la oscuridad. – Maculopatía atrófica con o sin flecks amarillentos: presencia de *flecks* difusamente reabsorbidas asociadas a atrofia coriocapilar en el área macular; ERG y EOG anormalmente alterados con tiempos prolongados de adaptación a la oscuridad; defectos de CV central similares a los observados en el estadio 2 con deterioro evidente de los campos periféricos. – Maculopatía atrófica con signos y síntomas tardíos de RP: presencia de manchas difusamente reabsorbidas y extensas áreas de atrofia de la coriocapilar, así como del EPR, en todo fondo ocular; constricción moderada o acentuada de los CV periféricos; ERG notablemente reducidos en las amplitudes de la respuesta tanto para conos como para bastones, con tiempos muy prolongados de adaptación a la oscuridad.

Han transcurrido más de 5 años desde la publicación de esta Guía de Práctica Clínica y está pendiente su actualización

Ceguera Nocturna Congénita Estacionaria	
Calidad muy baja	La ceguera nocturna congénita no progresiva o estacionaria se caracteriza por el comienzo de nictalopia en la infancia que no progresa y con buena AV, puede asociarse a baja AV, nistagmo y estrabismo. Es importante la detección de un ERG-G escotópico mixto negativo en el diagnóstico. La adaptación a la oscuridad puede estar ausente o se encuentra muy prolongada y suelen ser miopes.[38–44]
	Se pueden subdividir en dos grupos, los que tienen FO normal (los más frecuentes) y los que tienen anormalidades claras de fondo (Fundus Albipunctatus y la Enfermedad de Oguchi).
Distrofia Viteliforme Macular de Best o enfermedad de Best	
	La distrofia viteliforme macular de Best es una forma lenta y progresiva de distrofia macular con comienzo normalmente en la infancia, salvo que se complique como hace frecuentemente con una membrana neovascular subretiniana, en cuyo caso produce una pérdida más o menos brusca de visión con agudización de la metamorfopsia.
Calidad muy baja	Los pacientes suelen presentar visión periférica y adaptación a la oscuridad normales. Lo que resulta casi patognomónico para el diagnóstico es encontrar un EOG anormal con ERG clásico normal.[60] No obstante, el ERG-mf puede mostrar amplitudes reducidas en las áreas centrales.
Calidad muy baja	La distrofia viteliforme macular de Best se caracteriza por síntomas de metamorfopsia, visión borrosa, y la disminución de la visión central. En el FO es muy característica la presencia de una lesión macular en "yema de huevo" bien circunscrita en la primera década de la vida.[123,124]
	La evolución oftalmoscópica de la lesión macular obedece a cuatro etapas,[70] la OCT contribuye para la clasificación de la lesión macular:[125] – La etapa primaria con el FO normal – La etapa de "yema de huevo" – La etapa de "huevo revuelto" debido a la rotura y desestructuración de la lesión – La etapa final se caracteriza por una cicatriz hipertrófica (cicatricial), maculopatía atrófica, o bien una cicatriz fibrovascular normalmente secundaria a una neovascularización coroidea, complicación frecuente de esta enfermedad[70] Sin embargo, es importante recordar que hay cuadros de Best multifocal en los que no hay una sola lesión, sino varias lesiones en yema de huevo dispersas en el FO.

Han transcurrido más de 5 años desde la publicación de esta Guía de Práctica Clínica y está pendiente su actualización

Retinosquisis Juvenil ligada a X	
Calidad muy baja	La XLRS se caracteriza por la pérdida de visión de inicio temprano y esquisis foveal en ambos ojos, patrón macular en "radios de rueda" que se irradian hacia fuera del área foveal. La esquisis puede afectar sólo al área foveal, o también a la retina periférica (50% de los pacientes). En ocasiones, se pueden ver adicionalmente manchas blancas difusas de la retina, vasos dendritiformes en la retina periférica, y velos vítreos.[66]
Calidad muy baja	Si existe esquisis periférica suele ser inferior y da lugar a un aumento del riesgo de DR (5-20%), también pueden sufrir hemorragias en la cavidad quística o en la cavidad vítrea (1/3).[66]
Calidad muy baja	El trastorno se puede presentar en la infancia con estrabismo, nistagmus, hipermetropía axial, ectopia foveal, o hemorragia en la cavidad de la esquisis o en el vítreo.[66]
Calidad muy baja	El ERG muestra la reducción selectiva de la onda b, mientras que la onda a permanece normal, lo que da lugar a la típica aparición de un ERG negativo siempre que la afectación sea lo suficientemente extensa.[124]
Calidad baja	A veces, en la edad adulta pueden desaparecer de los cambios quísticos, con aparición de una alteración del EPR subyacente y desarrollo de una lesión atrófica macular inespecífica.[126,127]
Coroideremia	
Calidad muy baja	Los síntomas de la coroideremia incluyen ceguera nocturna y constricción concéntrica del CV desde la 1ª ó 2ª década de la vida, visión central conservada hasta la década de los 50. Las características fundoscópicas típicas incluyen pérdida total de pigmento, acompañada de una pérdida extensa de la capa coriocapilar.[23,128,130]
Calidad muy baja	Las portadoras pueden tener sólo cambios pigmentarios leves en media periferia, o presentar degeneración del EPR y la coroides en parches más extensos de la retina; cambios peripapilares degenerativos y depósitos drusenoides blanquecinos en la media periferia.[28–31]
Calidad muy baja	La electrofisiología en pacientes es similar a la de la RP. Sin embargo, la electrofisiología en las portadoras suele ser completamente normal, al contrario que en las portadoras de XLRP, lo que ayuda a diferenciar ambas enfermedades.
Atrofia girata	
Calidad muy baja	La atrofia girata comienza con nictalopía en la primera década de la vida seguida de pérdida de CV periférico y de AV, con miopía elevada, astigmatismo y catarata subcapsular.

Han transcurrido más de 5 años desde la publicación de esta Guía de Práctica Clínica y está pendiente su actualización

	En el FO se observan parches circulares de atrofia coroidea confluentes en la periferia que se extienden desde la retina anterior a la posterior. Las lesiones permanecen separadas entre sí por bordes finos de pigmento que le dan un aspecto festoneado a la periferia de la retina muy característico de la enfermedad.[32–36]
Amaurosis congénita de Leber (ACL)	
Calidad muy baja	La ACL es la forma más temprana y la más severa de todas las DHR, responsables de los casos de ceguera congénita. El cuadro de la ACL se caracteriza por inicio temprano de la ceguera, reflejos pupilares lentos, nistagmus, signos óculo-digitales como frotarse los ojos, ERG fotópico y escotópico abolidos o severamente reducido y PEV ausentes o anormales.[129] A diferencia de otras DHR, los pacientes suelen ser hipermétropes.
Calidad muy baja	El aspecto del FO es variable (normal al inicio, marmóreo, albinótico con pigmentación, etc.).[129]
Calidad muy baja	Se han descrito asociaciones de ACL con retardo del desarrollo neuro-psíquico y motor, retraso mental, y otras anomalías sistémicas asociadas.[26]

De la evidencia a la recomendación

Los aspectos que han determinado la fuerza y la dirección de las recomendaciones formuladas han sido los siguientes:

Calidad global de la evidencia: la evidencia consiste en aproximaciones descriptivas, cohortes reducidas, series de casos y casos aislados por lo que la calidad global de la evidencia se considera muy baja. En la actualidad, la gran parte de los estudios se centran en la investigación genética y sobre las bases moleculares de la mutación genética relacionada con el objetivo de una mejor comprensión de cuadro clínico.

El grupo elaborador formuló las siguientes recomendaciones considerando las opciones que podrían ayudar al diagnóstico y confirmación de las DHR.

Recomendaciones

√	Se sugiere considerar los criterios clínicos básicos con relación al inicio de la aparición de la sintomatología, la caracterización del cuadro clínico actual y de presentación, la historia familiar (la presencia de antecedentes familiares apoya el diagnóstico pero su ausencia no lo descarta) y general del paciente. La orientación diagnóstica se hará según los criterios oftalmológicos (examen oftalmológico general y del FO) y con base a la electrofisiología ocular. La OCT y la autofluorescencia pueden contribuir para la orientación diagnóstica, y a veces también la AFG. La presencia de patología bilateral más o menos simétrica, también debe hacer sospechar patología hereditaria.

Han transcurrido más de 5 años desde la publicación de esta Guía de Práctica Clínica y está pendiente su actualización

Retinosis pigmentaria, síndrome de Usher, síndrome de Bardet-Biedl	
√	Para el diagnóstico de la RP, se sugiere considerar los siguientes signos o síntomas de sospecha: - la nictalopía y reducción concéntrica del CV o visión en túnel - un ERG-G escotópico disminuido o abolido (disminución de amplitudes de ondas a y b) - el pigmento periférico ("espículas óseas"), la atenuación de calibre vascular y la palidez papilar ("palidez cérea")
√	Se sugiere considerar la asociación de la RP con hipoacusia neurosensorial asociada o no a trastornos del equilibrio como signos de sospecha para el diagnóstico de USH.
√	Se sugiere considerar la asociación de la RP con polidactilia, alteraciones genitourinarias, del desarrollo neuro-psicomotor y obesidad como signos de sospecha para el diagnóstico de síndrome de Bardet-Biedl
Distrofia progresiva de conos (PCD) y distrofia de conos y bastones (CORD)	
√	Para el diagnóstico de PCD y CORD, se sugiere considerar los siguientes signos o síntomas de sospecha: - el compromiso de la AV con escotoma absoluto o relativo central y/o paracentral - una respuesta alterada en el test de colores - los ERG seriados con deterioro progresivo (disminución inicial en la amplitud de conos) como signo de sospecha de PCD y si hay posterior afectación de bastones como signo de sospecha de CORD - la mejor visión en condiciones escotópicas - la atrofia macular en ojo de buey - pigmento periférico y atenuación de calibre vascular de aparición posterior a la afectación central, sólo en casos de CORD - la progresión de la enfermedad (si no fuese progresiva hay que pensar en Acromatopsia Congénita en pacientes con ERG de conos alterado y ERG escotópico normal, sobre todo si el FO es normal o presenta alteraciones mínimas)
Enfermedad de Stargardt y *fundus flavimaculatus*	
√	Para el diagnóstico de fundus flavimaculatus y enfermedad de Stargardt, se sugiere considerar los siguientes signos o síntomas de sospecha: - el compromiso de la AV con escotoma absoluto o relativo central - en la autofluorescencia la hiperfluorescencia del "background" en edad pediátrica, y la hiperfluorescencia tanto del background como de los *flecks* en pacientes mayores - el aspecto en ojo de buey en el FO o la AFG - el aspecto macular en "metal batido" en etapas iniciales de la enfermedad - los *flecks* amarillentas trirradiadas y/o pisciformes alrededor del área foveal, en todo el polo posterior o en la retina periférica, que se ven como depósitos localizados en la retina externa en el OCT

Han transcurrido más de 5 años desde la publicación de esta Guía de Práctica Clínica y está pendiente su actualización

	- el silencio coroideo en la AFG, que es casi patognomónico (cuando hay muchos *flecks* hay que buscarlo en la retina peripapilar) - el ERG y el EOG con registros normales o subnormales - el tiempo prolongado de respuesta en la prueba de adaptación a la oscuridad
Ceguera nocturna congénita estacionaria	
√	Para el diagnóstico de la ceguera nocturna congénita no progresiva o estacionaria, se sugiere considerar los siguientes signos o síntomas de sospecha: - la nictalopía con AV comprometida de forma leve o moderada sin señales de progresión clínica en el tiempo - los trastornos en la visión por la noche o en ambientes con iluminación tenue - el tiempo prolongado en el test de adaptación a la oscuridad - el fondo del ojo habitualmente normal para su miopía, aunque las hay que cursan con FO anormal - la nictalopía asociada con miopía y nistagmus - el ERG negativo - la asociación con miopía
Distrofia viteliforme macular de Best o enfermedad de Best	
√	Para el diagnóstico de la distrofia viteliforme macular de Best, se sugiere considerar los siguientes signos o síntomas de sospecha: - inicio variado de la sintomatología oftalmológica (metamorfopsia, visión borrosa y escotoma central relativo o absoluto, aunque algunos pacientes pueden estar asintomáticos) - compromiso variado de la AV - la lesión típica macular en "yema de huevo" en primera década de la vida, que cambia al aspecto típico en huevo revuelto, en pseudohipopion, o atrofia terminal, salvo que desarrollen neovascularización coroidea en cuyo caso suele observarse cicatriz disciforme típicamente muy amarillenta y muy central - el EOG alterado con ERG normal lo que es patognomónico de la enfermedad - OCT con imagen macular sugestiva (depósito subretiniano macular en primeras décadas de la vida, que acaba dejando un espacio que puede confundirse con fluido subretiniano; también se pueden ver signos de neovascularización en los pacientes que desarrollan esta complicación; finalmente en pacientes mayores se observan signos de atrofia).
Retinosquisis juvenil ligada a X (XLRS)	
√	Para el diagnóstico de retinosquisis juvenil ligada a X se sugiere considerar los siguientes signos de sospecha: - el compromiso precoz de la AV con escotoma central, especialmente en varones jóvenes - la presencia de esquisis foveal con aspecto macular en el FO en radios de rueda de bicicleta que en la mitad de los pacientes se asocia con retinosquisis periférica - la presencia del ERG alterado (reducción selectiva de la onda-b con onda-a normal = ERG negativo)

Han transcurrido más de 5 años desde la publicación de esta Guía de Práctica Clínica y está pendiente su actualización

	- la asociación de esquisis periférica con hemorragias vítreas y desprendimiento de retina en pacientes jóvenes - la asociación con otras alteraciones oculares (nistagmus y estrabismo) - imagen en el OCT sugestiva (esquisis en las capas internas de la retina en pacientes jóvenes)
Coroideremia	
√	Para el diagnóstico de la coroideremia, se sugiere considerar los siguientes signos o síntomas de sospecha: - la nictalopía y reducción concéntrica del CV o visión en túnel - la despigmentación y atrofia progresiva del EPR y la coriocapilar con visualización de los grandes vasos coroideos - el modo de herencia recesivo ligado a X - el ERG disminuido o abolido (disminución de amplitudes de ondas a y b) - la disminución del grosor coroideo medido con OCT (EDI y *Swept-source*) - que el inicio de la sintomatología ocular de la coroideremia se da entre la 1ª y 2ª décadas y que la visión central se mantiene hasta la 5ª o 6ª décadas
Atrofia girata	
√	Para el diagnóstico de la atrofia girata, se sugiere considerar los siguientes signos o síntomas de sospecha: - la nictalopía y reducción concéntrica del CV o visión en túnel - las concentraciones plasmáticas elevadas de ornitina (aminoacidograma) - la típica atrofia progresiva en parches de la coroides con avance centrípeto en el FO - la asociación a otras alteraciones oculares (alta miopía, catarata subcapsular, etc.)
Amaurosis congénita de Leber	
√	Para el diagnóstico de la ACL, se sugiere considerar los siguientes signos o síntomas de sospecha: - el déficit visual profundo de inicio muy temprano (antes del primer año de vida), que conduce a la pérdida completa de visión en la primera década de la vida - la asociación con movimientos erráticos de los ojos o alteraciones manifiestas de los movimientos oculares - la asociación con reflejos pupilares comprometidos y la presencia del signo óculo-digital - al menos dos ERG abolidos, separados unos meses (secundariamente los PEV estarán anormales o ausentes) - la exploración del FO que al principio puede ser normal, pero que rápidamente desarrolla depósitos pigmentarios extensos en todo el FO - la posible aunque rara, asociación con retrasos del desarrollo y neuro-psicomotor, a otras alteraciones sistémicas (hepáticas, renales, óseas, etc.), o a alteraciones metabólicas - la historia familiar de consanguineidad, aunque que no exista no es excluyente

Han transcurrido más de 5 años desde la publicación de esta Guía de Práctica Clínica y está pendiente su actualización

5.2.4. Diagnóstico de las distrofias sindrómicas

- ¿Qué signos y síntomas deben hacernos sospechar que estamos ante una distrofia hereditaria de la retina sindrómica?

Las DHR sindrómicas son cuadros multiorgánicos de tipo congénito hereditario que incluyen, entre otras, alteraciones retinianas. El diagnóstico precoz de estas entidades va a permitir la detección de patologías asociadas potencialmente graves, y su tratamiento precoz podrá prevenir en ocasiones un deterioro funcional irreversible.

Para el desarrollo de esta pregunta se han considerado estudios de series de casos y opiniones de expertos en relación a las DHR sindrómicas más frecuentes.

Existen múltiples síndromes multiorgánicos en que aparecen signos y síntomas oculares similares a los que se observan en los casos aislados de DHR.[90,91]

Calidad baja/muy baja

Para poder detectar precozmente una DHR sindrómica, debemos estar atentos a la presencia y/o aparición a lo largo de la evolución de signos y síntomas extraoculares. En ocasiones, los hallazgos oftalmológicos pueden ser sutiles y/o aparecer a posteriori.[92]

Por otra parte, no todos los signos y síntomas sistémicos aparecen en todos los pacientes.[131]

Síndrome de Usher

Asocia retinopatía pigmentaria progresiva, sordera neurosensorial, alteraciones vestibulares y del equilibrio.

Calidad baja/muy baja

Se clasifica en tres subtipos:

– USH1: Su rasgo diferencial es la ausencia de función vestibular con el consecuente retraso y alteración de la marcha. También asocia sordera profunda neurosensorial preverbal y RP progresiva con afectación visual severa y precoz tanto del CV como de la AV.[132]
Típicamente presenta hipermetropía sin astigmatismo. A diferencia de la RP no sindrómica, que suele presentar miopía.[133]
– USH2: Presenta función vestibular normal con disminución de la audición congénita moderada-severa y RP progresiva de aparición tardía y de menor grado que el USH1.[134]
Puede presentar alteraciones neurorradiológicas.[135] Asocian miopía y se asemejan clínicamente a la RP no sindrómica.[133]
- USH3: Se caracteriza por la disminución progresiva de la audición y de la función vestibular en el periodo postlingual y puede asociar ceguera nocturna de aparición en la edad adulta. Asocian hipermetropía (>2D) con astigmatismo (>1D) clínicamente significativos.[133]

Han transcurrido más de 5 años desde la publicación de esta Guía de Práctica Clínica y está pendiente su actualización

Ante todo niños con sordera neurosensorial profunda y retraso de la marcha independiente (debido a una función vestibular alterada), se debe sospechar USH.[92]

Múltiples síndromes asocian sordera y degeneración retiniana, aunque el USH es de los más frecuentes. Tal y como concluye el estudio de Mets del año 2000, todos los neonatos con sordera preverbal neurosensorial severa y profunda, deberían ser estudiados para descartar el USH, a través de un examen oftalmológico que incluya test neurofisiológico.[134]

Otros autores, también recomiendan los test electroneurofisiológicos auditivos, vestibulares y oftalmológicos para confirmar precozmente el diagnóstico ante la sospecha de USH.[92,136,137]

El diagnóstico genético también puede ayudar a confirmar la enfermedad.

Síndrome de Bardet-Biedl

En un estudio transversal mediante cuestionario administrado a personas con síndrome de Bardet-Biedl (n=109) y sus familias, se revisaron los criterios para mejorar la detección de este cuadro. Se concluyó que se debe sospechar síndrome de Bardet-Biedl ante la presencia de RP progresiva que no aparece hasta la adolescencia, y que asocia obesidad troncular, hipogonadismo, polidactilia y/o braquisindactilia, ceguera nocturna, retraso psicomotor, del lenguaje y alteraciones del comportamiento.[138]

Calidad baja/muy baja

Puede asociar también alteraciones renales, diabetes mellitus,[139] patología cardiaca, asma, alteraciones faciales, dentales y patologías oftalmológicas como estrabismo, astigmatismo, nistagmo, catarata, discromatopsias y atrofia óptica, entre otras.[136,140]

Iannaccone, en su estudio de 1997 observó que a diferencia de la RP no sindrómica, la retinopatía en el síndrome de Bardet-Biedl afecta más al área macular por lo que se comporta más bien como una CORD, el nervio óptico presenta más frecuentemente palidez y atrofia, con alteración de los PEV, y se dan más casos de retinopatía pigmentaria sectorial, y de retinopatía sine pigmento. Existe menor correlación entre el tiempo de evolución de la enfermedad y el acúmulo de pigmento, y menor correlación entre la amplitud de la onda b del ERG y las áreas de CV conservadas.[131]

Por tanto, la ausencia de signos oftalmológicos evidentes en la exploración de un caso con sospecha de DHR, no excluye el diagnóstico. Se recomendan test de Electroneurofisiología para aproximarnos al diagnóstico.[131,137]

Han transcurrido más de 3 años desde la publicación de esta Guía de Práctica Clínica y está pendiente su actualización

Síndrome Lawrence-Moon

Menos frecuente, se diferencia del síndrome de Bardet-Biedl en que asocia paraparesia espástica progresiva y debilidad muscular distal ambas de aparición tardía y que no presenta polidactilia.[138]

Calidad baja

Síndrome de Charge

Presenta coloboma, ceguera, atresia de coanas, malfunción vestibular y auditiva, retraso del crecimiento y del desarrollo psicomotor, déficit intelectual y alteración de pares craneales.[141]

Calidad baja

RETINOPATÍAS EN DISTROFIAS MUSCULARES:

Síndrome Kearns Sayre

Es una enfermedad mitocondrial que comienza a dar sus manifestaciones pronto en la vida y que asocia degeneración retiniana (se ha descrito RP típica y también atrofia similar a la que produce la distrofia coroidea areolar central), oftalmoplejia externa progresiva que produce una ptosis palpebral muy severa, fatiga muscular, insuficiencia mitral y alteraciones en el electrocardiograma (bloqueo aurículo-ventricular) entre otras.[137,142] Estos pacientes son frecuentemente diabéticos.[143]

Calidad muy baja

Distrofia miotónica de Steinert o miotonía atrófica

Es una enfermedad heredofamiliar caracterizada por miotonía, con atrofia muscular selectiva, calvicie, atrofia testicular y ovárica, senilidad prematura y cataratas. Un 20-25% de estos pacientes muestra evidencia de degeneración retiniana consistente en una variedad de imágenes fundoscópicas como distrofia en patrón con sus distintos patrones y drusas.[144] La pérdida de visión suele ser mínima. Las complicaciones oculares en la distrofia miotónica incluyen ptosis, debilidad de los músculos oculares y cataratas. Las cataratas son útiles para el diagnóstico de distrofia miotónica por su elevada frecuencia y aspecto típico. Otras características de la distrofia miotónica incluyen respuesta pupilar lenta, presión intraocular baja y la degeneración de la retina consistente en depósitos amarillentos trirradiados o pigmentados de configuración pavimentosa en la periferia de la retina. También se ha descrito estrechamiento arteriolar. A veces el ERG muestra respuestas subnormales.[145]

Calidad muy baja

Distrofia muscular de Duchenne

La distrofia muscular de Duchenne es una enfermedad XL que se caracteriza por debilidad muscular proximal progresiva. El 95% de los pacientes habrá perdido la capacidad para caminar a la edad de 12 años y la mortalidad es del 95% a los 20 años. La distrofina, el producto del gen

Calidad muy baja

Han transcurrido más de 5 años desde la publicación de esta Guía de Práctica Clínica y está pendiente su actualización

mutado en esta enfermedad se ha encontrado depositada en la capa plexiforme externa de la retina y puede ser importante en la neurotransmisión retiniana. La mayor parte de los pacientes tienen ERG con amplitudes subnormales, hiperpigmentación focal de la mácula; pero son normales la AV, la visión de color y la función de los músculos extraoculares.[146]

Síndrome Cerebro-Hepato-Renal o Síndrome de Zellweger

El síndrome de Zellweger es una miopatía mitocondrial y la variante más grave de los trastornos de la biogénesis del peroxisoma que constituyen el espectro del síndrome Zellweger de herencia AR y que causa acúmulo de los ácidos grasos de cadena larga.[147] Este espectro es un continuo de tres fenotipos: 1) el síndrome de Zellweger, la más grave; 2) la adrenoleucodistrofia neonatal; y 3) la enfermedad de Refsum infantil, la menos grave. Todos ellos fueron originalmente descritos antes que las bases bioquímicas y moleculares de estos trastornos se hubieran determinado completamente.

Calidad muy baja

Varios trastornos multisistémicos en la infancia con prominentes manifestaciones oftalmológicas se han atribuido al mal funcionamiento del peroxisoma, un orgánulo subcelular. Los trastornos peroxisomales se han dividido en tres grupos:

- Los que resultan de la biogénesis defectuosa de la peroxisoma: el síndrome de Zellweger; la adrenoleucodistrofia neonatal; y la enfermedad de Refsum infantil
- Los que resultan de múltiples deficiencias enzimáticas (condrodisplasia rizomélica punctata)
- Los que resultan de una sola deficiencia enzimática: adrenoleucodistrofia ligada al cromosoma X e hiperoxaluria primaria tipo 1

El Síndrome de Zellweger, el más letal de los tres trastornos biogénesis peroxisomal, causa hipotonía infantil, convulsiones y la muerte en el primer año. Las manifestaciones oftálmicas incluyen opacificación corneal, catarata, glaucoma, RP y atrofia óptica. La Adrenoleucodistrofia neonatal y la enfermedad infantil de Refsum parecen ser genéticamente distintos, pero clínica, bioquímica, y patológicamente similares al síndrome de Zellweger, aunque más leves.

La Condrodisplasia rizomélica punctata, un trastorno peroxisomal que resulta de por lo menos dos deficiencias enzimáticas peroxisomales, se presenta al nacer con anormalidades esqueléticas; los pacientes rara vez sobreviven más allá de un año de edad y la manifestación ocular más prominente consta de cataratas bilaterales.

La Adrenoleucodistrofia XL resulta de una deficiencia de una sola enzima peroxisomal, se presenta al final de la primera década con

Han transcurrido más de 5 años desde la publicación de esta Guía de Práctica Clínica y está pendiente su actualización

deterioro conductual, cognitivo y visual. La pérdida de la visión resulta de desmielinización de toda la vía visual, y la retina externa está preservada. Mientras tanto, la hiperoxaluria primaria tipo 1 se manifiesta por la proliferación de pigmento subretiniano parafoveal.

La identificación precoz de estos trastornos, que pueden depender de reconocer los hallazgos oftalmológicos, es fundamental para el diagnóstico prenatal, tratamiento y asesoramiento genético.[148,149]

Se inicia en el periodo neonatal, como resultado tanto de la malformación de órganos como de la disfunción peroxisomal que causa un deterioro progresivo. Los recién nacidos presentan rasgos craneofaciales dismórficos (facies aplanadas, fontanela anterior grande, suturas abiertas, frente alta y prominente, occipucio aplanado, fisuras palpebrales inclinadas hacia arriba, pliegues del epicanto, puente nasal ancho), hipotonía profunda y convulsiones. Pueden presentarse rasgos craneofaciales dismórficos como macrocefalia o microcefalia, paladar ojival, micrognatia y pliegues de piel redundantes en el cuello. Son frecuentes las anomalías esqueléticas (condrodisplasia punctata) y los quistes renales subcorticales. A menudo hay retraso en el crecimiento, hepatomegalia, ictericia y coagulopatía. Los hallazgos oculares incluyen cataratas, glaucoma, RP, nistagmus, opacidad corneal y atrofia del nervio óptico. Los cambios y pérdida visuales son progresivos. Puede presentarse pérdida de audición neurosensorial. Puede producirse criptorquidia e hipospadias y clitoromegalia. La función del sistema nervioso central está gravemente afectada y sufren un retraso psicomotor profundo.[134,148]

Síndrome Refsum del adulto o heredopatía atáctica polineuritiforme

Esta enfermedad es completamente diferente del Refsum infantil. Es un trastorno hereditario en el que el ácido fitánico se acumula en los tejidos y suero. Presenta RP progresiva, sordera, alteraciones del movimiento y del equilibrio, alteraciones gustativas y olfativas, neuropatía sensoriomotora, ictiosis, arritmias cardiacas y hasta un 35% de los pacientes presentan metacarpianos o metatarsianos cortos. Para el diagnóstico precoz en estos casos nos apoyaremos en analíticas de sangre que muestren esos niveles elevados de ácido fitánico.[134,150] Tenemos que estar especialmente atentos al diagnóstico de esta enfermedad pues puede ser tratada con una dieta pobre en ácido fitánico.[151]

Calidad muy baja

Hipo/abetalipoproteinemias o enfermedad de Bassen-Kornzweig

Se refiere a un grupo de trastornos hereditarios AR de las lipoproteínas caracterizados por bajas concentraciones o ausencia de colesterol, de lipoproteínas de baja densidad y apolipoproteína B en el plasma. La abetalipoproteinemia y la hipobetalipoproteinemia familiar homocigótica, aunque causadas por mutaciones en genes diferentes, son clínicamente indistinguibles.[152] Recientemente se ha propuesto un marco

Calidad muy baja

Han transcurrido más de 5 años desde la publicación de esta Guía de Práctica Clínica y está pendiente su actualización

para el seguimiento clínico y la gestión de estos dos trastornos, centrándose en la vigilancia del crecimiento en los niños y la prevención de complicaciones, proporcionando asesoramiento dietético especializado aportando altas dosis de vitaminas liposolubles, otros suplementos como el ácido linoleico y los ácidos omega 6, así como regímenes alimenticios que reduzcan la ingesta de grasas. Por lo tanto, tenemos que estar especialmente atentos al diagnóstico de esta enfermedad pues puede ser tratada con vitamina A y vitamina E y, en algunos casos, con la terapia de la vitamina K.[151]

Clínicamente se caracterizan por niveles indetectables o muy bajos de colesterol LDL y apoB, retraso en el desarrollo, la incapacidad de absorber la grasa de la dieta, diarrea, esteatorrea y acantocitosis, así como la estenosis hepática y de lípidos en los enterocitos.[152–154] El déficit de vitaminas liposolubles origina alteraciones neurológicas como la ataxia espinocerebelosa y otras como la RP. Cursa con ataxia, oftalmoplejia, alteración del equilibrio y debilidad muscular.[134] A nivel retiniano se ha descrito atrofia macular,[155] distrofia retiniana helicoidal peripapilar,[156] o estrías angioides,[157] pero lo habitual es que se muestre como una pseudo-RP. En el ERG se muestra alteración de respuestas fotópicas y escotópicas que se recuperan tras el tratamiento con Vitamina A.[158]

Síndrome de Alport

Degeneración pigmentaria retiniana asociada a nefritis crónica hereditaria y sordera neurosensorial de tonos agudos. Puede asociar microesferofaquia, lenticono anterior, cataráta subcapsular posterior, distrofia corneal polimorfa posterior y a veces retinosquisis periférica. Por último, típicamente muestran lesiones amarillentas-blanquecinas puntiformes localizadas tanto en la retina superficial pericentral en área macular como localizadas profundas a los vasos retinianos en la periferia media. Se transmite frecuentemente de forma XL (mutaciones en *COL4A3* y *COL4A5*) aunque se han descrito otros patrones de herencia, como la AD, AR o digénica.[159–162]

Calidad muy baja

Síndrome de Sjögren-Larsson

Se caracteriza por ser una enfermedad neurocutánea AR que cursa con ictiosis congénita, discapacidad intelectual de leve, paresia espástica simétrica con afectación sobre todo de las piernas, convulsiones, displasia ósea y dental, disminución de la sudoración, hipertelorismo, reducción de la esperanza de vida, y cambios oftalmoscópicos en la mácula caracterizados por la presencia de depósitos blanquecinos brillantes que son los más característicos aunque pueden observarse también cambios pigmentarios amarillos que pueden parecerse a los de la enfermedad de Best.[163,164]

Calidad muy baja

Han transcurrido más de 5 años desde la publicación de esta Guía de Práctica Clínica, está pendiente su actualización

Síndrome de Aicardi

Las lesiones típicas son espasmos en la infancia, agenesia del cuerpo calloso y defectos lacunares coriorretinianos, que puede asociarse con otras anomalías oculares que incluyen microftalmía, colobomas o aplasias del nervio óptico, membrana pupilar persistente y tejido glial que se extiende desde el nervio óptico.[165–167]

Calidad muy baja

Síndrome de Kjellin

Enfermedad AR que se caracteriza por paraparesia espástica y demencia. Algunos de estos pacientes pueden presentar distrofia en patrón.[168–171]

Calidad muy baja

Síndrome de Joubert

El síndrome de Joubert es una enfermedad AR caracterizada por una malformación peculiar del tronco cerebral y el cerebelo, conocida como el "signo del diente molar". La presentación neurológica de esta enfermedad incluye hipotonía que desemboca en la ataxia y blefaroptosis, retraso en el desarrollo, movimientos oculares anormales y alteraciones respiratorias neonatales. Se asocia a menudo con afectación multiorgánica variables, principalmente de la retina (que va desde la severa ACL a retinopatías lentamente progresivas con visión parcialmente conservada), los riñones y el hígado.

Calidad muy baja

Existe un grupo de enfermedades llamado síndrome de Joubert y trastornos relacionados (JSRD), que comparten una afectación multiorgánica. Hasta la fecha se han identificado 29 genes causales, todos ellos codifican proteínas expresadas en el cilio primario o su aparato.[172] De hecho, JSRD presenta solapamiento clínico y genético con un campo cada vez mayor de trastornos debido a mutaciones en proteínas ciliares, que se conocen colectivamente como "ciliopatías".[173] Estos incluyen el síndrome Senior-Loken y el síndrome de Bardet-Biedl entre los que pueden presentar afectación retiniana. En este sentido se han descrito correlaciones significativas genotipo-fenotipo entre estas presentaciones clínicas y mutaciones específicas en los genes *JSRD*, con implicaciones relevantes en términos de diagnóstico molecular, seguimiento clínico y tratamiento de los pacientes que presentan estos cuadros. Por otra parte, la identificación de mutaciones permite el diagnóstico prenatal temprano en parejas en situación de riesgo, mientras que la neuroimagen fetal puede no ser informativa hasta finales del segundo trimestre del embarazo.[174–176]

Síndrome de Senior-Loken

Ciliopatía que produce degeneración pigmentaria tapetorretiniana y nefronoptisis.[137]

Calidad muy baja

Han transcurrido más de 5 años desde la publicación de esta Guía de Práctica clínica y está pendiente su actualización

Síndrome de Alström

Es otra ciliopatía AR que cursa con degeneración pigmentaria retiniana, sordera neurosensorial, diabetes mellitus tipo 2 y obesidad. Los primeros síntomas aparecen en la infancia, con una gran variabilidad en cuanto a la gravedad y la evolución clínica incluso dentro de la misma familia.[134,137,177]	Calidad muy baja

Resumen de la evidencia

Calidad baja/muy baja	En las DHR sindrómicas aparecen signos y síntomas oculares similares a los que se observan en los casos aislados de DHR.[90,91]
Calidad muy baja	En las DHR sindrómicas los hallazgos oftalmológicos pueden ser sutiles y/o aparecer a posteriori.[92]
Calidad muy baja	En las DHR sindrómicas no todos los signos y síntomas sistémicos aparecen en todos los pacientes.[131]
Calidad muy baja	Varias DHR asocian sordera y degeneración retiniana, siendo el USH el más frecuente.[92,134]
Calidad muy baja	El síndrome de Bardet-Biedl es la 2ª DHR sindrómica en frecuencia. Los signos y síntomas oculares y sistémicos aparecen en la adolescencia. Asocia obesidad troncular, hipogonadismo, retraso mental, polidactilia y/o braquisindactilia entre otros.[90,138-140]
Calidad muy baja	Algunas DHR sindrómicas como el síndrome de Lawrence-Moon, USH, Refsum, y las Hipo/abetalipoproteinemias, pueden asociar trastornos del movimiento, del equilibrio y/o de la marcha entre otros.[134,137,138]
Calidad muy baja	Algunas DHR sindrómicas como el síndrome de Senior-Loken, el síndrome de Bardet-Biedl y el síndrome Cerebro-Hepato-Renal pueden asociar alteraciones renales.[90,134,137]
Calidad muy baja	El Síndrome Kearns Sayre se asocia a distintas formas de degeneración retiniana (se ha descrito RP típica y también atrofia similar a la que produce la distrofia coroidea areolar central), oftalmoplejia externa progresiva, fatiga muscular, insuficiencia mitral alteraciones en el electrocardiograma (bloqueo auriculoventricular),[137,142] diabetes,[143] dismorfias faciales y/o retraso psicomotor.[134,137,141]
Calidad muy baja	La Distrofia miotónica de Steinert o miotonía atrófica se caracteriza por miotonía, con atrofia muscular selectiva, calvicie, atrofia testicular y ovárica, senilidad prematura y cataratas. Un 20-25% de estos pacientes muestra evidencia de degeneración retiniana.[144] Las complicaciones oculares en la distrofia miotónica incluyen ptosis, debilidad de los músculos oculares, cataratas, respuesta pupilar lenta, presión intraocular baja y depósitos

Han transcurrido más de 5 años desde la publicación de esta Guía de Práctica Clínica y está pendiente su actualización

	amarillentos trirradiados o pigmentados de configuración pavimentosa en la periferia de la retina.[145]
Calidad muy baja	La distrofia muscular de Duchenne se caracteriza por debilidad muscular proximal progresiva. El 95% de los pacientes habrá perdido la capacidad para caminar a la edad de 12 años y la mortalidad es del 95% a los 20 años. La mayor parte de los pacientes tienen ERG con amplitudes subnormales, hiperpigmentación focal de la mácula; pero son normales la AV, la visión de color y la función de los músculos extraoculares.[146]
Calidad muy baja	El síndrome de Zellweger causa hipotonía infantil, convulsiones y la muerte en el primer año.[148,149] Los recién nacidos presentan rasgos craneofaciales dismórficos (facies aplanadas, fontanela anterior grande, suturas abiertas, frente alta y prominente, occipucio aplanado, fisuras palpebrales inclinadas hacia arriba, pliegues del epicanto, puente nasal ancho). Son frecuentes las anomalías esqueléticas (condrodisplasia punctata) y los quistes renales subcorticales. A menudo hay retraso en el crecimiento, hepatomegalia, ictericia y coagulopatía. Las manifestaciones oftálmicas incluyen opacificación corneal, catarata, glaucoma, RP y atrofia óptica. Los cambios y pérdidas visuales son progresivos. Puede presentarse pérdida de audición neurosensorial.[134,148,149]
Calidad muy baja	El síndrome Refsum del adulto presenta RP progresiva, sordera, alteraciones del movimiento y del equilibrio, alteraciones gustativas y olfativas. Para el diagnóstico precoz se realizará una analíticas de sangre sobre los niveles elevados de ácido fitánico.[134,150]
Calidad muy baja	La Hipo/abetalipoproteinemias o Enfermedad de Bassen-Kornzweig se caracteriza por bajas concentraciones, o ausencia de colesterol, de lipoproteínas de baja densidad, apolipoproteína B en el plasma,[152] retraso en el desarrollo, la intolerancia a la grasa alimenticia, diarrea, esteatorrea y acantocitosis, así como la estenosis hepática y de lípidos en los enterocitos.[152–154] Cursa con ataxia, oftalmoplejia, alteración del equilibrio y debilidad muscular.[134] A nivel retiniano se ha descrito atrofia macular,[155] distrofia retiniana helicoidal peripapilar,[156] o estrías angioides,[157] pero lo habitual es que se muestre como una pseudo-RP. Puede ser tratada con vitamina A y vitamina E y, en algunos casos, con la terapia de la vitamina K.[151] En el ERG se muestra alteración de respuestas fotópicas y escotópicas que se recuperan tras el tratamiento con Vitamina A.[158]
Calidad muy baja	El síndrome de Alport es una degeneración pigmentaria retiniana asociada a nefritis crónica hereditaria y sordera neurosensorial de tonos agudos. Puede asociar microesferofaquia, lenticono anterior, catarata subcapsular posterior, distrofia corneal polimorfa posterior y a veces retinosquisis periférica. Muestran lesiones amarillentas-blanqueadas puntiformes localizadas tanto en la retina superficial pericentral en área macular como localizadas profundas a los vasos retinianos en la periferia media.[159–162]

Han transcurrido más de 5 años desde la publicación de esta Guía de Práctica Clínica y está pendiente su actualización

Calidad muy baja	El síndrome de Sjögren-Larsson se caracteriza por ictiosis congénita, discapacidad intelectual de bajo grado, paresia espástica simétrica con afectación sobre todo de las piernas, convulsiones, displasia ósea y dental, sudoración defectuosa, hipertelorismo, reducción de la esperanza de vida, y cambios oftalmoscópicos en la mácula caracterizados por la presencia de depósitos blanquecinos brillantes.[163,164]
Calidad muy baja	El síndrome de Aicardi se caracteriza por espasmos en la infancia, agenesia del cuerpo calloso y defectos lacunares coriorretinianos, que puede asociarse con otras anomalías oculares que incluyen microftalmía, colobomas o aplasias del nervio óptico, membrana pupilar persistente y tejido glial que se extiende desde el nervio óptico.[165–167]
Calidad muy baja	El síndrome de Kjellin se caracteriza por paraparesia espástica, demencia y, en ocasiones, de distrofia en Patrón.[168–171]
Calidad muy baja	El síndrome de Joubert se caracteriza por una malformación peculiar del tronco cerebral y el cerebelo, conocida como el "signo del diente molar". La presentación neurológica de esta enfermedad incluye hipotonía que desemboca en la ataxia, retraso en el desarrollo, movimientos oculares anormales y alteraciones respiratorias neonatales. Se asocia a menudo con afectación multiorgánica variables, principalmente de la retina, los riñones y el hígado.[174–176] La afectación retiniana varía desde una retinopatía lentamente progresiva con visión parcialmente conservada hasta la severa ACL.
Calidad muy baja	El síndrome de Senior-Loken produce RP y nefronoptisis.[137]
Calidad muy baja	El síndrome de Alstrom cursa con degeneración pigmentaria retiniana, sordera neurosensorial, diabetes mellitus tipo 2 y obesidad.[134,137,177]

De la evidencia a la recomendación

Los aspectos que han determinado la fuerza y la dirección de las recomendaciones formuladas han sido los siguientes:

1. Calidad global de la evidencia: la calidad de los estudios seleccionados fue baja o muy baja, lo que determinó la fuerza de la recomendación.
2. Costes y uso de recursos: No se han identificado estudios que valoren los costes asociados.

El grupo elaborador formuló las siguientes recomendaciones considerando qué signos y síntomas de sospecha presentan las DHR sindrómicas.

Recomendaciones

Condicional	Se sugiere sospechar de síndrome de Usher en niños con sordera neurosensorial profunda y retraso de la marcha independiente.

Han transcurrido más de 5 años desde la publicación de esta Guía de Práctica Clínica y está pendiente su actualización

Condicional	Se sugiere estudiar precozmente a todos los neonatos con sordera preverbal neurosensorial severa y profunda a través de una exploración clínica que incluya test electroneurofisiológicos auditivos, vestibulares y oftalmológicos.
Condicional	Se sugiere no excluir definitivamente el diagnóstico de cualquier DHR sindrómica por la ausencia de signos oftalmoscópicos evidentes en la exploración inicial.
Condicional	Ante la sospecha de cualquier DHR sindrómica en ausencia de signos oftalmoscópicos evidentes en la exploración, se sugiere el test de electrofisiología para su diagnóstico.

5.2.5. Estudio genético

- ¿Cuándo está indicado realizar un estudio genético en personas con DHR? ¿Cómo se debe realizar?

El planteamiento de los estudios diagnósticos genéticos ha variado radicalmente a partir de la aparición de la NGS en la práctica clínica,[178] con su potente capacidad para identificar mutaciones y causas genéticas en enfermedades genéticamente heterogéneas al permitir secuenciar de un modo razonablemente rápido y a un coste asequible un elevado número de genes. Aunque estos estudios plantean otros problemas, tales como el almacenamiento de los datos, el análisis bioinformático de las secuencias, la correcta interpretación de los resultados obtenidos (patogenicidad de las variantes *versus* asociaciones espurias), la aparición de hallazgos inesperados y el abordaje ético legal de todo ello, entre otras. Pero, sin duda, el conocimiento generado y su aplicación clínica han supuesto un avance en el abordaje diagnóstico de las DHR.

Mientras en la etapa anterior a la NGS, el análisis de los genes se realizaba uno a uno, con el consiguiente retraso diagnóstico, a veces de años y con un pobre rendimiento diagnóstico (aproximadamente 25% de los casos).[179] Actualmente, el diagnóstico en el caso de paneles de genes se demora solo unas semanas y la técnica tiene un rendimiento cercano al 50% de casos resueltos. Este cambio hace que, en la revisión sistemática realizada para dar respuesta a esta pregunta clínica, el planteamiento sea muy diferente dependiendo de la fecha de la publicación.

Aun así y aunque Heon *et al.* en 2003[180] plantea numerosos interrogantes: ¿Cómo organizar las pruebas de ácido desoxirribonucleico (ADN)? ¿Qué genes analizar? ¿Dónde hacerse? ¿Cuánto costaría? ¿Cómo de exactos son los resultados? Y ¿cómo va a cambiar el manejo del paciente?; MacDonald *et al.* en 2004[181] informaron que la capacidad de proporcionar diagnósticos genéticos exactos ha permitido el asesoramiento adecuado a los pacientes y las familias.

Han transcurrido más de 5 años desde la publicación de esta Guía de Práctica Clínica y está pendiente su actualización

La respuesta a esta pregunta clínica se basa, por un lado, en la Orden SSI/2065/2014, de cartera de servicios comunes del SNS, que plantea un marco general para la aplicación de los estudios genéticos diagnósticos[182] y, por otro, en 55 documentos identificados que recogen opiniones de expertos (n=30) y estudios observacionales (n=25) en pacientes con diferentes DHR entre las que se encuentran la RP, coroideremia, el USH, las distrofias de conos y bastones, la enfermedad de Stargardt, la ACL, la vitreorretinopatía exudativa familiar y el síndrome de Bardet-Biedl. Para conocer el listado de los genes implicados en DHR consultar RetNet (https://sph.uth.edu/retnet/)

La Orden SSI/2065/2014, de cartera de servicios comunes del SNS recoge los distintos tipos y situaciones en la que puede hacerse un diagnóstico genético, incluyendo los análisis genéticos diagnósticos, presintomáticos, de portadores, prenatal y preimplantacional.[182]

Los distintos autores recogen igualmente todas estas situaciones, en las que recomiendan su aplicación: | Calidad muy baja

– En pacientes afectados (prueba diagnóstica) o familiares no afectados (prueba presintomática, o diagnóstico de portador),[180,183–192] existiendo únicamente un artículo de 2005 que cuestiona el diagnóstico presintomático[193]

– En el diagnóstico prenatal[194,195]

Es importante resaltar que, de acuerdo a la citada Orden SSI/2065/2014, las recomendaciones para realizar un estudio presintomático incluyen que la persona pertenezca a una familia o grupo poblacional de alto riesgo en los que se ha identificado la presencia de una enfermedad o trastorno genético y que además, el estudio permita o bien diagnóstico precoz y un tratamiento más temprano o la toma de decisiones reproductivas del individuo o de sus familiares que pueden comprometer a su descendencia. Por otra parte, en el caso de menores, el estudio genético presintomático en enfermedades que aparecen en la edad adulta se deberá diferir hasta que la persona tenga la madurez y competencia necesaria para comprender la naturaleza e implicaciones de su decisión, salvo que existan medidas preventivas eficaces aplicables en la infancia. En enfermedades que aparecen en la infancia y que pueden ser prevenidas o tratadas adecuadamente se deberá realizar lo más cercano posible a la fecha en la que se deben iniciar dichas medidas preventivas y/o terapéuticas.[182]

En cuanto a las condiciones clínicas en las que realizar el diagnóstico genético, en la bibliografía se recogen un gran número de patologías, englobadas todas genéricamente bajo el epígrafe de distrofias de retina,[196–198] entre las que se incluyen: formas no sindrómicas de RP,[199] RP de inicio precoz y afectación macular,[200] ceguera nocturna congénita estable,[199] coroideremia,[32] enfermedad de Best,[199] enfermedad de Stargardt,[201] distrofia de conos y bastones,[202] patologías debidas a mutaciones en *ABCA4*,[203] y vitreorretinopatías,[204] así como formas sindrómicas de RP[205] tales como el USH,[206,207] el síndrome de Bardet- | Calidad baja/muy baja

Han transcurrido más de 5 años desde la publicación de esta Guía de Práctica Clínica y está pendiente su actualización

Biedl,[208] otras DHR asociadas a enfermedad renal entre otras,[209] y ACL sindrómica o no.[210–213]

Con respecto a cuándo está indicado realizar un estudio genético, la Orden SSI/2065/2014, de cartera de servicios comunes del SNS de los estudios genéticos diagnósticos,[182] establece que los análisis genéticos incluidos en la cartera común de servicios del SNS deben cumplir los siguientes requisitos:

- Tener validez analítica y clínica sustentada en la evidencia científica
- Ser de utilidad clínica: Constituir un elemento esencial para el diagnóstico, pronóstico, selección y seguimiento de tratamientos, así como para tomar decisiones reproductivas, siempre que el balance beneficio/riesgo sea favorable
- Haber sido valorados previamente en relación a las implicaciones éticas, sociales, legales, organizativas y económicas de su inclusión en la oferta asistencial pública

Encontrar las mutaciones causantes de las DHR puede ser difícil debido al gran número de genes responsables, así como a la complejidad de la relación genotipo fenotipo en estos trastornos. Sin embargo, un diagnóstico molecular preciso es fundamental, no sólo para la terapia genética, sino también para el asesoramiento genético, la prescripción de fármacos específicos de la ruta,[210] y el establecimiento del pronóstico de la enfermedad.

El diagnóstico molecular actualmente forma parte del diagnóstico integral del paciente,[210] al refinar el diagnóstico clínico en casos de ambigüedad fenotípica.[210,214,215]

Calidad baja / muy baja

Estos estudios además están aclarando la etiopatogenia y redefiniendo el espectro clínico de las DHR, explicando el solapamiento observado en fenotipos clínicos y anticipando otros problemas médicos oculares o sistémicos.[188]

Además permiten realizar una estimación pronóstica más precisa,[214,215] y el asesoramiento genético al paciente y su familia, produciendo una mejora en su atención y favorece la esperanza en posibles tratamientos mediante terapia génica, tal y como parecen indicar algunos ensayos clínicos en ACL.[214,215]

Solo un artículo, anterior a la era de los ensayos clínicos en humanos y de la NGS cuestiona esta utilidad.[216]

Calidad baja / muy baja

Los distintos autores detallan en qué consiste la llamada "utilidad clínica", esto es cuando podría existir alguna mejora en el manejo del paciente (presente o futuro) o beneficios para sus familiares.

Esta mejora en el manejo clínico se puede resumir en los siguientes aspectos:

– Confirmación, mejora (refinamiento) o reclasificación del diagnóstico clínico[187,188,192,198,210,214,215,217–219]

– Anticipación de otros problemas médicos[188] (formas sindrómicas) o su descarte

Han transcurrido más de 5 años desde la publicación de esta Guía de Práctica Clínica y está pendiente su actualización

– Valor pronóstico[118,188,215,220]
– Deseo de conocimiento por el paciente: bienestar psicológico[178]
– Asesoramiento genético a la familia[181,188,192,198,214,215,221]
– Opciones futuras terapéuticas[188,198,210,212–215,220]
– Medidas preventivas. Evitar la vitamina A en caso mutación en *ABCA4*

Con respecto a cómo realizar un estudio genético, la Orden SSI/2065/2014 establece que la atención a los pacientes y familiares en el área de genética en el SNS incluirá:

a) El diagnóstico de enfermedades o trastornos de base genética, mediante la integración de la información clínica personal y familiar y la obtenida tras la realización de los estudios genéticos.

b) La transmisión de información, de forma clara y comprensible, sobre el riesgo de recurrencia de la enfermedad o trastorno, las consecuencias para el paciente y su descendencia y las posibilidades de prevención pre- y post-natal.

c) La derivación de los pacientes y familiares a los distintos profesionales especializados y grupos de apoyo necesarios para el adecuado manejo de cada situación.

Además, establece que *el proceso de asesoramiento genético y de realización de análisis genéticos con fines sanitarios deberá ser efectuado por personal cualificado y deberá llevarse a cabo en centros acreditados que reúnan los requisitos de calidad que reglamentariamente se establezcan al efecto, tal como establece el artículo 56 de la Ley 14/2007, de 3 de julio, de Investigación biomédica. Asimismo, la autoridad autonómica o estatal competente acreditará los centros, públicos o privados, que puedan realizar análisis genéticos.*

Distintos autores detallan cómo realizar el diagnóstico genético enumerando alguno de los procesos implicados. Así, se resalta la necesidad de ofrecer estas pruebas a los pacientes cuando estén indicadas, usando el árbol genealógico como primer paso[190] y el apoyo de un fenotipado preciso para orientar el estudio.[209]

Calidad muy baja

Varias publicaciones coinciden en la pertinencia de asociar el asesoramiento genético pre- y post-test a la práctica de estudios genéticos diagnósticos en DHR,[192,193,222] así como en la necesidad de requerir el consentimiento informado, que en España es obligatorio de acuerdo con la LIB 14/2007.[222] Igualmente se deben tomar en consideración aspectos tales como el coste, el tiempo de demora del diagnóstico, el tipo de informe y la utilidad clínica.[178]

Por todo lo anterior, en los últimos años, las publicaciones reflejan el cambio experimentado en la aproximación al diagnóstico genético, anteriores[223,224] o tras la implementación de la NGS en la práctica clínica, coincidiendo todos los autores en que ésta debe ser la aproximación de elección (paneles de genes)[219,225] para los casos de heterogeneidad genética,[188,196–198,201,203,210,213,215,225–228] quedando el estudio de secuenciación convencional de un solo gen para condiciones nada o poco heterogéneas (tales como

Han transcurrido más de 5 años desde la publicación de esta Guía de Práctica Clínica y está pendiente su actualización

coroideremia, retinosquisis)[179] que afectan a genes de tamaño pequeño o mediano y los estudios de secuenciación de exoma o genoma completo para aquellos casos especiales y no resueltos mediantes la NGS de paneles y más bien en el ámbito de la investigación.

Resumen de la evidencia

Calidad baja / muy baja	Entre las condiciones clínicas en las que realizar el diagnóstico se incluyen: formas no sindrómicas de RP,[199] RP de inicio precoz y afectación macular,[200] ceguera nocturna congénita estable,[199] coroideremia,[32] enfermedad de Best,[199] enfermedad de Stargardt,[201] distrofia de conos y bastones,[202] patologías debidas a mutaciones en *ABCA4*,[203] y vitreorretinopatías hereditarias.[204]
Calidad baja / muy baja	Asimismo, se incluyen formas sindrómicas de RP[205] tales como el USH,[206,207] el síndrome de Bardet-Biedl,[208] otras DHR asociadas a enfermedad renal entre otras,[209] y ACL sindrómica o no.[210–213]
Calidad baja / muy baja	El diagnóstico genético actualmente forma parte del diagnóstico integral del paciente,[210] refina el diagnóstico clínico,[210,214,215]aclara la etiopatogenia y redefine el espectro clínico de las DHR, anticipando otros problemas médicos oculares o sistémicos,[188] permite realizar una estimación pronóstica precisa y el asesoramiento genético al paciente y su familia.[214,215]
Calidad baja / muy baja	La utilidad clínica del diagnóstico genético se puede resumir en los siguientes aspectos: confirmación, mejora (refinamiento) o reclasificación del diagnóstico clínico,[187,188,192,198,210,214,215,217–219] anticipación de otros problemas médicos,[188] valor pronóstico,[118,188,215,220] cobertura del deseo de conocimiento por el paciente: bienestar psicológico,[178] asesoramiento genético a la familia,[181,188,192,198,214,215,221] opciones futuras terapéuticas[188,198,210,212–215,220] y medidas preventivas.
Calidad muy baja	El diagnóstico genético se puede realizar usando el árbol genealógico como primer paso[190] y para el apoyo de un fenotipado preciso para orientar el estudio.[209]
Calidad muy baja	Asociar el asesoramiento genético previo y posterior a la práctica de estudios genéticos diagnósticos en DHR parece pertinente.[192,193,222]

De la evidencia a la recomendación

Los aspectos que han determinado la fuerza y la dirección de las recomendaciones formuladas han sido los siguientes:

1. Calidad global de la evidencia: la evidencia disponible deriva de diversas cohortes, series de casos y revisiones de casos aislados, considerándose la calidad global de la evidencia como muy baja.

Han transcurrido más de 5 años desde la publicación de esta Guía de Práctica Clínica y está pendiente de su actualización

2. Valores y preferencias de los pacientes: se identificaron varios estudios que exploran los valores y preferencias de pacientes con DHR y sus familiares sobre las pruebas genéticas. Los principales resultados se resumen a continuación:

En el estudio llevado a cabo en Reino Unido por Willis *et al.,*[229] la mayoría (90%) consideró la prueba buena o muy buena y que se sometería a ella si se la ofrecieran. Además, el 87% consideraba que la prueba debe ser ofrecida sólo después de que el individuo ha recibido asesoramiento genético de un profesional.

En esta misma línea, los encuestados en Bong *et al.* consideraron que las pruebas genéticas deben estar disponible para todos los afectados (92%) y también para los familiares no afectados (78%), además, la mayoría afirmó que la prueba genética debería estar disponible sólo después del asesoramiento genético (72%). Las principales razones dadas a favor de la prueba fueron: identificar un nuevo tratamiento (89%), ayudar en la comprensión de la causa de la discapacidad visual (81%), confirmar la forma en que se hereda la condición (78%), y predecir el futuro función visual (75%).[230]

En Combs *et al.,*[184] los entrevistados, tanto afectados como no afectados, pertenecientes a familias con DHR de Reino Unido, expresaron puntos de vista principalmente positivos sobre la prueba genética, destacando beneficios tales como la confirmación del diagnóstico, la información sobre los riesgos y una preparación mejor para el futuro.[184] En la misma línea, en otro estudio realizado en los Estados Unidos de América con pacientes con USH, estos informaron de que las pruebas genéticas tienen importantes implicaciones positivas para la seguridad de la infancia, la planificación de la educación, el asesoramiento genético y el tratamiento.[207]

En otro estudio realizado en Reino Unido por McKibbin *et al.*[207] los pacientes manifestaron que la información derivada de las pruebas genéticas deberían darse en una consulta cara a cara y acompañada de un formato accesible para las personas con discapacidad.[231]

En el estudio cualitativo con pacientes con DHR en el contexto español, los pacientes confirmaron los valores y preferencias ya señalados en la literatura.

3. Costes y uso de recursos: El coste actual de la NGS oscila entre los 500 y los 1500€, incluidos los costes de personal y de amortización de los equipos, para estudios con paneles de genes. La aparición de la tecnología, su potente capacidad para identificar mutaciones y causas genéticas en enfermedades genéticamente heterogéneas, permite secuenciar de un modo razonablemente rápido y a un coste moderado un elevado número de genes. Las actuales técnicas de NGS permiten caracterizar un elevado porcentaje de casos (alrededor del 50%) incluso sin tener un diagnóstico clínico previo muy preciso y ayudar al diagnóstico oftalmológico y al asesoramiento genetico.

4. Accesibilidad: Existe un desigual reparto de los servicios de genética dotados de la tecnología NGS disponible para el estudio de las DHR en el territorio nacional.

El grupo elaborador formuló las siguientes recomendaciones sobre las pruebas genéticas en las DHR.

Han transcurrido más de 5 años desde la publicación de esta Guía de Práctica Clínica y está pendiente su actualización

Recomendaciones

Condicional	Se sugiere realizar un estudio genético ante la sospecha de formas no sindrómicas de RP, RP de inicio precoz y afectación macular, ceguera nocturna congénita estable, coroideremia, enfermedad de Best, enfermedad de Stargardt, distrofia de conos y bastones, patologías debidas a mutaciones en *ABCA4*, y vitreorretinopatías hereditarias.
Condicional	Se sugiere realizar un estudio genético ante la sospecha de formas sindrómicas de RP tales como el síndrome de Usher, el síndrome de Bardet-Biedl o la amaurosis congénita de Leber.
Condicional	Se sugiere valorar individualmente la realización de diagnóstico genético en niños.
Condicional	Se sugiere valorar individualmente la realización de diagnóstico genético dentro de la planificación familiar.
Condicional	Se sugiere el diagnóstico molecular para la terapia genética, el asesoramiento genético, la prescripción de fármacos específicos de la ruta y el establecimiento del pronóstico de la enfermedad.
Condicional	Se sugiere asociar el asesoramiento genético previo y posterior a la práctica de estudios genéticos diagnósticos en DHR.

5.3. Asesoramiento genético

- ¿Cuándo está indicado el asesoramiento genético en personas con DHR? ¿cómo se debe realizar?

El asesoramiento genético es un proceso médico por el cual se informa y apoya a aquellas personas y familias que tienen una enfermedad hereditaria o riesgo de tenerla, brindándoles información acerca de la enfermedad, el riesgo de transmitirlo a su descendencia y las medidas de manejo médico y psicológico que se les puede ofrecer, ayudándoles a tomar decisiones informadas.

La respuesta a estas preguntas clínicas se basa, por un lado, en la Orden SSI/2065/2014, de Cartera de Servicios Comunes del SNS[182] y la Ley 14/2007, de 3 de julio, de Investigación Biomédica (LIB)[232] y, por otro, en 21 documentos identificados que recogen opiniones de expertos (n=7) y estudios observacionales (n=14) en pacientes con diferentes DHR entre las que se encuentran la RP, coroideremia, el USH, las distrofias de conos y bastones, la ACL, la vitreorretinopatía exudativa familiar y la distrofia macular de Sorby.

Como en el caso del diagnóstico genético, en España, el asesoramiento genético está definido por las mencionadas Ley de Investigación biomédica[232] y la Orden de Cartera de Servicios Comunes del SNS.[182] En ambos documentos se define como "*el procedimiento destinado a informar a una persona sobre las posibles consecuencias para él o su*

Han transcurrido más de 5 años desde la publicación de esta Guía de Práctica Clínica y está pendiente su actualización

descendencia de los resultados de un análisis o cribado genético y sus ventajas y riesgos y, en su caso, para asesorarla en relación con las posibles alternativas derivadas del análisis. Este procedimiento tendrá lugar tanto antes como después de una prueba o cribados genéticos e incluso en ausencia de los mismos" (para más información sobre diagnóstico genético, ver pregunta 5).

La cartera de servicios regula el asesoramiento genético de modo que lo considera como parte de la atención a familiares y pacientes en el área de genética, incluyendo "*la transmisión de información, de forma clara y comprensible, sobre el riesgo de recurrencia de la enfermedad o trastorno, las consecuencias para el paciente y su descendencia y las posibilidades de prevención pre- y post-natal"* (apartado 5.3.10.1.b de la Orden SSI/2065/2014). Asimismo, establece que "*deberá ser efectuado por personal cualificado y deberá llevarse a cabo en centros acreditados que reúnan los requisitos de calidad que reglamentariamente se establezcan al efecto*" (apartado 5.3.10.2 de la Orden SSI/2065/2014) y marca entre sus *objetivos "ayudar a la persona o familia a entender y adaptarse a las consecuencias médicas, psicológicas, familiares y sociales de una determinada enfermedad o trastorno genético"* (apartado 5.3.10.3.a de la Orden SSI/2065/2014).

Así mismo, la cartera de servicios indica cómo debe llevarse a cabo este asesoramiento (apartado 5.3.10.3.a de la Orden SSI/2065/2014). *Este proceso, que incluye la intervención de uno o más profesionales, consistirá en:*

1º. Interpretar los antecedentes médicos personales o familiares que permiten valorar el riesgo de ocurrencia o recurrencia de una enfermedad o trastorno de base genética.
2º. Informar sobre el tipo de herencia, los análisis genéticos y sus consecuencias, la posibilidad de prevención o tratamiento y la disponibilidad y accesibilidad de recursos.
3º. Ofrecer el apropiado asesoramiento, respetando el principio de autonomía de las personas para la toma de decisiones.
4º. Solicitar el consentimiento informado previamente a la realización de cualquier análisis genético, tras explicar su validez y utilidad clínica, sus beneficios y las consecuencias derivadas de realizarlo.

La correcta interpretación de los estudios diagnósticos genéticos permite obtener un mejor conocimiento de los riesgos personales y familiares y la toma de decisiones reproductivas.[180,184]

Calidad muy baja

El asesoramiento genético resulta imprescindible, no solo después de la realización de las pruebas genéticas, sino previamente a éstas, durante el proceso de consentimiento informado, dadas las implicaciones psicosociales que pueden tener las enfermedades genéticas.[222] El asesoramiento genético permite anticipar los distintos posibles resultados, incluidos los inciertos, los hallazgos inesperados, la ausencia de resultados o las mutaciones genéticas predictivas, para que así el paciente pueda optar por realizarse o no los estudios o elegir qué resultados conocer.

Sobre el cuándo se debe indicar el asesoramiento genético, la Orden SSI/2065/2014 (apartado 5.3.10.3.b) establece que, al menos, ante el diagnóstico, sospecha diagnóstica o

Han transcurrido más de 5 años desde la publicación de esta Guía de Práctica Clínica y está pendiente su actualización

antecedentes familiares de diversas situaciones que incluyen entre otras las enfermedades hereditarias infantiles y del adulto y las anomalías congénitas y del desarrollo.

Varios autores describen las situaciones que requieren el asesoramiento genético. Tal y como se dice más arriba, deberá realizarse antes y después de una prueba genética,[181,222] cuando se realiza el diagnóstico clínico[207,233] y se sienta la indicación de un estudio para señalar sus riesgos y beneficios, el tipo, cantidad y fiabilidad de la información que se podría obtener, así como la posibilidad de hallazgos inesperados.[189]

Calidad muy baja

De modo particular, en el caso de diagnóstico prenatal[195,234] o de sujetos asintomáticos, acompañando a un test predictivo o a un estudio de portador.[180,186,192,235]

Es importante resaltar que el asesoramiento genético, esto es la información sobre los riesgos personales y reproductivos que permita tomar decisiones terapéuticas[210] y reproductivas[198,217] y que debe proporcionarse a toda persona con una enfermedad genética,[221] incluidos casos de pacientes pediátricos con síntomas,[204] puede iniciarse incluso en ausencia de una prueba genética.[222] Sin embargo, este escenario, común hasta hace poco en que el diagnóstico genético era poco accesible, en la actualidad debería restringirse a aquellos casos en los que, tras aplicar las pruebas disponibles (a menudo incluyendo NGS mediante paneles de genes), queda sin identificarse su causa genética.

Calidad muy baja

Asimismo, en el pasado, aunque los clínicos se daban cuenta de que una prueba genética puede permitir proporcionar asesoramiento más preciso sobre una enfermedad, la mayoría tendía a subestimar el valor de este asesoramiento a menos que hubieran tenido experiencia específica en casos concretos.[213] Por el contrario, el asesoramiento genético es percibido por pacientes y familiares de un modo positivo, destacando beneficios tales como la información sobre los riesgos, una preparación mejor para el futuro,[184] permitiéndoles elecciones informadas y planificación reproductiva y de sus vidas.[236]

Calidad muy baja

En todos los tipos de distrofia de retina monogénicas está indicado el asesoramiento genético.[185,217] Diversos autores lo refieren a propósito de patología concretas, tales como la RP,[198] el USH,[207,231] la ACL,[210] la vitreorretinopatía exudativa familiar[204] y la coroideremia.[234]

Calidad muy baja

La información genética es en sí misma compleja de interpretar y de aplicar a nivel clínico, por lo que requiere que el profesional que la transmita tenga un alto nivel de conocimiento y experiencia en la disciplina y en el asesoramiento genético.[237]

Calidad muy baja

Han transcurrido más de 5 años desde la publicación de esta Guía de Práctica Clínica y está pendiente su actualización

Resumen de la evidencia

Calidad muy baja	La interpretación de los estudios genéticos facilita el conocimiento de los riesgos personales y familiares y la toma de decisiones reproductivas.[180,184]
Calidad muy baja	El asesoramiento genético deberá realizarse antes y después de una prueba genética.[181,222]
Calidad muy baja	El asesoramiento genético deberá realizarse cuando se realiza el diagnóstico clínico.[207,233]
Calidad muy baja	El asesoramiento genético deberá realizarse en el diagnóstico prenatal.[195,234]
Calidad muy baja	El asesoramiento genético deberá realizarse en sujetos asintomáticos, acompañando a un test predictivo o a un estudio de portador.[180,186,192,235]
Calidad muy baja	El asesoramiento genético puede iniciarse incluso en ausencia de una prueba genética.[222]
Calidad muy baja	La información sobre los riesgos, la mejor preparación para el futuro,[184] así como las elecciones informadas y la planificación reproductiva[236] se encuentran entre los beneficios percibidos por los pacientes con DHR.
Calidad muy baja	El asesoramiento genético está indicado en todos los tipos de distrofia de retina monogénicas.[185,217]
Calidad muy baja	El asesoramiento genético requiere que el profesional que la transmita tenga un alto nivel de conocimiento y experiencia en la disciplina.[237]

De la evidencia a la recomendación

Los aspectos que han determinado la fuerza y la dirección de las recomendaciones formuladas han sido los siguientes:

1. Calidad global de la evidencia: la evidencia deriva de diversas opiniones de expertos, cohortes, revisiones de casos y series de casos de baja o muy baja calidad, lo que influyó en la fuerza de la recomendación.
2. Costes y uso de recursos: No se han identificado estudios que valoren los costes asociados.
3. Valores y preferencias: Se identificaron varios estudios relacionados con los valores y preferencias de pacientes y familiares de pacientes con DHR sobre el asesoramiento. Los principales resultados se resumen a continuación:

En el estudio desarrollado por Willis *et al.*[229] llevado a cabo en Reino Unido, la mayoría (90%) consideró la prueba buena o muy buena y que se sometería a ella si se la ofrecieran. Además, el 87% consideraba que la prueba debe ser ofrecida sólo después de que el individuo ha recibido asesoramiento genético de un profesional. En esta misma línea, en el estudio de Bong *et al.*, los encuestados consideraron que las pruebas genéticas deben estar disponibles para todos los afectados (92%) y también para los familiares no afectados (78%), además, la mayoría afirmó también que la prueba genética debería estar disponible sólo después del asesoramiento genético (72%). Prácticamente la totalidad de

Han transcurrido más de 5 años desde la publicación de esta Guía de Práctica Clínica y está pendiente su actualización

los pacientes y los familiares de pacientes del estudio de Mezer *et al.*, realizado en Canadá, están completamente de acuerdo con el hecho de que el individuo debe ser educado y aconsejado sobre la naturaleza de la prueba antes de someterse a esta.

Por último, en el estudio llevado a cabo en Reino Unido por McKibbin *et al.*[207] los pacientes manifestaron que la información derivada de las pruebas genéticas deberían darse en una consulta cara a cara y acompañada de un formato accesible para las personas con discapacidad.[231]

En el estudio cualitativo con pacientes con DHR en el contexto español, los pacientes confirmaron los valores y preferencias ya señalados en la literatura. Aparte de los beneficios señalados previamente, todas las personas entrevistadas valoraron positivamente la posibilidad de tener información preconcepcional que les permita planificar sus decisiones reproductivas.

Recomendaciones

Condicional	Se sugiere el asesoramiento genético en el diagnóstico de todos los tipos de DHR monogénicas.
Condicional	Se sugiere el asesoramiento genético antes y después del estudio genético.
√	Se sugiere que durante el asesoramiento genético previo al diagnóstico genético se exploren las preocupaciones y expectativas del paciente con respecto a las pruebas genéticas.
√	Se sugiere que durante el asesoramiento genético previo al diagnóstico genético se anticipe la posibilidad de hallazgos negativos, inciertos o inesperados y se dé al paciente la opción de realizar o no la prueba genética.
√	En caso de decidir realizar el diagnóstico genético, se sugiere acordar con el paciente qué tipo de resultados desea conocer.
√	En caso de decidir realizar el diagnóstico genético, se sugiere ofrecer la opción al paciente de que la información derivada de las pruebas genéticas se dé en una consulta cara a cara y acompañada de un formato adecuado a la discapacidad de cada paciente.
√	Se sugiere informar a los pacientes con DHR y a sus familiares de la importancia de recibir asesoramiento genético antes de tomar decisiones reproductivas, así como de la valoración del riesgo de transmisión a la descendencia y las alternativas existentes para evitar la transmisión de la enfermedad.
Condicional	Se sugiere que en el asesoramiento genético se facilite información sobre los riesgos personales y familiares.
Condicional	Se sugiere que el asesoramiento genético acompañe al diagnóstico clínico.
Condicional	Se sugiere el asesoramiento genético en el diagnóstico prenatal.
Condicional	Se sugiere el asesoramiento genético en sujetos asintomáticos, acompañando a un test predictivo o a un estudio de portador.

Han transcurrido más de 5 años desde la publicación de esta Guía de Práctica Clínica y estamos en espera de su actualización

6. Seguimiento

6.1. Seguimiento en Atención Primaria

- ¿Cuál es el rol del médico de atención primaria en la atención de las personas con DHR?

La atención primaria es el nivel básico e inicial de atención, que garantiza la globalidad y continuidad de la atención a lo largo de toda la vida del paciente, actuando como gestor y coordinador de casos y regulador de flujos. Comprende todas aquellas actividades asistenciales de atención individual, diagnósticas, terapéuticas y de seguimiento de procesos agudos o crónicos, así como de promoción de la salud, educación sanitaria y prevención de la enfermedad.

No se ha identificado ningún estudio que explore el rol del médico de atención primaria en el seguimiento y control de las DHR. La respuesta a esta pregunta se basa, por tanto, en el documento del Ministerio de Sanidad y Política Social publicado en 2009 sobre los servicios comunes del SNS en el que se especifica (anexo II) la cartera de servicios comunes de atención primaria y, por tanto, el rol del médico de atención primaria dentro del actual sistema.[238] El grupo elaborador ha seleccionado aquellos servicios que se pueden ofrecer desde atención primaria para el adecuado seguimiento y control de los pacientes con DHR, además de los cuidados recomendados para la población general.

Seguimiento

Buena práctica clínica

Entre los procedimientos diagnósticos en los que se puede ver involucrado el médico de atención primaria y que atañen al paciente con DHR se encuentran desde procesos más generales, como la anamnesis y la exploración física, a otros más específicos como son la medición de la AV y/o el FO así como las exploraciones otorrinolaringológicas (acumetría cualitativa) y la identificación de familiares susceptibles de ser referidos para estudio genético. Asimismo, el médico de atención primaria puede tener un rol activo en la gestión del acceso a diferentes procedimientos diagnósticos, como pueden ser las pruebas de laboratorio o el diagnóstico por imagen, así como a los servicios de genética.

Dentro de las actividades de información y vigilancia en la protección de la salud, el médico de atención primaria tiene un papel importante en la detección de problemas de salud que puedan beneficiarse de una detección temprana como son los problemas de visión y la hipoacusia.

Han transcurrido más de 5 años desde la publicación de esta Guía de Práctica Clínica y está pendiente su actualización

Por ello es importante realizar una correcta anamnesis y ser proactivos a la hora de explorar y diagnosticar enfermedades que en un principio hayan pasado desapercibidas para el paciente o sus familiares.

Control del tratamiento

A la vez, el médico de atención primaria está involucrado en múltiples procesos terapéuticos. Dentro de estos, pueden ser de especial interés para los pacientes con DHR la indicación, la prescripción y, principalmente, el seguimiento de tratamientos farmacológicos y no farmacológicos adaptados a los condicionantes físicos y fisiológicos del paciente. Otro grupo de procedimientos que podrían ser de interés para los pacientes y familiares serían las terapias de apoyo y técnicas de consejo sanitario estructurado. También pueden ayudar en la elaboración de informes que tengan en cuenta toda la patología que presenta cada paciente para que este pueda solicitar la minusvalía en el IMSERSO.

Buena práctica clínica

Resumen de la evidencia

	No hay evidencia disponible en relación al rol del médico de atención primaria en el seguimiento y control del tratamiento de las personas con DHR.

De la evidencia a la recomendación

Las recomendaciones formuladas para esta pregunta recogidas a continuación se han elaborado a partir de un documento que describe la cartera de servicios comunes de atención primaria y son de buena práctica clínica puesto que no hay evidencia que las sustente.

1. Balance entre beneficios y riesgos. Todos los procedimientos valorados en este apartado están destinados a describir el adecuado seguimiento y control de los pacientes con DHR en atención primaria, de acuerdo a los servicios actuales.
2. Valores y preferencias: No se identificaron estudios publicados sobre valores y preferencias de las personas con DHR en cuanto a esta pregunta. En el estudio cualitativo realizado en el contexto español, se observó que los pacientes valoran que el médico de atención primaria:
   - Se centre en las capacidades y posibilidades de automanejo
   - Les recomiende dirigirse a las asociaciones de profesionales y pacientes y a la Organización Nacional de Ciegos de España (ONCE), donde pueden tener acceso a información y recursos específicos para las DHR
   - Para aquellos que cumplen criterios de baja visión pero no de ceguera legal, les informe sobre la baja visión y los recursos disponibles para ellos
   - Les deriven o faciliten el acceso a la atención psicológica en el momento del diagnóstico y en los momentos de pérdida de visión o de complicaciones que supongan un empeoramiento de las capacidades y de la calidad de vida
   - Les deriven o faciliten el acceso al trabajador social a la hora de un tratamiento global de los problemas derivados de las DHR.

Han transcurrido más de 5 años desde la publicación de esta Guía de Práctica Clínica y está pendiente su actualización

- Atienda a sus comorbilidades
- Les escuche y aprenda a lo largo del tiempo
- Realice un seguimiento de su enfermedad, les ofrezcan el "acompañamiento" y les facilite el acceso a los servicios de oftalmología
- Les de pautas de autocuidados, alimentación y de estilo de vida adaptadas a su enfermedad.

3. Costes y uso de recursos: No se identificaron estudios disponibles.
4. Viabilidad: en la actualidad, solo tienen acceso a la ONCE aquellos pacientes que cumplen los requisitos de ceguera legal.

El grupo elaborador formuló las siguientes recomendaciones considerando el rol del médico de atención primaria en el seguimiento y control del tratamiento de las personas con DHR.

Recomendaciones

√	Se sugiere que en la primera visita se realice una anamnesis registrando la información en una historia clínica estructurada con la finalidad de valorar el estado general del paciente con DHR e identificar posibles factores de riesgo familiar.
√	En pacientes diagnosticados con DHR, se sugiere estar especialmente atento a la aparición de otros signos o síntomas que puedan sugerir la presencia de DHR sindrómicas.
√	En pacientes diagnosticados con DHR, se sugiere que la historia clínica se actualice en cada visita de seguimiento.
√	En pacientes diagnosticados con DHR, se sugiere registrar toda la información en una historia clínica informatizada y compartida que facilite la integración de todos los niveles de atención (primaria y especializada).
√	En pacientes diagnosticados con DHR, se sugiere que el médico de atención primaria realice exploraciones otorrinolaringológicas, así como la medición de la AV y FO, personalizando la frecuencia a cada caso e informando de su utilidad.
√	Se sugiere que el médico de atención primaria haga un seguimiento de los tratamientos farmacológicos y no farmacológicos adaptados a los condicionantes físicos y fisiológicos del paciente diagnosticado con DHR.
√	Se sugiere que el médico de atención primaria se asegure de que el paciente diagnosticado con DHR y su familia han recibido el asesoramiento genético adecuado y el diagnóstico genético, si está indicado.
√	Se sugiere que el médico de atención primaria remita al paciente diagnosticados con DHR y a su familia al servicio de genética, si no lo hubiera hecho el especialista en oftalmología.
√	Se sugiere que los médicos de atención primaria ofrezcan el "acompañamiento" adecuado a los diagnosticados con DHR y refuercen la adquisición de los

Han transcurrido más de 5 años desde la publicación de esta Guía de Práctica Clínica y está pendiente su actualización

	conocimientos y habilidades relacionados con su problema de salud, al mismo tiempo que actualizan sus propios conocimientos, manteniendo el adecuado contacto e intercambio de información con los especialistas.
√	Se sugiere que los médicos de atención primaria aconsejen a los pacientes acudir a la ONCE, al Instituto de Mayores y Servicios Sociales (IMSERSO) y a las asociaciones de referencia visual del ámbito local para registrarse como ciegos si cumplen los criterios de ceguera legal (AV < 20/200 y/o CV < 10°).

6.2. Seguimiento oftalmológico

- ¿Con qué periodicidad deben ser valorados las personas con DHR en oftalmología?

La presentación de las DHR es variable, afecta a algunos pacientes con pérdida de la visión en la infancia, mientras que otros son asintomáticos hasta la edad adulta. Esta variabilidad supone un esfuerzo extra por parte de los profesionales para adaptarse al curso de cada paciente.

No se ha identificado ningún estudio que explore la periodicidad adecuada con la que los pacientes con DHR deben ser evaluados en oftalmología. Sin embargo, algunos estudios y documentos sobre las características así como sobre el curso natural de la enfermedad,[18,38,39,75,239–255] pueden dar algunas pistas sobre los periodos críticos en la evolución de la enfermedad.

Retinosis pigmentaria

En general, el curso clínico típico de la RP supone la pérdida progresiva del CV, la AV y la actividad del ERG con el tiempo. La función central de la retina disminuye más lentamente que la función de la retina más periférica.[246,247] La mayoría de los pacientes cumplen criterios de ceguera legal a los 40 años, debido al estrechamiento del CV.[251]

Calidad muy baja

Se han diferenciado tres patrones distintos de pérdida de CV: pérdida progresiva concéntrica del CV, pérdida de CV que comienza en la parte superior y posteriormente desarrolla un escotoma arqueado que avanzaba ya sea desde la zona nasal (IIA, ver Ilustración 26) o la temporal (IIB y IIC, ver Ilustración 27 e Ilustración 28, respectivamente) y pérdida del CV se caracteriza inicialmente por un "escotoma anular" completo o incompleto en la periferia media que se abre paso en la periferia. Los patrones de pérdida no cambian dentro de las familias con RP típica.[239]

Han transcurrido más de 5 años desde la publicación de esta Guía de Práctica Clínica y está pendiente su actualización

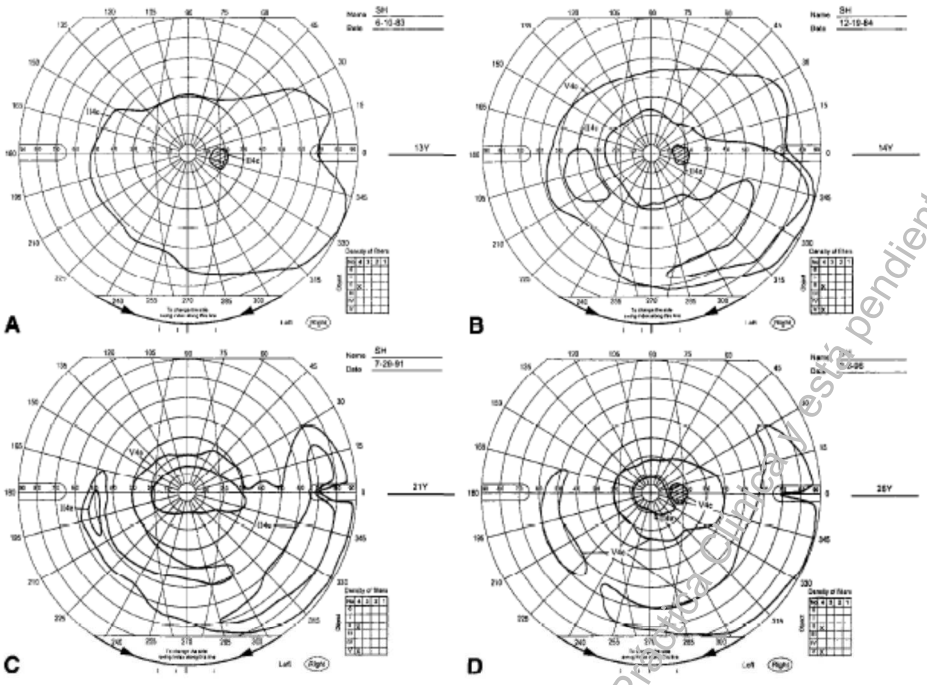

Ilustración 26. Campos visuales de Goldmann del ojo derecho de un paciente con RP, que muestran un patrón de pérdida del CV con patrón IIA a lo largo de un periodo de seguimiento de 13 años.

Fuente: Grover S, Fishman G, Brown J. Patterns of visual field progression in patients with retinitis pigmentosa. *Ophthalmology* 1998; 105: 1069–1075.[239]

Han transcurrido más de 5 años desde la publicación de esta Guía de Práctica Clínica y está pendiente su actualización

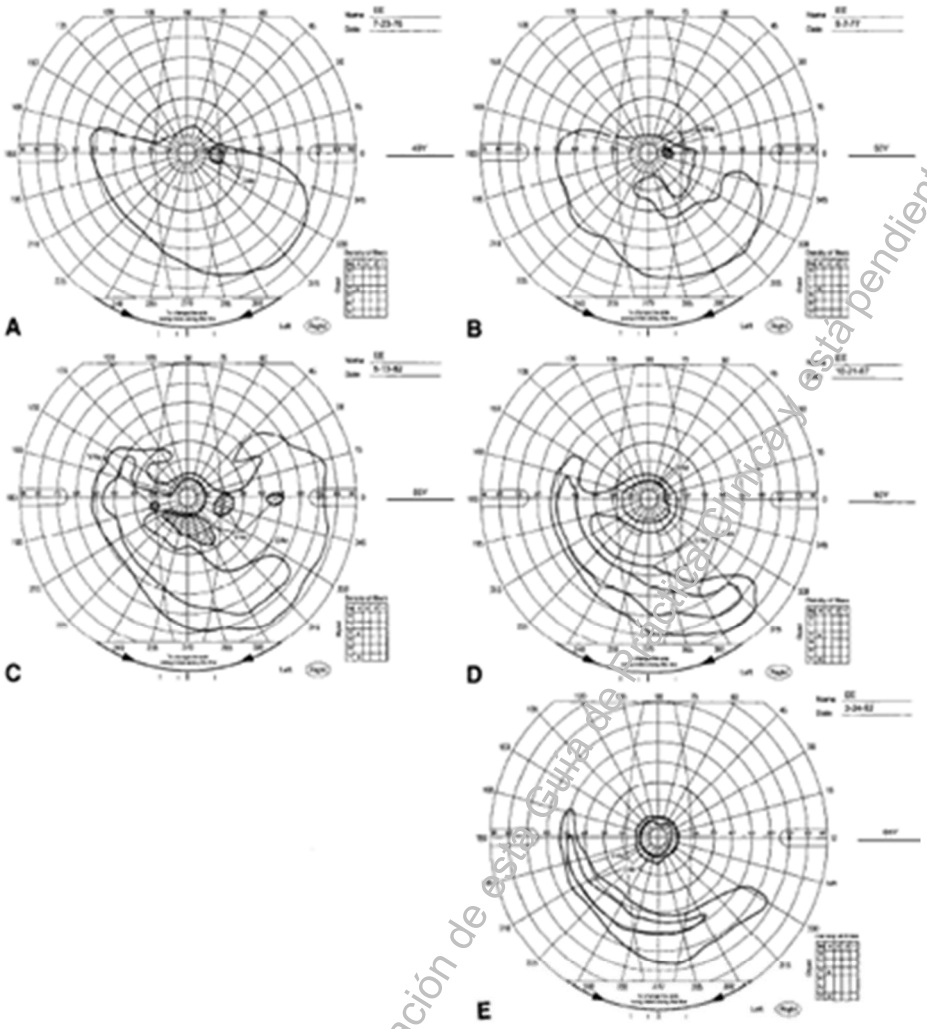

Ilustración 27. Campos visuales de Goldmann del ojo derecho de un paciente con RP, que muestran un patrón de pérdida del CV con patrón IIB a lo largo de un periodo de seguimiento de 16 años.

Fuente: Grover S, Fishman G, Brown J. Patterns of visual field progression in patients with retinitis pigmentosa. *Ophthalmology* 1998; 105: 1069–1075.[239]

Han transcurrido más de 5 años desde la publicación de esta Guía de Práctica Clínica y está pendiente su actualización

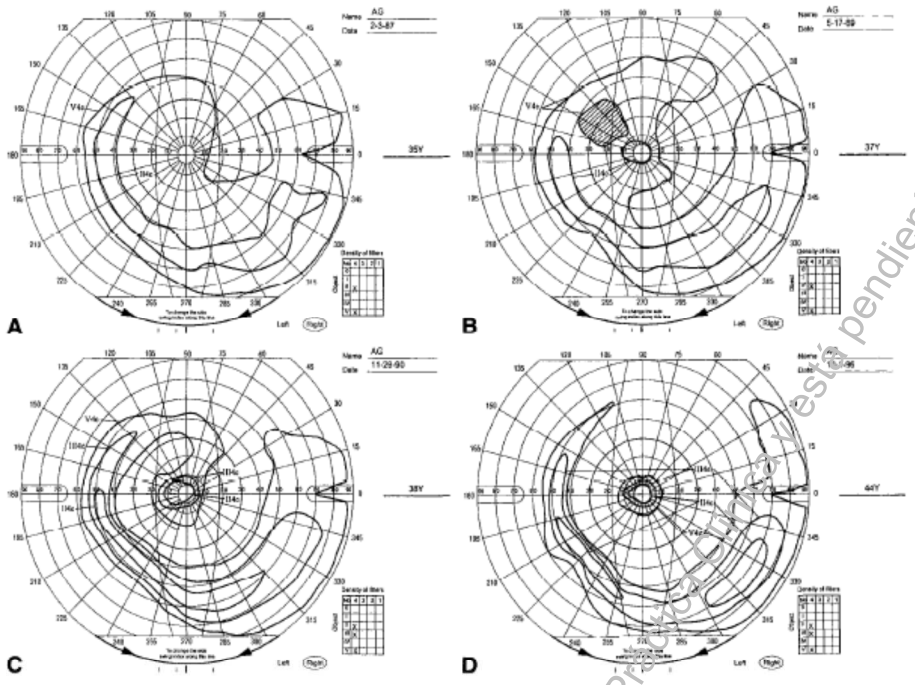

Ilustración 28. Campos visuales de Goldmann del ojo derecho de un paciente con RP, que muestran un patrón de pérdida del CV con patrón IIC a lo largo de un periodo de seguimiento de nueve años.

Fuente: Grover S, Fishman G, Brown J. Patterns of visual field progression in patients with retinitis pigmentosa. *Ophthalmology* 1998; 105: 1069–1075.[239]

La AV disminuye más lentamente que la pérdida de CV.[246,247] Sin embargo, su evolución depende de la presencia de lesiones maculares en la presentación inicial, ya que ésta se asocia con una mayor pérdida de la AV. Los pacientes con una mácula normal, perdieron una media de una línea de la AV en cinco años mientras que los pacientes con una lesión macular perdieron una media de tres a cuatro líneas en cinco años.[240] Por otro lado, se produce una pérdida media del 4-5% anual del CV.[75]

Además, la medición a través de ERG puede ayudar a estimar el pronóstico visual a largo plazo para un paciente determinado, y las mediciones en serie pueden ayudar a refinar esta predicción.[252] Los pacientes presentan una pérdida anual en el ERG que oscila entre el 16 y el 18,5%.[255] Una vez que el ERG es plano, ya no merece la pena repetirlo, pues a partir de ese momento siempre será plano. Los potenciales oscilatorios están conservados si la AV es buena.[245] Para monitorizar el resto de función central también se puede usar el ERG-

Han transcurrido más de 5 años desde la publicación de esta Guía de Práctica Clínica y está pendiente su actualización

mf.[243,244] El ERG-P también es de ayuda a la hora de determinar el pronóstico a corto-medio plazo de la visión central. Un ERG-P plano nos indica que hay elevadas posibilidades de pérdida de la AV central a lo largo de los siguientes cinco años.[18]

Coroideremia

La coroideremia generalmente cursa con ceguera nocturna y constricción concéntrica del CV. La visión central generalmente se conserva hasta la sexta década de la vida.[254] La tasa de pérdida de AV es lenta y el pronóstico de la evolución de la AV es bueno hasta la séptima década. Los pacientes perdieron una media de una línea de la AV en cinco años.[242] Las cataratas se presentan en un 31% de los varones[253] y hasta un 62,5% de los pacientes muestran algún grado de edema macular cistoide en alguno de los dos ojos.[241]

Calidad muy baja

La disminución de umbrales sensibles puede ser detectada antes de los 15 años. El umbral sensible a los estímulos blancos disminuye más rápido que a los estímulos azul y rojo, que presentan tasas de disminución similar (*full-field stimulus threshold testing*).[250]

Atrofia girata

Suele comenzar con nictalopía en la primera década de la vida seguida de pérdida de CV periférico y también pérdida de AV, por lo tanto, la sintomatología es indistinguible de la RP. Es frecuente encontrar miopía elevada, astigmatismo y catarata subcapsular. En el FO se observan parches circulares de atrofia coroidea confluentes en la periferia que se extienden desde la retina anterior a la posterior. Presenta además una atenuación extrema de los vasos retinianos.[248]

Calidad muy baja

La mácula se hace anormal en estadios muy tardíos de forma que la pérdida de AV suele suceder en la quinta o sexta décadas de la vida, y presentan algunas alteraciones del ERG y el EOG.[249]

Ceguera nocturna congénita

Comienza con nictalopía en la infancia que no progresa y con buena AV. La adaptación a la oscuridad puede estar ausente o se encuentra muy prolongada y suelen ser miopes.[38,39]

Calidad muy baja

Resumen de la evidencia

	No hay evidencia disponible en relación a la periodicidad en la que el oftalmólogo debe evaluar al paciente con DHR.

Han transcurrido más de 5 años desde la publicación de esta Guía de Práctica Clínica y está pendiente su actualización

Calidad muy baja	En pacientes con RP, la AV disminuye más lentamente que la pérdida de CV.[246,247] La evolución depende de la presencia de lesiones maculares en la presentación inicial, ya que ésta se asocia con una mayor pérdida de la AV.[240] Anualmente se produce una pérdida media del 4-5% del CV.[3]
Calidad muy baja	Los pacientes con RP presentan una pérdida anual en el ERG entre el 16 y el 18,5%.[255] Una vez que el ERG es plano, siempre será plano.
Calidad muy baja	Los pacientes con RP que presentan un ERG-P plano tienen elevadas posibilidades de pérdida de la AV central a lo largo de los siguientes cinco años.
Calidad muy baja	Los pacientes con coroideremia conservan la visión central hasta sexta década de la vida.[254] La pérdida de AV es lenta y el pronóstico es bueno hasta la séptima década.[242]
Calidad muy baja	Un 31% de los varones con coroideremia presenta cataratas[253] y hasta un 62,5% edema macular cistoide en alguno de los dos ojos.[241]
Calidad muy baja	Los pacientes con coroideremia disminuyen el umbral sensible a los estímulos blancos más rápido que a los estímulos azul y rojo.[250]
Calidad muy baja	Los pacientes con atrofia girata comienzan o debutan, con nictalopía, seguida de pérdida de CV periférico y pérdida de AV y suelen presentar miopía elevada, astigmatismo y catarata subcapsular.[248]
Calidad muy baja	Los pacientes con ceguera nocturna congénita comienzan con nictalopía en la infancia que no progresa y con buena AV.[38,39]

De la evidencia a la recomendación

Los aspectos que han determinado la fuerza y la dirección de las recomendaciones formuladas han sido los siguientes:

1. Calidad global de la evidencia: No hay evidencia directa en relación a la periodicidad en la que el oftalmólogo debe evaluar al paciente con DHR, por lo que se seleccionaron estudios y documentos sobre las características y el curso natural de la enfermedad.
2. Balance entre beneficios y riesgos: No se han identificado estudios que exploren los riesgos y parece que el potencial beneficio es superior a los posibles riesgos.
3. No se identificaron estudios que hayan analizado los costes y usos de recursos o sobre valores y preferencias de los pacientes en relación a esta pregunta.

El grupo elaborador formuló las siguientes recomendaciones considerando la información recopilada de estudios sobre las características y el curso natural de la enfermedad, puesto

Han transcurrido más de 5 años desde la publicación de esta Guía de Práctica Clínica y está pendiente su actualización

que no se dispone de evidencia literatura científica que aborde la periodicidad del seguimiento del paciente con DHR.

Recomendaciones

√	En pacientes con RP, no se sugiere realizar la evaluación del CV cada 2-3 años.
	En pacientes con RP con un CV es muy reducido, podría ser útil emplear el programa 10-2.
√	En pacientes con RP, se sugiere no repetir el CV una vez no se detecte sensibilidad en ningún punto explorado
√	En pacientes con RP, se sugiere medir la AV en cada visita, especialmente durante los cinco años posteriores a la presencia de un ERG-P plano, y repetir el ERG-P mientras se recoja respuesta cada 2-3 años.
√	En pacientes con RP, se sugiere no repetir el ERG una vez que aparezca plano.
√	En pacientes con RP o coroideremia, se sugiere hacer ERG-mf para el seguimiento de la función macular residual.
√	En pacientes con RP o coroideremia, se sugiere realizar OCT para descartar edema macular cistoide en cada visita que realicen.
√	En pacientes con RP o coroideremia en tratamiento para el edema de mácula, se sugiere realizar OCT cada 4-6 meses para valorar la eficacia terapéutica del régimen de tratamiento prescrito.
√	Se sugiere informar a los pacientes de la necesidad de contactar con el oftalmólogo ante cualquier cambio en su situación clínica oftalmológica durante el intervalo entre las consultas, debido a la elevada prevalencia de cataratas y de edema macular asociados a esta enfermedad, complicaciones que son tratables.
√	Se sugiere que los familiares de las personas con DHR recién diagnosticados sean examinados por un oftalmólogo.

6.3. Criterios de derivación

6.3.1. Especialistas en otorrinolaringología

- ¿Cuáles son los criterios para remitir a los especialistas en otorrinolaringología a las personas con DHR?

Existen DHR en las que se puede ver afectada la audición del paciente. La posibilidad de enfrentarse a estos casos, hace necesaria la valoración de si el paciente con DHR oye bien o no. En caso de detectarse una hipoacusia neurosensorial, se requerirá una valoración de

Han transcurrido más de 5 años desde la publicación de esta Guía de Práctica Clínica y está pendiente su actualización

múltiples componentes. En primer lugar, el especialista en otorrinolaringología evaluará el estado del canal auditivo y demás aspectos del examen general de oídos, nariz y garganta, se realizará un examen de audiometría tonal por vía ósea y aérea, impedanciometría, logoaudiometría y, finalmente, se determinará si existen alteraciones o no del equilibrio, por lo que se realizará una valoración del sistema vestibular.

Para saber en qué casos se debe solicitar la valoración del especialista en otorrinolaringología, se han revisado las características más frecuentes que aparecen en la bibliografía sobre pacientes con esta afectación. La respuesta a esta pregunta se basa en tres opiniones de expertos,[132,256,257] un estudio observacional retrospectivo,[258] tres estudios transversales,[259–261] y una serie de casos[262] que en su conjunto incluyeron un total de 899 pacientes, de los cuales 427 presentaban problemas auditivos. Por un lado, algunos estudios exploraban las características de niños que habían recibido un implante coclear y que tenían un diagnóstico de USH antes o después de la implantación,[258] pacientes con USH de 21 familias holandesas,[260] pacientes con RP registrados como miembros de la *Japanese Retinitis Pigmentosa Society,*[259] pacientes con diagnóstico de enfermedad de Refsum y pérdida de audición[262] y niños sordos sometidos a evaluación preoperatoria antes de la implantación coclear.[261]

El USH es el más frecuente de los síndromes que asocian DHR e hipoacusia. La hipoacusia es neurosensorial de tipo coclear y congénita, siendo profunda en el tipo1 (USH1) mientras que en el tipo 2 (USH2) suele ser de moderada a severa. En el USH1 los niños también presentan importantes alteraciones del sistema vestibular, que generalmente les impide caminar de forma independientemente antes de los 18 meses.[132]

Calidad muy baja

Los casos más graves tienen lugar en el USH1, ya que la hipoacusia suele requerir un implante coclear. En condiciones generales, toda hipoacusia congénita debe ser tratada cuanto antes ya que de ello depende la normal adquisición del lenguaje, por tanto, su desarrollo personal y social. Pero en estos casos es especialmente importante realizar el implante y la rehabilitación antes de que comiencen los problemas de visión, ya que gran parte de la rehabilitación auditiva se apoya en estímulos visuales.[258]

Calidad baja

Los casos de hipoacusia congénita se suelen detectar mediante la prueba de cribado auditivo neonatal universal, la cual es obligatoria en todas las comunidades autónomas españolas. La sospecha de USH está considerado como un factor de riesgo de hipoacusia neurosensorial, lo cual aparece explícitamente en el punto 7 del apéndice 2 de los criterios del *Joint Committee on Infant Hearing*[256] y también en el punto 8 de las recomendaciones de la Comisión para la detección precoz de la hipoacusia en España.[257] En ambos documentos se detalla que debe hacerse un estudio audiológico en los casos de: Síndromes asociados con pérdida auditiva o pérdida auditiva progresiva o de comienzo tardío como

Opiniones de expertos Calidad muy baja

Han transcurrido más de tres años desde la publicación de esta Guía de Práctica Clínica y está pendiente su actualización

neurofibromatosis, osteopetrosis y los síndromes de Usher, Waardenburg, Alport, Pendred, etc.

Es importante la realización del cribado auditivo universal ya que la mayoría de los casos de USH1 no tienen historia familiar. Además, es importante la realización de un seguimiento por la posibilidad de que la hipoacusia tenga un carácter progresivo. La tasa de hipoacusia progresiva no depende de la edad de comienzo. Los síndromes que asocian hipoacusia progresiva y DHR, además del USH, (fundamentalmente el *USH2A* y *USH3*), son síndrome de Cockayne, síndrome de Alstrom, miopatía mitocondrial (síndrome de Kearn-Sayre), síndrome de Refsum y síndrome de Edward. *USH2A* es el que con más frecuencia asocia hipoacusia progresiva.[259] Calidad baja

En un estudio en pacientes con varias mutaciones de USH2A, se observó que presentaban hipoacusia moderada a severa con una progresión de aproximadamente 0,5 dB por año.[260] Calidad baja

En los síndromes que asocian hipoacusia con DHR, no siempre la hipoacusia es de tipo coclear como en el USH, sino que también puede haber una neuropatía auditiva. En el caso de la enfermedad de Refsum se encontró afectación del nervio auditivo con una hipoacusia moderada fundamentalmente en frecuencias agudas.[262] Calidad baja

Otro factor a estudiar es la alteración de la función vestibular, además de la alteración auditiva, que ocurre sobre todo en el USH1. Las pruebas vestibulares requieren la colaboración del niño y son de larga duración, por ello se diseñó una prueba abreviada "test vestibular rotacional abreviado" como una forma de cribado para seleccionar candidatos de niños con USH1 para implante coclear.[261] Calidad baja

Resumen de la evidencia

Muy baja	La hipoacusia en el USH es de tipo neurosensorial coclear y congénita. Suele ser de grado profundo en el USH1 y en grado moderado a severo en el USH2.[132]
Baja	Los casos de USH1 requieren implante coclear de forma precoz, antes de comenzar con los problemas de visión.[258]
Muy baja	La hipoacusia es de carácter progresivo en el USH2A, USH3, síndrome de Cockayne, síndrome de Alstrom, miopatía mitocondrial (síndrome de Kearn-Sayre), síndrome de Refsum y síndrome de Edward.[256,257,259,260]
Baja	En la enfermedad de Refsum la hipoacusia es debida a neuropatía auditiva en la mayoría de los casos.[262]
Baja	Los test de estudio de la función vestibular pueden servir como método de cribado para selección de pacientes para realización de implante coclear.[261]

Han transcurrido más de 5 años desde la publicación de esta Guía de Práctica Clínica y está pendiente su actualización

De la evidencia a la recomendación

Los aspectos que han determinado la fuerza y la dirección de las recomendaciones formuladas han sido los siguientes:

1. Calidad global de la evidencia: la calidad de los estudios seleccionados fue baja o muy baja, lo que determinó la fuerza de la recomendación.
2. Balance entre beneficios y riesgos: Parece que el potencial beneficio de la derivación del paciente en las situaciones sugeridas es superior a los posibles riesgos.
3. No se identificaron estudios que hayan analizado los costes y usos de recursos o sobre valores y preferencias de los pacientes en relación a esta pregunta.

El grupo elaborador formuló las siguientes recomendaciones considerando las situaciones en las que se podría derivar al paciente con DHR al especialista en otorrinolaringología.

Recomendaciones

Condicional	Se sugiere derivar al especialista en otorrinolaringología a los pacientes con RP o CORD ya diagnosticadas para estudiar posible asociación con hipoacusia si se sospecha esta última.
Condicional	Se sugiere derivar al especialista en otorrinolaringología a los pacientes que tengan ya diagnosticada una RP asociada a hipoacusia para realizar un seguimiento por la posibilidad de hipoacusia progresiva.
Condicional	En niños con sospecha de RP o RP ya diagnosticada y con alteraciones del equilibrio, que se manifiestan como dificultades para caminar, se sugiere que sean derivados al especialista en otorrinolaringología para el estudio de la función vestibular y su posible asociación con la hipoacusia.

6.3.2. Oftalmólogos expertos en oftalmología pediátrica

- ¿Cuáles son los criterios para remitir a los pacientes con DHR a los oftalmólogos expertos en oftalmología pediátrica?

Existen múltiples DHR en las que se ha descrito la asociación con patologías sistémicas, que no siempre se ponen de manifiesto en los primeros años de vida. No existe un protocolo establecido de derivación de pacientes con DHR al oftalmólogo experto en oftalmología pediátrica. Para saber en qué casos se debe solicitar la valoración oftalmológica pediátrica, se han revisado las asociaciones más frecuentes que aparecen en la bibliografía.

La respuesta a esta pregunta se basa en cuatro estudios de cohortes, dos retrospectivos[263,264] y dos prospectivos,[134,265] ocho series de casos[171,262,266–271] y tres estudios de caso único[272–274] que en su conjunto incluyeron un total de 601 pacientes. Por un lado,

Han transcurrido más de 5 años desde la publicación de esta Guía de Práctica Clínica y está pendiente su actualización

algunos estudios exploraron las características oftalmológicas y clínicas de pacientes con enfermedad de Kearns-Sayre,[263] hipo/abetalipoproteinemia,[134] enfermedad de Refsum,[262] Bardet-Biedl,[266] síndrome de Alström[267] y síndrome de Senior Loken,[268] mientras que, otros reclutaron a niños y jóvenes con diversas enfermedades oculares y sistémicas.[171,264,265,269–274]

La enfermedad de Refsum infantil es una enfermedad degenerativa que pertenece al tipo de leucodistrofia peroxisomal. Se asemeja al síndrome de Zellweger, pero es distinta de la enfermedad de Refsum de adultos. Se manifiesta por RP y neuropatía periférica. La esperanza de vida puede llegar a los 20 años. Esta es una enfermedad extremadamente rara que afecta a 1 de cada 20 millones de personas. Los signos clínicos aparecen al nacer, frecuentemente con RP, que a menudo conduce a la ceguera, y pérdida de audición severa. Se asocia a otros síntomas tales como ataxia cerebelosa, nistagmus, hipotonía, retraso del crecimiento, retraso mental, dimorfismo facial, osteoporosis, agrandamiento del hígado e hipocolesterolemia. La formación anormal de los peroxisomas y su disfunción da lugar a concentraciones plasmáticas elevadas de ácido fitánico, ácido pristánico, ácidos di- y trihidroxicolestanoico, ácido pipecólico y los ácidos grasos de cadena muy larga (AGCML) a diferencia del Refsum del adulto en el que la única anomalía bioquímica detectada es la elevación del ácido fitánico. [275]

Calidad muy baja

Otra enfermedad sistémica que incluye degeneración pigmentaria de la retina es la enfermedad de Kearns-Sayre producida por mutaciones en el ADN mitocondrial, que presenta además oftalmoplejia externa progresiva, ptosis, ataxia, bloqueo cardíaco y debilidad proximal de extremidades por miopatía. Generalmente, los síntomas aparecen con más de un año de vida siendo a los seis años la edad media de aparición del cuadro clínico florido.[263]

Calidad baja

En la hipo/abetalipoproteinemia o enfermedad de Bassen-Kornzweig, existen niveles bajos de apoproteína B lo que conduce a alteraciones en el equilibrio, debilidad muscular, ataxia, oftalmoplejía y también asocia degeneración pigmentaria de la retina.[134]

Calidad baja

El síndrome de Senior-Loken es un trastorno AR muy infrecuente en que se asocia degeneración pigmentaria de la retina y alteraciones renales (insuficiencia renal y nefronoptisis) que a menudo acaban precisando trasplante renal.[268]

Calidad muy baja

Por otra parte, Marr *et al.* en 2001 hallaron en niños asociación entre la alta miopía (>6 dioptrías) y diversas enfermedades oculares y sistémicas. Los problemas oculares incluían ambliopía, DHR, como la acromatopsia o la ceguera nocturna estacionaria, y también alteraciones

Calidad baja

Han transcurrido más de 5 años desde la publicación de esta Guía de Práctica Clínica y está pendiente su actualización

lenticulares o zonulares, como la microesferofaquia, la ectopia lentis y el lenticono.[2]

Además, existen importantes síndromes sistémicos asociados a la alta miopía como el síndrome de Marfan (quizás el más frecuentemente asociado), la homocistinuria, el síndrome de Stickler, la displasia espondiloepifisaria, el síndrome de Weil-Marchesani y el síndrome de Down.

La aciduria metilmalónica con homocistinuria tipo C es una enfermedad AR debida a mutación en el gen *MMACHC* que cursa con un cuadro clínico similar a la RP pero con atrofia macular asociada. Es un error del metabolismo de la cobalamina (B12) que lleva a un aumento de la homocisteína en plasma. La pérdida de visión es en la infancia. Asocia anomalías hematológicas, cardiovasculares, respiratorias, dermatológicas, deterioro cognitivo, convulsiones y anomalías psiquiátricas. Es tratable con hidroxicobalamina (vitamina B12), y folato, betaína y carnitina. Un diagnóstico precoz con tratamiento adecuado mejora la evolución del cuadro.[269,272–274]

Calidad muy baja

La enfermedad de Batten o lipofuscinosis cérea de comienzo juvenil es de herencia AR y provoca una pérdida rápida e importante de visión desde edades muy precoces. Provoca también un cuadro similar a la RP con retraso mental, convulsiones y alteraciones motoras y del comportamiento. Dos terceras partes se deben a mutaciones en el gen *CLN3*. La supervivencia media desde el inicio de los síntomas es de unos 15 años.[270,271] Hay ensayos clínicos en marcha que están probando el micofenolato, la sustitución enzimática y la terapia génica como tratamientos (www.clinicaltrials.gov.).

Calidad muy baja

El síndrome de Kjellin es un raro síndrome neurooftalmológico de herencia AR. Produce *flecks* retinianos en el área macular a menudo con buena AV y ERG y EOG normal. Tiene unos hallazgos muy característicos en la AFG y cursa con demencia y paraplejia espástica.[171]

Calidad muy baja

Dentro de los síndromes que conforman el complejo Wagner-Stickler, el Síndrome de Wagner tiene afectación exclusivamente ocular. Sin embargo, el síndrome de Stickler se caracteriza por afectación articular, paladar hendido, anomalía facial, leve sordera y vítreo licuado e hipoplásico que se complica frecuentemente con desprendimiento de retina.[65,265]

Calidad baja

El síndrome de Weil-Marchesani presenta microesferofaquia, baja estatura y dedos gruesos.

Han transcurrido más de 5 años desde la publicación de esta Guía de Práctica Clínica y está pendiente su actualización

Logan *et al.*,[265] en su estudio de 2004, analizó una muestra de 85 niños de 3 a 10 años con miopía entre 5 y 10,5D. El 25% presentaban asociaciones oculares sin alteraciones sistémicas que incluían ambliopía y DHR. En el 18% de los niños sí se halló asociación sistémica que incluyó síndrome de Stickler, síndrome de Weil-Marchesani, homocistinuria y displasia espondiloepifisaria. Frecuentemente, los padres de los niños incluídos en el estudio presentaban también alta miopía (56% si no había patologías sistémicas asociadas y 75% en los casos de asociaciones). El tratamiento precoz de los cuadros asociados puede prevenir la pérdida de AV e incluso prolongar la vida, como ocurre en la homocistinuria. Por eso, los autores del estudio recomiendan que todos los niños menores de 10 años que presenten más de 5 dioptrías de miopía sean evaluados por un oftalmólogo, para detectar patología ocular asociada, y por el pediatra, para descartar asociaciones sistémicas.

Calidad baja

Otros dos síndromes que presentan asociaciones sistémicas son el síndrome de Bardet-Biedl y el síndrome de Alström.

Calidad muy baja

El síndrome de Bardet-Biedl presenta degeneración tapetorretiniana, alteraciones neurológicas y sordera. Además, asocia obesidad, alteraciones esqueléticas en los dedos (polidactilia, braqui/sindactilia) hipertensión arterial, enfermedad renal, leve discapacidad intelectual e hipogonadismo.[266] El síndrome de Laurence-Moon se consideró durante muchos años la misma entidad pero no asocia ni polidactilia ni obesidad.

El síndrome de Alström se caracteriza por distrofia de conos y bastones y asocia nistagmus, fotofobia, obesidad, miocardiopatía, diabetes mellitus y sordera. Puede confundirse con el síndrome de Bardet-Biedl.

Se cree que ambos síndromes pueden solaparse en ocasiones, dado que presentan características comunes excepto por la ausencia de polidactilia en el síndrome de Alström. También puede confundirse con la acromatopsia y con la ACL ya que el ERG fotópico y/o escotópico puede estar abolido.

Ante un caso de distrofia de conos y bastones que asocie obesidad, diabetes mellitus o cardiopatía, está recomendado derivar a un oftalmólogo experto en oftalmología pediátrica para la detección y tratamiento precoz de las alteraciones sistémicas asociadas.[267]

Calidad muy baja

Resumen de la evidencia

Calidad muy baja	La enfermedad de Refsum infantil es un trastorno degenerativo extremadamente raro que afecta frecuentemente con RP, que a menudo conduce a la ceguera, pérdida de audición severa, ataxia cerebelosa,

Han transcurrido más de 5 años desde la publicación de esta Guía de Práctica Clínica y está pendiente su actualización

	nistagmus, hipotonía, retraso del crecimiento, retraso mental, dimorfismo facial, osteoporosis, agrandamiento del hígado e hipocolesterolemia.
Calidad baja	La enfermedad de Kearns-Sayre, producida por mutaciones en el ADN mitocondrial, presenta degeneración pigmentaria de la retina, oftalmoplejia externa progresiva, ptosis, ataxia, bloqueo cardiaco y debilidad proximal de extremidades por miopatía.[263] En niños se ha hallado asociación entre la alta miopía (> 6D) y diversas enfermedades oculares y sistémicas. Los problemas oculares incluyen ambliopía, distrofias retinianas como la RP, la distrofia coroidea areolar central, y también alteraciones lenticulares o zonulares, como la microesferofaquia, la ectopia lentis y el lenticono.
Calidad baja	Existen importantes síndromes sistémicos asociados a la alta miopía como el síndrome de Marfan (quizás el más frecuentemente asociado), la homocistinuria, el síndrome de Stickler, la displasia espondiloepifisaria, el síndrome de Weil-Marchesani y el síndrome de Down.[265]
Calidad muy baja	El síndrome de Bardet-Biedl presenta degeneración tapetorretiniana, alteraciones neurológicas y sordera. Además, asocia obesidad, alteraciones esqueléticas en los dedos (polidactilia, braqui/sindactilia) hipertensión arterial, enfermedad renal, leve discapacidad intelectual e hipogonadismo.[266]
Calidad muy baja	El síndrome de Alström se caracteriza por distrofia de conos y bastones y asocia nistagmus, fotofobia, obesidad, miocardiopatía, diabetes mellitus y sordera.[267]
Calidad baja	La hipo/abetalipoproteinemia asocia ataxia, oftalmoplejia, alteración del equilibrio, debilidad muscular y degeneración pigmentaria de la retina.[134]
Calidad muy baja	El síndrome de Senior-Loken presenta degeneración pigmentaria de la retina y enfermedad renal grve.[268]
Calidad muy baja	La enfermedad de Batten o lipofuscinosis cérea de comienzo juvenil provoca un cuadro similar a la RP con retraso mental, convulsiones y alteraciones del comportamiento y motoras.[270,271]
Calidad muy baja	El síndrome de Kjellin produce *flecks* retinianos en el área macular a menudo con buena AV o visión afectada solo moderadamente, y ERG y EOG normales. Cursa con demencia y paraplejia espástica.[171]

De la evidencia a la recomendación

Los aspectos que han determinado la fuerza y la dirección de las recomendaciones formuladas han sido los siguientes:

Han transcurrido más de 5 años desde la publicación de esta Guía de Práctica Clínica y está pendiente su actualización

1. Calidad global de la evidencia: La calidad de los estudios seleccionados fue baja o muy baja, lo que determinó la fuerza de la recomendación.
2. Balance entre beneficios y riesgos: Parece que el potencial beneficio de la derivación del paciente pediátrico en las situaciones sugeridas es superior a los posibles riesgos.
3. Valores y preferencias de los pacientes: No se identificaron estudios publicados sobre valores y preferencias de las personas con DHR en cuanto a esta pregunta. En el estudio cualitativo realizado en el contexto español, los pacientes valoran que el pediatra ofrezca información a la familia, prepare para posibles complicaciones y ofrezca acompañamiento emocional en el proceso de diagnóstico y complicaciones.
4. Costes y uso de recursos: No se han identificado estudios que valoren los costes y uso de recursos asociados.

El grupo elaborador formuló las siguientes recomendaciones considerando que las situaciones en las que se podría derivar al paciente con DHR al oftalmólogo experto en oftalmología pediátrica.

Recomendaciones

Condicional	Se sugiere derivar al oftalmólogo experto en oftalmología pediátrica a todo niño que presente RP asociada a pérdida de audición severa, ataxia cerebelosa, nistagmus, hipotonía, retraso del crecimiento, retraso mental, dimorfismo facial, osteoporosis, agrandamiento del hígado y/o hipocolesterolemia para la detección de la enfermedad de Refsum infantil.
Condicional	Se sugiere derivar al oftalmólogo experto en oftalmología pediátrica a todo niño que presente distrofia retiniana asociada a oftalmoplejia externa progresiva, ptosis, ataxia, bloqueo cardiaco y/o debilidad proximal de las extremidades, para descartar la enfermedad de Kearns-Sayre.
Condicional	Se sugiere derivar al oftalmólogo experto en oftalmología pediátrica a todo niño que presente distrofia retiniana asociada a nistagmus, fotofobia, obesidad, miocardiopatía, diabetes mellitus, acantosis nigricans y/o sordera para detectar el síndrome de Alström.
Condicional	Se sugiere derivar al oftalmólogo experto en oftalmología pediátrica a todo niño que presente distrofia retiniana asociada a obesidad, alteraciones esqueléticas de los dedos (poli o braquisindactilia), hipertensión arterial, enfermedad renal y/o hipogonadismo.
Condicional	Se sugiere derivar al oftalmólogo experto en oftalmología pediátrica a todo niño menor de 10 años que presente miopía >5 dioptrías dada la alta frecuencia de asociación con alteraciones oculares y sistémicas.
Condicional	Se sugiere derivar al oftalmólogo experto en oftalmología pediátrica a todo niño que presente distrofia retiniana asociada a debilidad muscular,

Han transcurrido más de 5 años desde la publicación de esta Guía de Práctica Clínica y está pendiente de su actualización

	ataxia, oftalmoplejía y/o alteraciones del equilibrio para descartar hipo/abetalipoproteinemia.
Condicional	Se sugiere derivar al oftalmólogo experto en oftalmología pediátrica a todo niño que presente distrofia retiniana asociada a alteraciones renales para descartar el síndrome de Senior-Loken.
√	Se sugiere que el oftalmólogo experto en oftalmología pediátrica ofrezca información a la familia sobre la enfermedad, prepare a los familiares para posibles complicaciones y ofrezca acompañamiento emocional en el proceso de diagnóstico, así como en las complicaciones.
√	Se sugiere que el oftalmólogo experto en oftalmología pediátrica se apoye en el pediatra en el proceso de diagnóstico, así como en el tratamiento de las complicaciones.

Han transcurrido más de 5 años desde la publicación de esta Guía de Práctica Clínica y está pendiente su actualización

Han transcurrido más de 5 años desde la publicación de esta Guía de Práctica Clínica y está pendiente su actualización

7. Abordaje terapéutico general

7.1. Terapias farmacológicas

- ¿Cuál es la eficacia y seguridad de los tratamientos farmacológicos disponibles para las DHR?

Los agentes farmacológicos pueden compensar un defecto bioquímico y podrían ser una buena elección en los casos en los que se conocen algunos aspectos de la fisiopatología de la DHR. La eventual toxicidad del fármaco puede conocerse y muchas veces modularse.

QLT 091001

Esta terapia podría ser útil en las RP causadas por un defecto primario en la biosíntesis del cromóforo que produciría una alteración del ciclo visual. Ejemplos de esta terapia son los recientes ensayos clínicos con el retinoide sintético QLT 091001, en pacientes con ACL causada por mutaciones en los genes *LRAT* y *RPE65*. Este tipo de tratamientos pueden suministrarse por vía general, oral habitualmente, precisando una terapia corta al quedar almacenado en el tejido graso.[276]

Tartrato de brimonidina

Se identificó un ensayo clínico aleatorizado (ECA) que evaluaba la eficacia de la aplicación tópica de tartrato de brimonidina, un agonista alpha-2 adrenoreceptor, sobre la neuroprotección de la retina en pacientes con distrofias retinianas debidas a RP o a distrofia de conos-bastones. Se aleatorizaron los ojos de 26 pacientes, uno de ellos al grupo experimental (tartrato de brimonidina al 0,2% dos veces al día) y el contralateral al grupo control (lágrimas artificiales dos veces al día).[277]

Campo visual

La pérdida de CV desde el momento basal hasta el final del seguimiento en los ojos tratados con la aplicación tópica de tartrato de brimonidina no fue significativa (P=0,11), mientras que los ojos no tratados presentaron una pérdida estadísticamente significativa (P=0,02). La curva de supervivencia en los ojos que perdía al menos el 25% del CV muestra un mayor tiempo hasta producirse dicho evento en los ojos tratados con brimonidina, pero sin diferencias significativas con los ojos controles (P=0,39).

Calidad moderada

Agudeza visual

La pérdida de AV en pacientes con DHR desde el momento basal hasta el final del seguimiento fue estadísticamente significativa, tanto en el grupo brimonidina tópica (P=0,02), como en el control (P=0,01). Al igual

Han transcurrido más de 5 años desde la publicación de esta Guía de Práctica Clínica y está pendiente su actualización

que ocurría en el examen basal, no hubo diferencia entre los grupos al final del seguimiento (*P*=0,60 y *P*=0,84, respectivamente).

Seguridad

El 11,5% de los pacientes presentaron alergias oculares a la brimonidina tópica que obligaron a su retirada del estudio.

Otras medidas

No se obtuvieron diferencias significativas entre grupos en la sensibilidad al contraste, en las anomalías en la visión de colores y en la presión intraocular.

Taurina/diltiazem/vitamina E

Se identificó un ensayo clínico no aleatorizado (ECnoA) doble ciego controlado con placebo (n=62) en el que se evaluó el tratamiento combinado de taurina (1g/día), con bloqueador de canales de calcio, diltiazem (30 mg/día) y vitamina E (400 mg/día), administrados diariamente de forma oral, sobre la progresión de la pérdida de CV en la RP.[278]

Campo visual

A los tres años de seguimiento, el CV (central y periférico) del 69% de los pacientes del grupo control empeoró frente a un 18% del grupo de intervención. Sin embargo, solo el 19% de los pacientes del grupo control mostraron mejoría del CV frente al 53% del grupo intervención. — Calidad baja

Los resultados obtenidos en el grupo de pacientes a los que se les prolongó el tratamiento hasta los seis años apuntan a que el beneficio observado a los tres años se mantiene en el tiempo.

Raubasina

Se identificó un estudio que exploraba los efectos del alcaloide indólico raubasina en pacientes con RP típica, tras algunos resultados favorables en diversos trastornos vasculares del ojo.[279] El tratamiento se inició con tres inyecciones diarias de 10 mg cada una durante cuatro semanas, que continuó de forma oral con 40 mg cuatro veces al día durante tres meses.

Campo visual

El 35,7% de los pacientes tratados con raubasina mejoró (la mejoría del CV fue de más de un 50% y estable en el tiempo ≥6 meses), el 50% se mantuvo estable y el 14,3% empeoró levemente. — Calidad muy baja

Ácido valproico

Se identificaron tres estudios, dos revisiones retrospectivas de cohortes de pacientes con RP (n=31, n=13)[280,281] y un estudio de casos y controles (casos=15, controles=15)[282] que exploraron el efecto del tratamiento oral con ácido valproico con una dosis que varió de 500 a 750 mg/día.

Han transcurrido más de 5 años desde la publicación de esta Guía de Práctica Clínica y está pendiente su actualización

Campo visual

El posible efecto del ácido valproico sobre el CV de pacientes con RP, informado en los estudios incluidos, muestra una amplia variabilidad. Mientras que un estudio informa de un 70% de la muestra que mejoraron su CV,[280] con un incremento general del área de CV del 11% (*P*<0,02), en otro estudio el 80% de la muestra tuvo una disminución del CV (el 26,5% en ambos ojos) y tan solo el 20% mejoró.[281]

Calidad muy baja

Agudeza visual

Al igual que con el CV, los resultados del ácido valproico en la AV en pacientes con RP han sido heterogéneos. Por un lado, mientras que en un estudio se observó que un 93% de los pacientes tratados tuvieron una mejoría de la mejor AV corregida (MAVC=1,8 al inicio; MAVC=1,3 al año de seguimiento; *P*<0,001).[282] E incluso, cuando se asumió que no había pérdida de AV sin tratamiento, se observó un incremento de la AV significativo (*P*<0,02).[280] Por otro, hay un estudio en el que se obtuvo un resultado en AV más modesto. Se obtuvo un incremento de la AV en tan solo un 9,8% de los pacientes, el 51,2% se mantuvo sin cambios y el 31% de los pacientes empeoró.[281]

Seguridad

Se observaron pocas o ninguna alteración de la función hepática,[280,281] con algunas alteraciones en los análisis clínicos de sangre en pocos casos (elevación de los niveles de alanina aminotransferasa sérica elevada [6,5%], aspartato aminotransferasa [6,5%] y amoníaco [3,2%]).[281]

El resto de los efectos secundarios más comunes fueron leves y bien tolerados, incluyendo: letargo o astenia (10%),[280,281] irritación gástrica (6,5-13%),[280,281] aumento de peso (6,5%),[281] erupción cutánea (6,5%),[281] hiperagudeza (6,5%),[281] malestar general (3,2%)[281] y hematomas (3,2%).[281]

Unoprostona isopropilo tópico

Se identificaron dos estudios que evaluaban el efecto terapéutico de la unoprostona isopropilo tópico (0,12% dos veces al día), medicación utilizada como hipotensor ocular, en pacientes con RP, uno de ellos un estudio controlado por sujetos libres de la enfermedad y en el que a los casos se les asignaba al azar un ojo a la condición de tratamiento (n casos=17, n controles=23)[283] con medidas pre-tratamiento y al año; y el otro un estudio prospectivo no comparativo (n=30)[284] con medidas pre-tratamiento y a los seis meses.

Campo visual

El uso terapéutico de la unoprostona isopropilo tópico parece que puede mejorar la sensibilidad macular en 2º y 10º en pacientes con RP (de 12,3±4,3 dB a14,7±5,5 dB en 2º; *P*=0,001; de 9,1±5,4 dB a11,0±6,2 dB en

Calidad muy baja

Han transcurrido más de 5 años desde la publicación de esta Guía de Práctica Clínica y está pendiente su actualización

10º; *P*=0,001), aun así pacientes con <6dB al inicio del estudio no mostraron mejora en la sensibilidad macular.[284]

Agudeza visual

Existe cierta heterogeneidad en relación al efecto de la unoprostona en la AV de pacientes con RP. Mientras que en el estudio de Akiyama *et al.*[283] no se observaron cambios en la MAVC tras el tratamiento con unoprostona (0,12% dos veces al día), en la cohorte prospectiva de Tawada *et al.*[284] se redujo de manera significativa tras seis meses (-0,026±0,097 pre, 0,026±0,109 tras seis meses; *P*=0,001).

Seguridad

No se observó efectos secundarios en ningún paciente.[283]

Penicilamina

Se identificaron dos series de siete y cuatro casos, lideradas por el mismo autor, Gahlot en 1977[285] y 1981,[286] en las que los pacientes seguían un esquema terapéutico similar que se componía de una dieta baja en cobre (1mg/día), sulfuro de potasio en cada comida (40 mg), 250 mg de penicilamida dos horas antes de cada comida y tres horas después de la cena (empezando por dos cápsulas al días e incrementando la dosis a 6-8 cápsulas diarias) y piroxidina (20-25 mg/día).

Campo visual

Más de un 40% de los pacientes parece que presenta una mejora en el CV, sin embargo, este dato no fue analizado estadísticamente.[286] — Calidad muy baja

Agudeza visual

Aunque no se aportaron datos con agregación estadística, sino gráfica, parece que la AV mejora en los pacientes expuestos a este esquema terapéutico.[286]

Audición

Parece que la falta de audición mejora en casi todos los pacientes con RP y sordera neurosensorial (85%[286]-100%[285]) que son tratados con penicilamida.

Seguridad

No se informó de eventos adversos en los estudios incluidos.[285,286]

Acetazolamida

Se identificó un estudio publicado en 1993, sobre el efecto terapéutico de la acetazolamida en pacientes con RP sin evidencia de edema macular.[287] En el estudio se reclutó por un lado a 13 pacientes con RP (cuatro aisladas, dos USH2, cinco AR y dos AD) de un estudio previo con medidas pre- y post-tratamiento con acetazolamida (250 mg dos veces al día) durante ocho semanas y 10 pacientes adicionales (cuatro aisladas, cinco AR y una AD)

Han transcurrido más de 5 años desde la publicación de esta Guía de Práctica Clínica y está pendiente su actualización

para un estudio cruzado con la misma pauta terapéutica controlada con placebo, con ocho semanas en cada condición experimental.

Para más información sobre el efecto de la acetazolamida en pacientes con RP y edema macular ver pregunta 25.

Campo visual

Aunque tres pacientes mostraron cambios significativos en el área del CV y en los umbrales adaptados a la oscuridad (adaptómetro de Goldmann-Weekers modificado), ninguno de los pacientes en el estudio cruzado mostró un aumento significativo en el área del CV.[287]

Calidad muy baja

Agudeza visual

Ningún paciente en el estudio preliminar mostró cambios significativos en la AV.[287]

Adaptación a la oscuridad

Siete de los 13 pacientes (54%) del estudio previo y 3 pacientes del estudio cruzado (30%) informaron de una mejora subjetiva de la función visual, específicamente de noche y en habitaciones con poca luz. E incluso dos de ellos, localizaron esa mejora en el CV inferior. Cinco pacientes (38%) no experimentaron ningún cambio.[287]

Seguridad

Los 13 pacientes del estudio previo y 8 del cruzado se quejaron de entumecimiento y hormigueo en manos y pies (80-100%). Otros síntomas como la de pérdida del gusto, la fatiga, la confusión mental y cálculos renales también se asociaron al tratamiento con acetazolamida, pero con una menor frecuencia.[287]

Encad

En relación a la efectividad del Encad, preparado creado en la ex Unión Soviética (mezcla de ribonucleótidos como resultado de la hidrólisis fermentativa de la levadura), solo se identificó un estudio. Investigadores rusos observaron el efecto de 150-200 mg/día de Encad durante aproximadamente 10 días (en al menos un curso anual). La muestra se seleccionó entre 2200 pacientes tratados con Encad y finalmente estuvo compuesta por 467 pacientes con seguimientos que iban desde los 4 hasta 14 años.[288]

Los datos apuntan a que el tratamiento con Encad favoreció una estabilización de la enfermedad en el 60% de los pacientes. Sin embargo este estudio es muy antiguo, de 1990 y ningún estudio posterior ha confirmado la eficacia de este tratamiento por lo que se necesitarían más estudios para probar su eficacia.

Calidad baja

Nivaldipina oral

Se identificaron dos pequeños ECA, publicados en 2011 (n=37, de los cuales terminaron el seguimiento 33)[289] y 2013 (n=41)[290], liderados por el mismo autor. En ambos se evaluaba

Han transcurrido más de 5 años desde la publicación de esta Guía de Práctica Clínica y está pendiente su actualización

el efecto a largo plazo de nivaldipina sobre la progresión del defecto central del CV en la RP. Los pacientes fueron asignados al azar a tratamiento con nivaldipina (4 mg/día durante ≥30 meses; n=19) o al grupo control en el que los pacientes recibían 300 mg de nicotinato de tocoferol (n=5), 15 mg/día de helenien (familia de los carotenoides; n=5) o no recibieron tratamiento (n=4).

Campo visual	
El tratamiento a largo plazo con nivaldipina parece tener un efecto protector sobre la progresión del defecto en el CV central en pacientes con RP con una pendiente de pérdida en el defecto medio significativamente inferior en el grupo tratado que el control (P-valores< 0,05).[289,290]	Calidad baja

Gangliósido

Otro tratamiento que se ha probado en pacientes con DHR son los gangliósidos. Se identificó un ECA doble ciego (n=32) en el que se administró en una inyección intramuscular 40 mg diarios de gangliósidos o 2 ml de placebo.[291]

Campo visual y ERG	
La administración de gangliósidos en comparación con placebo no influyó en la progresión de la RP evaluada por a través del CV y el ERG.	Calidad baja

Resumen de la evidencia

	Son muy pocos los estudios de calidad disponibles que informan sobre la eficacia y seguridad de los tratamientos farmacológicos frente a las DHR.
	En la actualidad no existe ningún tratamiento farmacológico recomendado para mejorar o estabilizar la progresión de la RP ni ninguna otra DHR.
Calidad baja / muy baja	El deflazacort, el ácido valproico, la raubasina, la unoprostona isopropilo, el encad y el tartrato de brimonidina han mostrado algún efecto beneficioso en alguna medida de resultado. Sin embargo, las pruebas científicas de efectividad y seguridad son muy limitadas por lo que se necesitan más estudios para poder recomendar o desaconsejar el uso de alguno de esos tratamientos.

De la evidencia a la recomendación

Los aspectos que han determinado la fuerza y la dirección de las recomendaciones formuladas han sido los siguientes:

1. Calidad global de la evidencia: La evidencia estuvo compuesta por: un ECA de calidad moderada sobre la eficacia y seguridad del tartrato de brimonidina; un ECnoA de

Han transcurrido más de 5 años desde la publicación de esta Guía de Práctica Clínica y está pendiente su actualización

calidad baja con placebo doble ciego (n=62) en el que se combinaba taurina, diltiazem y vitamina E; una serie de casos de calidad muy baja que exploraba los efectos del alcaloide indólico raubasina en pacientes con RP típica; tres estudios, dos revisiones retrospectivas de cohortes de pacientes con RP (n=31 y n=13) y un estudio de casos y controles (casos=15, controles=15) de calidad muy baja que exploraron el efecto del tratamiento oral con ácido valproico; dos estudios, un estudio de casos y controles y una cohorte, ambos de calidad muy baja, que evaluaban el efecto terapéutico de la unoprostona isopropilo tópico en pacientes con RP; dos series de casos, compuestas por siete y cuatro pacientes cada una, de calidad muy baja, en las que los pacientes seguían un esquema terapéutico que se componía de una dieta baja en cobre, sulfuro de potasio en cada comida, penicilamida y piroxidina; una serie de casos de calidad muy baja sobre la acetazolamida publicada en 1993 (n=13 pacientes con RP); un estudio de cohorte de calidad baja con seguimiento hasta los 14 años de pacientes que tomaban Encad; dos pequeños ECA sobre la nivaldipina, (n=37 y n=41) de baja calidad y un ECA doble ciego de calidad baja (n=32) en el que se administró inyecciones intramusculares de gangliósidos. En líneas generales, la calidad de los estudios primarios seleccionados fue baja o muy baja y la calidad de la evidencia global también fue considerada baja.

2. Balance entre beneficios y riesgos: El grupo de elaboración consideró que aunque puede existir un potencial beneficio neto asociado a los tratamientos con deflazacort, ácido valproico, raubasina, unoprostona isopropilo, encad y tartrato de brimonidina, las pruebas científicas de efectividad y seguridad son muy limitadas. Por tanto, por el momento el balance beneficio riesgo se considera incierto en estas intervenciones.

3. Costes y uso de recursos: No se identificaron estudios que hayan analizado los costes y usos de recursos o sobre valores y preferencias de los pacientes en relación a esta pregunta.

El grupo de elaboración propuso la inclusión de la siguiente recomendación.

Recomendación

Condicional	No se sugiere la utilización de los siguientes tratamientos farmacológicos para los pacientes con DHR: deflazacort, ácido valproico, raubasina, unoprostona isopropilo, encad y/o tartrato de brimonidina,

7.2. Neuroprotección

- ¿Cuál es la eficacia de la neuroprotección en el tratamiento de las DHR?

Han transcurrido más de 5 años desde la publicación de esta Guía de Práctica Clínica y está pendiente su actualización

La neuroprotección es independiente de la etiología de la RP o de cualquier enfermedad retiniana neurodegenerativa. Se pretende conseguir un ambiente protector que prolongue la supervivencia de los fotorreceptores. Tanto la administración de factores neurotróficos (CNTF, bFGF, BDNF, NGF, cardiotrofina-1 o FGF) como de factores antiapoptóticos o de factores de viabilidad derivados de los conos (RdCVF) podrían actuar de esta manera. Este tipo de factores suelen administrarse localmente requiriendo generalmente implantes intravítreos mediante la llamada Terapia de Células Encapsuladas.

Se localizaron un ECA,[292] con una publicación asociada sobre el seguimiento longitudinal a parte de la muestra que participó en el ECA,[293] y una serie de casos.[294] Los estudios identificados evaluaron la efectividad la implantación de dispositivos con neurotróficos. En el ECA, Birch *et al.* pusieron a prueba la terapia que comprende un dispositivo intravítreo con células manipuladas para sobreexpresar CNTF (CNFT3 en pacientes con RP en etapas avanzadas, n=65, y CNFT4 en pacientes con RP en estadios precoces, n=68) en un ensayo clínico en el que se asignó al azar a los pacientes a recibir dosis altas o bajas en un ojo, mientras que en el otro se le realizaba una cirugía simulada.[292] De este ECA se realizó un seguimiento durante 30-35 meses a tres pacientes, dos pacientes con RP y uno con USH2.[293] El estudio de casos (n=8) posterior evaluó el efecto del implante de factor neurotrófico ciliar (CNTF) en el grosor macular medio en ojos con RP.[294]

Agudeza visual	
Los resultados hasta el momento indican que el dispositivo fue bien tolerado, aunque no se obtuvieron efectos beneficiosos en la AV o la sensibilidad del visual campo.[292,293]	Calidad moderada
Otras medidas	
Aun así, se observó un aumento significativo en el volumen macular en la mayoría de los ojos tratados[292–294] y la separación entre conos aumentó (P<0,002) y la densidad de conos disminuyó (P=0,002) en los ojos no tratados, pero no en los ojos tratados con CNTF.[293]	Calidad muy baja

Resumen de la evidencia

	Son muy pocos los estudios de calidad disponibles para informar sobre la eficacia y seguridad de la neuroprotección frente a las DHR.
Calidad muy baja	La implantación de dispositivos con neurotróficos muestra una efectividad muy limitada, si bien podría tener un efecto positivo sobre volumen macular y en el mantenimiento del mosaico de conos.[292–294]

De la evidencia a la recomendación

Los aspectos que han determinado la fuerza y la dirección de las recomendaciones formuladas han sido los siguientes:

Han transcurrido más de 5 años desde la publicación de esta Guía de Práctica Clínica y está pendiente su actualización

1. Calidad global de la evidencia: La evidencia deriva de un ECA y una serie de casos (n=8) que evaluaron la efectividad la implantación de dispositivos con neurotróficos. La calidad de la evidencia global fue considerada muy baja.
2. Balance entre beneficios y riesgos: La evidencia existente sobre la neuroprotección en pacientes con DHR muestra una efectividad muy limitada, por lo que el grupo de elaboración consideró el balance beneficio riesgo incierto en esta intervención.
3. Costes y uso de recursos: No se identificaron estudios que hayan analizado los costes y usos de recursos o sobre valores y preferencias de los pacientes en relación a esta pregunta.

El grupo de elaboración propuso la inclusión de la siguiente recomendación.

Recomendaciones

	Con la evidencia disponible actual, no es posible emitir una recomendación ni a favor ni en contra de la neuroprotección en pacientes con DHR.

7.3. Implantes retinianos electrónicos

- ¿Cuál es la eficacia y seguridad de los implantes retinianos electrónicos en el tratamiento de las DHR?

En muchas de las enfermedades hereditarias que conducen a la baja visión, la célula diana es el fotorreceptor, sin embargo, las neuronas secundarias pueden mantenerse relativamente bien preservadas. En esta situación se puede plantear reemplazar la función de los fotorreceptores a través de una prótesis electrónica que estimularía esas neuronas secundarias e induciría una imagen visual.[295] Sin embargo, antes de plantear colocar un implante de visión artificial hay que revisar la retina para comprobar que hay retina interna residual y capa de fibras nerviosas en análisis estructural con OCT, además de obtener el umbral capaz de producir fosfenos, con el fin de predecir si el implante de una prótesis retiniana puede tener éxito.[296]

Muchos grupos tienen diferentes versiones de los implantes, incluyendo implantes corticales o a nivel del nervio óptico, así como implantes retinianos, estos últimos con localización epirretiniana, subretiniana o supracoroidea.[297]

Se identificaron tres ECnoA[298–300] de muestras muy pequeñas y una cohorte[301] que probaron estos dispositivos en pacientes con RP.

Chow *et al.* 2004[298] estudiaron el efecto de un microchip artificial de silicona implantado quirúrgicamente en el espacio subretiniano temporal superior en el tratamiento de la pérdida de visión en pacientes con RP. La muestra la constituyeron seis pacientes con una edad media de 63 años. El ojo derecho de cada paciente fue el

Han transcurrido más de 5 años desde la publicación de esta Guía de Práctica Clínica y está pendiente su actualización

intervenido mientras que el ojo izquierdo, que no recibió ninguna intervención, se usó como control. Se realizaron visitas de seguimiento cada mes completando un periodo total de seguimiento que varió de seis a 18 meses. La medida de resultado principal fue el cambio subjetivo de la función visual, respondiendo preguntas sobre brillo, contraste, color, formas, movimiento, resolución y tamaño del CV, usando el ojo control como referencia. A este estudio piloto, se le sumó cuatro pacientes en un estudio posterior vinculado.[302]

Yanai *et al.* 2007 realizaron un implante epirretiniano de una prótesis de retina en tres sujetos con RP y disminución severa de la AV (uno con ceguera y dos con solo percepción de luz). La prótesis tenía un grupo de electrodos de platino y estaba controlada de manera inalámbrica por un ordenador o por una cámara de vídeo colocada sobre la cabeza del paciente. La prótesis se implantó en el ojo peor de cada sujeto, según los resultados de los exámenes oftalmológicos preoperatorios. La función visual se evaluó mediante una serie de pruebas visuales descritas con detalle por los autores, realizadas con estímulo por ordenador o con estimulación basada en la información visual recibida a través de una videocámara. Cada paciente fue analizado en un momento diferente tras el implante, a los siete, 15 y 18 meses. El porcentaje de respuestas correctas en cada tarea fue comparado con lo esperado por el azar para determinar la significación estadística.[299]

Más recientemente, Klauke *et al.* evaluaron en dos centros en Alemania la eficacia y seguridad del dispositivo epirretiniano EPIRET3 durante un tiempo limitado de implantación en una muestra de tan solo seis pacientes con ceguera y RP. Este dispositivo con control remoto sin cables se implantó en un solo ojo de cada paciente que fueron sometidos a tres sesiones de estimulación eléctrica de una hora de duración a lo largo de un periodo de cuatro semanas, tras las cuales se extrajo. Los pacientes fueron examinados a los seis meses después de la retirada del dispositivo.[300]

Por último, Dorn *et al.* en 2013 evaluaron la capacidad de 28 pacientes ciegos con RP de distintos centros del mundo, implantados con dispositivo epirretiniano para detectar la dirección de objetos en movimiento.[301] Este sistema consistía en una matriz de 60 electrodos controlados independientemente implantados en el espacio epirretiniano, una bobina inductiva para transmitir datos de forma inalámbrica, una unidad de procesamiento de vídeo externa, y una cámara de video en miniatura montada en un par de gafas.

Agudeza visual

Todos los pacientes con un microchip artificial de silicona implantado quirúrgicamente en el espacio subretiniano o epirretiniano mostraron algún grado de mejoría postoperatoria en la percepción de su visión[298,300,301] y la mayoría de los pacientes con un implante epirretinano (83%) en su función visual (P<0,01) (la función visual fue evaluada mediante una serie de pruebas visuales realizadas con estímulos por ordenador o con estimulación basada en la información visual recibida a través de una videocámara).[299]

Calidad baja

En pacientes con un implante subretiniano, el 50% de los pacientes mejoró la AV. Las mejoras observadas no aparecen inmediatamente, sino

Han transcurrido más de 5 años desde la publicación de esta Guía de Práctica Clínica y está pendiente su actualización

entre una semana y dos meses después de la intervención. Los autores no realizan análisis estadístico.[298]

Campo visual

En Chow *et al.,*[298] el 33% (2/6) de los pacientes con un microchip artificial de silicona implantado quirúrgicamente en el espacio subretiniano, mejoró el área de CV. Al igual que en el caso de la AV, las mejoras observadas no aparecen inmediatamente y no se realizaron análisis estadístico.

Dirección del movimiento

El estudio de Dorn *et al.*[301] muestra cómo el 54% de los pacientes ciegos con RP con un implante epirretiniano mejoran su capacidad para detectar objetos en movimiento.

Calidad muy baja

Eventos adversos

No se observaron eventos adversos importantes del microchip artificial de silicona tales como infección, inflamación prolongada o malestar, hemorragia intraocular o retiniana, neovascularización, rechazo o desplazamiento del implante o extrusión retiniana.[298,302]

Calidad baja

En el estudio de Chow *et al.*, en el 50% de los pacientes (3/6) se produjo una elevación de la presión intraocular postoperatoria a más de 25 mmHg, por lo general, hacia el final de la primera semana tras el implante, que se relacionó con los corticoides tópicos postoperatorios. El 83% (5/6) informó de picor en el ojo intervenido, resuelto en seis semanas al reabsorberse las suturas. Por último, un paciente (17%) notó aniseiconia entre el ojo intervenido y el ojo control cuando usaba gafas.[298]

Aunque en el estudio de Yanai *et al.* no se informó de eventos adversos, sí se observaron otras complicaciones tales como una reintervención a los 11 meses post-implante debido a desplazamiento de la placa de electrodos retinianos tras caída con traumatismo craneoencefálico.[299]

Finalmente Klauke *et al.* indicaron que en general la implantación fue exitosa, provocando únicamente moderada inflamación postoperatoria temporal, un caso de hipopión estéril que se resolvió eficazmente con esteroides y antibióticos y un caso de rotura retiniana durante la eliminación del dispositivo que requirió cirugía con taponamiento con aceite de silicona.[300]

Vaidya *et al.*[303] realizaron una evaluación de coste efectividad de la prótesis de retina Argus II frente a los cuidados tradicionales en pacientes con RP ciegos. Se siguió una cohorte hipotética de 1000 pacientes con RP de países de la eurozona durante un horizonte temporal de 25 años. El

Estudio de coste efectividad

Han transcurrido más de 5 años desde la publicación de esta Guía de Práctica Clínica y está pendiente su actualización

ratio coste-efectividad incremental fue de 14.603€/año de vida ajustado por calidad (AVAC). A los 10 y 20 años fue de 31.890€/AVAC y 49.769€/AVAC, respectivamente.

Resumen de la evidencia

	Son muy pocos los estudios de calidad disponibles para informar sobre la eficacia y seguridad de los implantes retinianos electrónicos en las DHR.
	Los implantes retinianos es una línea de investigación prometedora pero que se encuentra en las primeras fases de su desarrollo.
Calidad baja	Distintas prótesis electrónicas retinianas probadas en un número muy pequeño de pacientes con RP han obtenido resultados positivos, sin embargo, la investigación en este campo está en un estadio aún muy inicial.[298–301]

De la evidencia a la recomendación

Los aspectos que han determinado la fuerza y la dirección de las recomendaciones formuladas han sido los siguientes:

1. Calidad global de la evidencia: Prótesis de visión artificial: Se identificaron tres ECnoA de muestras muy pequeñas y una cohorte, todas de calidad baja. La calidad de la evidencia global fue considerada baja por lo que la fuerza de la recomendación fue condicional.
2. Balance entre beneficios y riesgos: Distintos tipos de dispositivos se han probado en un número muy pequeño de pacientes con RP con resultados positivos, dado que todos los pacientes mostraron algún grado de mejoría postoperatoria en la percepción de su visión y la mayoría en su función visual. Además, en general, no se observaron eventos adversos importantes. El grupo de elaboración consideró que, en el balance beneficio riesgo, los efectos deseados pueden superar a los indeseados por lo que emitió una recomendación a favor.
3. Valores y preferencias de los pacientes: No se identificaron estudios publicados sobre valores y preferencias de las personas con DHR en cuanto a esta pregunta. En el estudio cualitativo realizado en el contexto español, se observó variabilidad sobre las preferencias de los pacientes en cuanto a las prótesis de visión artificial, mientras unos manifestaron su deseo por acceder a este tipo de intervención, otros se mostraron cautelosos y prefieren esperar a una mayor evolución de la tecnología.
4. Costes y uso de recursos: Se identificó una evaluación económica realizada en Alemania sobre dispositivos de visión artificial en pacientes ciegos con RP. El ratio coste-efectividad incremental fue de 53.165€ por AVAC ganado, por lo que tienen el potencial de ser una opción de tratamiento coste-efectiva en pacientes con RP en Alemania; sin embargo, no sería una alternativa en España dado el umbral en el SNS

Han transcurrido más de 5 años desde la publicación de esta Guía de Práctica Clínica y está pendiente su actualización

se encuentra aproximadamente en los 21.000 € - 24.000 €.[304] Sin embargo, en el ámbito de las enfermedades raras no hay consenso sobre la disposición del SNS a pagar este tratamiento.[305]

El grupo de trabajo propuso la inclusión de la siguiente recomendación.

Recomendaciones

Condicional	Se sugiere la colocación, en el contexto estricto de investigación, de prótesis de visión artificial en aquellos pacientes con amaurosis debido a una DHR, tras un proceso de toma de decisiones compartidas en el que el profesional explore las preocupaciones y expectativas del paciente candidato a la colocación de la prótesis e informe de los posibles riesgos y beneficios de la intervención.

7.4. Trasplantes retinianos

- ¿Cuál es la eficacia y seguridad de los trasplantes retinianos en el tratamiento de las DHR?

Varios tejidos son susceptibles de ser trasplantados en la retina enferma con objetivos terapéuticos:

1. Retina fetal: consiste en el trasplante de neurorretina fetal en el espacio subretiniano. Entre las principales limitaciones de esta técnica se encuentran algunas de carácter físico ya que existen problemas de espacio y desorganización de la retina huésped. Resultaría quizá más eficaz el trasplante de la capa de fotorreceptores inmaduros exclusivamente.
2. Células pluripotentes: las células pluripotentes con posibilidades terapéuticas en la retina son las células embrionarias y las células progenitoras neuronales. Existen limitaciones éticas a la hora de trabajar con células embrionarias humanas así como limitaciones técnicas a la hora de dirigir la diferenciación de las células progenitoras adultas hacia fotorreceptores.
3. Células pluripotentes inducidas: son un tipo de células maduras procedentes de tejidos diferenciados que existen en tejidos adultos y que, artificialmente, se desprograman para conseguir células pluripotentes y se reprograman posteriormente para intentar convertirlas en células retinianas. Aunque esta técnica evita los problemas éticos del uso de células madre embrionarias, la reprogramación de las mismas puede originar problemas como la activación de ciertos oncogenes debida a la inestabilidad epigenética de las células pluripotentes inducidas comparadas con las células madre embrionarias. Independientemente de su capacidad terapéutica real, esta tecnología es

Han transcurrido más de 5 años desde la publicación de esta Guía de Práctica Clínica y está pendiente su actualización

muy interesante en cuanto a la generación de modelos in vivo e in vitro para el estudio de la fisiopatología de la enfermedad.

4. Trasplante de EPR: el EPR constituye una unidad funcional con la capa de los fotorreceptores para la fototransducción. Así mismo, desempeña un papel importante en el mantenimiento de la estructura y la polaridad de la retina. Estas características han impulsado a algunos investigadores a buscar una mejoría de la visión mediante el trasplante de EPR. La hipotética combinación de la terapia génica junto al trasplante de EPR constituye también una estrategia terapéutica prometedora para algunos tipos de RP.

Se identificaron varias series de casos en las que se explora la viabilidad, efectividad y seguridad de los trasplantes de neurorretina fetal,[306–309] de fotorreceptores,[310] de células madre pluripotentes inducidas[311,312] y de células madre del EPR.[313–315]

7.4.1. Retina fetal

En el estudio de Das *et al.* de 1999, a una serie de 14 pacientes adultos menores de 50 años con RP avanzada se les inyectó, en el espacio subretiniano, células neurorretinianas fetales humanas (edad gestacional de 14 a 18 semanas) en uno de los ojos, con el objetivo de determinar la seguridad a largo plazo del implante. El ojo contralateral se usó como control. El periodo de seguimiento tras la intervención varió de 12 a 40 meses entre los pacientes.[306]

En ese mismo año, Radtke *et al.*[307] publicaron una serie de dos casos con RP en la que se analizó la eficacia y seguridad del trasplante de dos hojas intactas de retina fetal de 15 y 17 semanas de gestación en el espacio subretiniano en un ojo de cada paciente.

Un año más tarde, en 2000 Humayun *et al.*[308] realizaron un estudio piloto con ocho pacientes con RP y un paciente con degeneración macular asociada a la edad avanzada, todos con AV de percepción de luz, a los que se les realizó un trasplante de neurorretina fetal en el espacio subretiniano con la finalidad de conocer su efectividad y seguridad. El estudio incluyó evaluaciones pre- y post-operatorias compuestas por pruebas de la función visual, exámenes detallados del FO, fotografía del FO, AFG, perimetría macular y ERG.

En 2002, el grupo liderado por Radtke[309] publica una serie de cinco pacientes con RP, que tan solo habían tenido percepción de luz, en la que evaluaron la seguridad del trasplante en el espacio subretiniano de hojas de retina neural fetal junto con su EPR. En este caso, los pacientes fueron seguidos durante seis meses y no se dieron medicamentos inmunosupresores.

Agudeza visual

El trasplante de neurorretina fetal en el espacio subretiniano mejora poco o nada la AV de los pacientes con RP.	Calidad muy baja

En ocho de los 14 ojos intervenidos en el estudio de Das *et al.* no se observaron cambios en la AV, medida como la capacidad de la persona para percibir luz y contar dedos a diferentes distancias. De los seis pacientes restantes, uno rechazó el tratamiento para el desprendimiento

Han transcurrido más de 5 años desde la publicación de esta Guía de Práctica Clínica y está pendiente su actualización

de retina (DR) con el que se complicó y la AV empeoró, pasando de percibir movimiento de manos antes del trasplante a la percepción de luz; y los otros cinco pacientes obtuvieron una mejoría. De los cinco pacientes que mejoraron, la AV de tres pacientes cambió de percepción de luz a la del movimiento de la mano al año de seguimiento, otro cambió de percepción de luz a una visión de 20/200 ocho meses después de la operación y, por último, un paciente cambió de contar dedos de 15 cm a 50 cm seis meses después de la operación.[306]

Sin embargo, los cinco pacientes de las serie de casos de Radtke *et al.* no mostraron ningún cambio en la agudeza de Snellen.[309]

ERG y campo visual

El trasplante de neurorretina fetal muestra un efecto nulo o limitado en pacientes con RP tanto en el CV como en el ERG.

Radtke *et al.* en 1999 mostraron cómo tras cinco y seis meses los dos pacientes reclutados informaron de una mejora subjetiva, una nueva sensación en el CV, que permaneció tras 8 y 10 meses de la intervención. Sin embargo, en tan solo uno de los dos pacientes se detectó una respuesta transitoria en el ERG-mf, que no se mantuvo en el seguimiento a los seis y a los nueve meses y medio.[307]

En la misma línea, los pacientes de la serie de casos de Radtke *et al.* publicada en 2002 no mostraron ningún cambio en el ERG-mf[309] y los pacientes de Humayun *et al.* tampoco experimentaron ningún cambio en el ERG o en la perimetría macular.[308]

Sensibilidad a la luz

En el estudio de Humayun *et al.*, tres de los ocho pacientes con RP demostraron una posible sensibilidad mejorada a la luz durante los primeros meses de seguimiento. Sin embargo, la mejora visual desapareció entre los 3 y los 13 meses de seguimiento.[308]

Seguridad

En general, en ninguna de las series se observó evidencia de rechazo.[306,307,309] Además, no se produjeron acontecimientos adversos tales como infecciones,[306,308] inflamaciones o edemas,[306,308,309] sangrado abundante,[308] vasculitis retiniana,[308] desintegración de tejido[309] o cicatrización.[309]

Tan solo en la serie de casos de Das *et al.* se produjo un DR en el ojo operado de un paciente. En su caso, y dado que rechazó tratamiento para el DR, la AV empeoró, pasando de percibir movimiento de manos antes del trasplante a percepción de luz, como se ha explicado previamente.[306]

Han transcurrido más de 3 años desde la publicación de esta Guía de Práctica Clínica y está pendiente su actualización

7.4.2. Células pluripotentes

Se identificó un estudio en el que Berger *et al.* 2003 evaluaron la eficacia terapéutica del trasplante de fotorreceptores procedentes de donantes adultos muertos a pacientes afectos de RP en un estadio avanzado. Los resultados obtenidos no fueron positivos. Ocho pacientes (rango de edad: 31-59 años) fueron examinados antes de la operación y al mes, 3, 6 y 12 meses tras la operación con medidas de AV y función de la retina. En este estudio, se produjo una pérdida de seguimiento tras el examen a los 3 meses después de la intervención.[310]

Agudeza visual

Con el trasplante de fotorreceptores no se obtuvieron cambios estadísticamente significativos de la MAVC (medida con la escala Bailey-Lovie) ni en el ojo operado ni en el ojo contralateral no operado en ninguna de las evaluaciones post-trasplante.

Calidad muy baja

Sensibilidad al contraste

La velocidad de lectura media y la sensibilidad al contraste en el ojo operado tampoco cambiaron a lo largo del estudio, sin embargo, en el ojo no operado se obtuvo una mejoría significativa de la velocidad de lectura media en el examen a los 12 meses ($P<0,01$) y de la sensibilidad al contraste a los seis meses ($P<0,05$), si bien solo tres de siete ojos no operados fueron examinados a los 6 meses y los valores volvieron a los niveles pre-operación en el examen a los 12 meses.

Campo visual

Tampoco se obtuvo una diferencia significativa entre el ojo operado y el no operado en los valores pre-operación y post-operación de otras medidas de la función visual como son el umbral de adaptación a la oscuridad, la amplitud y latencia del ERG y el CV.

Seguridad

El único evento adverso observado durante el periodo de seguimiento fue una diplopía monocular y una catarata visualmente significativa en un paciente lo que provocó una disminución de la AV y una constricción del CV. Tras la extracción de la catarata, la agudeza y el CV volvieron a sus niveles preoperatorios, si bien, el paciente se siguió quejando de la diplopía.

7.4.3. Células pluripotentes inducidas

Se localizó un estudio publicado en 2011, en el que Siqueira *et al.*[312] evaluaron a corto plazo (10 meses) la seguridad de una única inyección intravítrea de células mononucleares procedentes de médula ósea en una serie de casos con tres pacientes con RP y dos

Han transcurrido más de 5 años desde la publicación de esta Guía de Práctica Clínica y está pendiente de su actualización

pacientes con distrofia de conos y bastones. Las evaluaciones incluyeron MAVC y ERG, examen del CV de Goldmann, AFG y verde de indocianina, y OCT.

A principios de 2015 por Park *et al.*[311] evaluaron una serie de casos en la que se implantaron células pluripotentes inducidas, para conocer la seguridad y la viabilidad de las células autólogas intravítreas CD34+ en enfermedades isquémicas y degenerativas de la retina. Tras la inyección intravítrea se evaluó con microperimetría/perimetría, AFG, ERG y OCT durante los 6 meses de seguimiento.

Agudeza visual

La MAVC no mostró empeoramiento después de 6 meses.[311] — Calidad muy baja

Campo visual

Tras el mismo periodo tampoco empeoró la evaluación del ERG de campo amplio.[311]

Seguridad

La terapia fue bien tolerada sin inflamación o hiperproliferación intraocular asociadas con la inyección[311,312]

7.4.4. Trasplante de EPR

Radtke *et al.* [313] publicaron en 2008 un estudio clínico fase II en el que se analizó la eficacia y seguridad del implante de capas de células progenitoras neurales retinianas con su EPR en pacientes con RP o degeneración macular asociada a la edad con una AV de 20/200 o peor mediante el test de visión *Early Treatment Diabetic Retinopathy Study* de (ETDRS). De un total de 10 pacientes incluidos en el ensayo, 6 presentaban diagnóstico de RP. Se intervino el ojo con peor visión de cada paciente y, aunque los autores manifiestan que no hubo grupo control, los resultados se comparan con los ojos no intervenidos. Todos completaron al menos un año de seguimiento (al menos siete exámenes post-intervención) y tres consintieron en participar en exámenes de seguimiento anuales posteriores opcionales hasta los dos, tres y seis años en los distintos casos.[313]

Schwartz *et al.* publicaron resultados de dos estudios prospectivos en fase I/II para evaluar la seguridad y tolerabilidad del trasplante de células madre embrionarias humanas derivadas a EPR en nueve pacientes con distrofia macular de Stargardt (edad > 18 años) y nueve con la degeneración macular asociada a la edad (edad > 55 años). Estos datos fueron publicados en 2015,[314] si bien en 2012 se publicaron datos de dos de estos pacientes.[315] Las evaluaciones incluyeron AV, AFG, OCT y pruebas de CV. Los pacientes completaron un seguimiento medio de 22 meses.

Agudeza visual

En general, la AV mejoró en más del 70%[313–315] de los pacientes que recibieron un transplante de EPR que se mantuvo durante el seguimiento. — Calidad muy baja

En el subgrupo de pacientes con RP (n=6), la AV del ojo con implante celular aumentó en tres pacientes, en uno de los cuales se

Han transcurrido más de 5 años desde la publicación de esta Guía de Práctica Clínica y está pendiente su actualización

observó un mismo grado de mejoría en ambos ojos, en uno se mantuvo igual mientras que en dos empeoró. En cuanto a los ojos no intervenidos, dos mejoraron, tres se mantuvieron igual y uno empeoró.[313]

En el subgrupo de pacientes con Stargardt, de los ocho pacientes con una evaluación a los seis meses la AV mejoró en tres ojos (cambio ≥15 letras), se mantuvo estable en cuatro ojos (cambio ≤10 letras) y empeoró en un ojo (cambio >10 letras). De los siete pacientes con seguimiento a los 12 meses, la AV mejoró en tres, se mantuvo estable en tres y empeoró en uno.[314,315]

ERG

No se observaron cambios en las medidas de ERG-mf. Tampoco mediante microperimetría se observaron cambios en la sensibilidad a la luz con la excepción de un paciente con RP que aumentó un 22,7% entre el examen a tres años post-implante (1,6 dB) y el examen a cinco años post-implante (2,7 dB). Este mismo paciente logró mantener una mejoría de la AV durante más de cinco años tras el implante, de 20/800 basal a 20/200 a los cinco años y 20/320 a los seis años, mientras que el ojo no intervenido pasó de 20/400 basal a movimiento de manos.[313]

Seguridad

No hubo evidencia de rechazo, o graves problemas oculares o sistémicas de seguridad relacionados con el tejido trasplantado.[313]

En ocho de 10 ojos intervenidos se informó de que las células trasplantadas perdieron su pigmentación en el intervalo de tres a seis meses post-implante.[313] El resto de eventos adversos se asociaron con la cirugía vitreorretiniana o con la inmunosupresión.[314]

Resumen de la evidencia

	Son muy pocos los estudios de calidad disponibles para informar sobre la eficacia y seguridad de los trasplantes retinianos en las DHR.
Calidad muy baja	Los trasplantes de células retinianas son técnicamente posibles, pero su efectividad aún no está sustentada por pruebas científicas suficientes.[306–315]

De la evidencia a la recomendación

Los aspectos que han determinado la fuerza y la dirección de las recomendaciones formuladas han sido los siguientes:

1. Calidad global de la evidencia: La evidencia deriva de pequeñas series de casos sobre el trasplante de células neurorretinianas fetales humanas, sobre la eficacia terapéutica del trasplante de fotorreceptores y sobre células pluripotentes inducidas. Sobre el implante de capas de células progenitoras neurales retinianas se identificó un estudio

Han transcurrido más de 5 años desde la publicación de esta Guía de Práctica Clínica y está pendiente su actualización

clínico fase II y una serie de casos. La calidad de la evidencia global fue considerada muy baja.

2. Balance entre beneficios y riesgos: la evidencia existente sobre los implantes retinianos en pacientes con DHR muestra una efectividad muy limitada, por lo que el grupo de elaboración consideró el balance beneficio-riesgo incierto en esta intervención.
3. Costes y uso de recursos: No se identificaron estudios que hayan analizado los costes y usos de recursos o sobre valores y preferencias de los pacientes en relación a esta pregunta.

El grupo de elaboración propuso la inclusión de la siguiente recomendación.

Recomendaciones

	Con la evidencia disponible actual, no es posible emitir una recomendación ni a favor ni en contra de la trasplantes de células retinianas en pacientes con DHR, salvo en el contexto estricto de investigación (ensayo clínico), tras un proceso de toma de decisiones compartidas en el que el profesional explore las preocupaciones y expectativas del paciente candidato a la terapia e informe de los posibles riesgos y beneficios de la intervención.

7.5. Terapia génica

- ¿Cuál es la eficacia y seguridad de la terapia génica en el tratamiento de las DHR?

En los últimos años se han iniciado múltiples ensayos clínicos utilizando terapia génica en distintas DHR, entre ellas, ACL, coroideremia, RP, retinosquisis LX, acromatopsia, enfermedad de Stargardt y USH.

Basados en la eficacia y la seguridad de la terapia génica en modelos animales de ACL (roedores,[316] caninos[317]), en 2007, en el Children's Hospital de Filadelfia se realizaron las primeras inyecciones subretinianas en humanos del virus AAV2.hRPE65v2 a adultos jóvenes (19-26 años de edad), a los que se les inyectó el vector en el ojo con peor función visual (NCT00481546). Se obtuvieron diferentes grados de mejora de la función visual en las áreas tratadas sin problemas con la inyección respecto a la seguridad (sin presencia de toxicidad sistémica) y sin efectos dependientes de la edad.[318] Se realizaron inyecciones en el ojo contralateral en un total de tres pacientes de la cohorte anterior, sin problemas de seguridad. En este estudio fue la primera vez en la que se realizó terapia génica en ambos

Calidad muy baja

Han transcurrido más de 5 años desde la publicación de esta Guía de Práctica Clínica y está pendiente su actualización

ojos. Todos los pacientes inyectados mejoraron su sensibilidad retiniana, AV y CV.[319]

En otro ECnA, ocho adultos y cuatro niños recibieron una inyección subretiniana del vector rAAV2-CB-hRPE65 en el ojo con peor función visual y se les realizó un seguimiento de dos años. Todos los pacientes toleraron las inyecciones subretinianas y no se presentaron efectos adversos relacionados con el tratamiento, pero sí con el procedimiento quirúrgico (hemorragia subconjuntival en ocho pacientes e hiperemia ocular en cinco pacientes). En el ojo tratado, la MAVC aumentó en cinco pacientes y disminuyó en uno. El examen de 30º del CV mejoró en seis pacientes, del CV total en cinco pacientes y en la prueba cinética mejoró en tres pacientes, mientras que dos mostraron peores resultados en esta medida tras el tratamiento. En total, nueve pacientes mejoraron su función visual en al menos una medida.[320]

Calidad muy baja

En un tercer estudio con pacientes con ACL, se administró a tres adultos jóvenes inyecciones subretiniana del virus rAAV 2/2.hRPE65p.hRPE65. No se observaron cambios clínicamente significativos en la AV o el CV. No se detectaron cambios en el ERG. Un paciente tuvo una mejoría significativa en la función visual y en una prueba subjetiva de la movilidad visual.[321] En una ampliación de este estudio, 12 pacientes completaron tres años de seguimiento (cuatro con una dosis más baja del vector, y ocho con una dosis más alta). Las mejoras en la sensibilidad retiniana fueron evidentes en seis participantes, alcanzando su mejor nivel entre los seis y los 12 meses tras el tratamiento y luego declinando. Tres participantes tuvieron inflamación intraocular y dos tuvieron un deterioro clínicamente significativo de la AV.[322] En el momento actual, y dado que los resultados no se mantienen a largo plazo, se están estudiando otros vectores virales para mejorar la respuesta y la permanencia de esta.

Calidad muy baja

En la actualidad se encuentran en diferentes etapas de desarrollo otros ensayos clínicos en los que se está vehiculizando el gen *RPE65* con un adenovirus de serotipo 2 (AAV2) en pacientes con ACL.[1]

En pacientes con coroideremia, actualmente hay registrado seis ensayos en Fase I o Fase I/II.[2] Todos los estudios se llevan a cabo vehiculizando el gen *CHM* que codifica la proteína Rab-escort 1 (REP 1), con un AAV2, a través de una inyección subretiniana.

En el ensayo clínico multicéntrico dirigido por el Dr. Robert MacLaren (NCT01461213), seis pacientes (edad 35-63 años) con coroideremia recibieron una inyección subfoveal. Tras la administración del vector, los dos pacientes con la coroideremia más avanzada tuvieron una mejora sustancial en la AV. Los otros cuatro pacientes que tenían AV

Calidad muy baja

[1]Registros ClinicalTrial.gov.: NCT00999609, NCT02781480, NCT00821340, NCT00516477, NCT01496040
[2]Registros ClinicalTrial.gov.: NCT02553135, NCT02077361, NCT02671539, NCT01461213, NCT02407678, NCT02341807

Han transcurrido más de 5 años desde la publicación de esta Guía de Práctica Clínica y está pendiente su actualización

casi normal al inicio del estudio recibieron el vector sin efectos perjudiciales significativos. Los ojos tratados mejoraron su sensibilidad retiniana, a pesar de la separación de la mácula, seis meses después de la cirugía.[323]

Basado en la eficacia y seguridad de la terapia génica en modelos de rata,[324] se llevó a cabo un estudio en fase I donde se evaluaba la eficacia y seguridad de la inyección subretiniana de rAAV2-VMD2-hMERTK en pacientes con RP debida a mutaciones en el gen *MERTK*. En este ECnA, seis pacientes recibieron una inyección subretiniana de rAAV2-VMD2-hMERTK en el ojo de peor visión. Tras dos años de seguimiento, no se observaron complicaciones que pudieran ser atribuibles con certeza a la administración del vector. Tres pacientes mostraron una mejoría en la AV del ojo tratado que desapareció en dos de ellos al cabo de dos años.[325]

Calidad muy baja

Basados en la eficacia y la seguridad de la terapia génica en modelos animales (ratones)[326,327] actualmente se están llevando a cabo dos ensayos en Fase I/II registrados en ClinicalTrial.gov donde se evalúa la tolerabilidad y seguridad de rAAV-hRS1(NCT02317887) y la seguridad y eficacia de rAAV2tYF-CB-hRS1 (NCT02416622) en pacientes con XLRS.

Basados en la eficacia y la seguridad de la terapia génica en modelos animales (ratones[328] y macacos[329]) actualmente se están llevando a cabo dos ensayos en Fase I/II registrados en ClinicalTrial.gov donde se evalúa la eficacia y seguridad de una única inyección subretiniana de rAAV.hCNGA3 (NCT02610582) y rAAV2tYF-PR1.7-hCGB3 (NCT02599922) en pacientes con acromatopsia ligado a *CNGA3.*

Basados en la eficacia y seguridad de la terapia génica en modelos animales (macacos y conejos)[330] y ratones[331,332] actualmente se están llevando a cabo dos ensayos clínicos en Fase I/IIa registrados en ClinicalTrial.gov en pacientes con enfermedad de Stargardt. Uno evalúa la eficacia y tolerabilidad de una inyección subretiniana de SAR422459 (vector lentiviral basado en el virus de la anemia infecciosa equina) (NCT01367444),mientras que, el otro evalúa la seguridad a largo plazo, la tolerabilidad y la actividad biológica de esta molécula (NCT01736592).

Basados en la eficacia y la seguridad de la terapia génica en modelos animales (macacos)[333] se están llevando a cabo dos ensayos en Fase I/II registrados en ClinicalTrial.gov donde se evalúa la seguridad y tolerabilidad de inyecciones subretinianas con dosis ascendentes de UshStat en pacientes con USH tipo 1B (NCT01505062) y esos mismos objetivos a largo plazo (NCT02065011).

Resumen de la evidencia

	Son muy pocos los estudios de calidad disponibles para informar sobre la eficacia y seguridad de los tratamientos frente a las DHR.
	La terapia génica en pacientes afectos de retinosquisis XL, RP por mutaciones en MERKT, ACL, coroideremia, enfermedad de Stargardt,

Han transcurrido más de 5 años desde la publicación de esta Guía de Práctica Clínica y está pendiente de su actualización

	Acromatopsia y Síndrome Usher son líneas de investigación clínica (ensayos clínicos) que se encuentran en las primeras fases de su desarrollo.
Calidad muy baja	La terapia génica en la ACL se realiza vehiculizando el gen *RPE65* con un adenovirus, aunque existen diferencias según la localización de la administración y el volumen inyectado, el tratamiento postquirúrgico, etc. Aunque en investigaciones iniciales no se presentaron problemas con la seguridad y la eficacia de esta terapia y se asociaron con mejoras en distintas medidas de la función visual (sensibilidad retiniana, AV y CV así como en las áreas de respuesta cerebrales que corresponden a las áreas de inyección retiniana),[318–321] otros estudios con seguimientos a más largo plazo muestran que la terapia génica mejoró la sensibilidad de la retina aunque tan solo modesta y temporalmente.[322]
Calidad muy baja	La terapia génica en la coroideremia se encuentra en un en un estado inicial, sin embargo, se ha asociado a mejoras en la AV en pacientes con coroideremia avanzada, mejoras en la sensibilidad retiniana y sin efectos perjudiciales significativos.[323]
Calidad muy baja	Los ensayos clínicos mediante terapia génica en la RP debida a mutaciones en el gen *MERTK* se encuentran en una fase inicial, sin embargo, se ha asociado a mejoras en la AV en pacientes con RP por déficit de *MERTK* aunque este efecto parece reversible.[325]

De la evidencia a la recomendación

Los aspectos que han determinado la fuerza y la dirección de las recomendaciones formuladas han sido los siguientes:

1. Balance entre beneficios y riesgos: Aunque la investigación de la vehiculización del gen *RPE65* con un adenovirus en pacientes con ACL está en etapas iniciales de investigación, no ha mostrado problemas respecto a la seguridad y se ha asociado con mejoras en la sensibilidad retiniana, AV y CV, así como mejoras en las áreas de respuesta cerebrales corresponden a las áreas de inyección retiniana. El grupo de elaboración consideró que puede existir un beneficio neto asociado a la intervención.
2. Costes y uso de recursos: No se identificaron estudios que hayan analizado los costes y usos de recursos o sobre valores y preferencias de los pacientes en relación a esta pregunta.

El grupo de elaboración propuso la inclusión de las siguientes recomendaciones.

Han transcurrido más de 5 años desde la publicación de esta Guía de Práctica Clínica y está pendiente su actualización

Recomendaciones

Condicional	Se sugiere ofrecer la terapia génica, únicamente en el contexto estricto de investigación (ensayos clínicos), a aquellos pacientes afectos de Amaurosis Congénita de Leber debida a mutaciones en *RP65* que aún no hayan perdido completamente su visión, teniendo en cuenta los requerimientos éticos y legales del ensayos clínico en cuestión y tras un proceso de toma de decisiones compartidas, en el que el profesional explore las preocupaciones y expectativas del paciente candidato a la terapia e informe de los posibles riesgos y beneficios de la intervención.
Condicional	Se sugiere ofrecer la terapia génica, únicamente en el contexto estricto de investigación (ensayos clínicos), a aquellos pacientes afectos de coroideremia en fases avanzadas debida a mutaciones en el gen *CHM* que aún no hayan perdido completamente su visión, teniendo en cuenta los requerimientos éticos y legales del ensayos clínico en cuestión y tras un proceso de toma de decisiones compartidas en el que el profesional explore las preocupaciones y expectativas del paciente candidato a la terapia e informe de los posibles riesgos y beneficios de la intervención.
Condicional	Se sugiere ofrecer la terapia génica, únicamente en el contexto estricto de investigación (ensayos clínicos), a aquellos pacientes afectos de RP en fases avanzadas debida a mutaciones en el gen *MERTK* que aún no hayan perdido completamente su visión, teniendo en cuenta los requerimientos éticos y legales del ensayos clínico en cuestión y tras un proceso de toma de decisiones compartidas en el que el profesional explore las preocupaciones y expectativas del paciente candidato a la terapia e informe de los posibles riesgos y beneficios de la intervención.

7.6. Suplementos nutricionales

- ¿Cuál es la efecavidad y seguridad de los suplementos dietéticos para las personas con DHR?

7.6.1. Vitaminas

7.6.1.1. Vitamina A

Retinosis pigmentaria

La deficiencia de vitamina A dificulta la síntesis de rodopsina ya que esta es un derivado de la primera, y por lo tanto, puede ocasionar ceguera nocturna y un cuadro clínico similar

Han transcurrido más de 5 años desde la publicación de esta Guía de Práctica Clínica y está pendiente su actualización

a la RP. Por esta razón, se ha propuesto desde hace muchos años el tratamiento con vitamina A de los pacientes con RP para retrasar los efectos degenerativos de la enfermedad.

Una revisión sistemática de la Colaboración Cochrane analizó la efectividad y seguridad de la vitamina A y del ácido docosahexaenoico (DHA) en la prevención de la progresión de la RP.[334] Esta revisión incluyó dos ECA del mismo autor para la vitamina A: Berson *et al.* 1993 (n=601)[335] y 2004 (n=208).[336]

Berson *et al.* 1993[335] comparó pacientes a los que se les administró vitamina A con otros que recibieron placebo. Este estudio también evaluó los efectos de la vitamina E pero los grupos correspondientes y sus resultados no fueron contemplados por la presente RS. En 2004, Berson *et al.*[336] compararon la administración de vitamina A más DHA con la de vitamina A más placebo, publicando con posterioridad un interesante análisis de subgrupos.[337]

La heterogeneidad clínica en el tipo de participantes, las intervenciones y los grupos de comparación, así como en los instrumentos de medida, hizo que no fuera posible realizar un análisis cuantitativo conjunto de los resultados de los estudios individuales.

Campo visual

En el estudio de 1993,[335] no se obtuvo diferencia estadísticamente significativa en el porcentaje de disminución del CV residual usando perimetría cinética de Goldmann entre el grupo suplementado con vitamina A (5,6%) y el grupo control (5,9%).[334]	Calidad alta
En el estudio de 2004 Berson *et al.*[336] no hallaron diferencias significativas en la tasa media anual de disminución de la sensibilidad perimétrica estática entre el grupo suplementado con vitamina A más DHA (36,95 ± 3,36 dB/año) y el grupo que recibió vitamina A más placebo (37,68 ± 3,36 dB/año, *P*=0,88). Sin embargo, al examinar solamente el subgrupo de pacientes (n=208) que no utilizaban vitamina A antes del comienzo del ensayo,[337] los autores encontraron diferencias significativas en la disminución del declive de la sensibilidad del CV central y total a favor del grupo que recibió DHA además de la suplementación con 15.000 unidades internacionales (UI) de vitamina A, frente al grupo suplementado con igual cantidad de vitamina A más placebo. Esta diferencia solo se mantuvo durante los dos primeros años de este estudio de cuatro años de seguimiento.[334]	

Han transcurrido más de 5 años desde la publicación de esta Guía de Práctica Clínica y está pendiente su actualización

Agudeza visual

En el estudio de 1993 Berson *et al.* informaron de una disminución de 1,1 letras por año medida en todos los estudios por medio del test ETDRS en el grupo suplementado con vitamina A y de 0,9 letras por año en el grupo control, sin que esto supusiera una diferencia significativa entre los grupos.[335] Calidad alta

Así mismo, en el estudio de Berson *et al.* 2004[336] tampoco se obtuvieron diferencias en el número de letras perdidas por año en el test ETDRS entre el grupo que recibió vitamina A más DHA y el que solo recibió vitamina A (0,7 letras en ambos casos).

Amplitud respuesta ERG

Berson *et al.* 1993 informaron de un efecto de la vitamina A en la diferencia de las amplitudes de respuestas de conos en el ERG en unidades logarítmicas estadísticamente significativa (P=0,01).[335] Un análisis de subgrupo en el que solo se incluyeron participantes que al inicio presentaban una diferencia de las amplitudes de respuestas de conos en unidades logarítmicas igual o superior a 68 µV, dio como resultado una diferencia estadísticamente significativa en el ratio anual de pérdida de amplitud respuesta de conos entre los participantes suplementados con 15000 UI de vitamina A frente a aquellos que no recibían esta cantidad (8,3% de disminución anual frente a 10%, P=0,01). Así mismo, se informaron resultados estadísticamente significativos cuando se incluyeron en el análisis todos los pacientes aleatorizados: 6,1% de disminución anual en el grupo suplementado con vitamina A frente a 7,1% de disminución anual en el grupo control que no recibía esta vitamina (P=0,01). Los autores de la revisión Cochrane aclaran que estos resultados del análisis de subgrupos no han sido reproducidos en otros ECA.[334] Calidad alta

Berson *et al.* 2004[336] no encontraron diferencias significativas en el ratio medio de disminución de la amplitud ERG 30 Hz por año de seguimiento entre pacientes suplementados con vitamina A más DHA y pacientes suplementados solamente con vitamina A (P=0,64).[334]

Seguridad

En ninguno de los dos ECA incluidos en la revisión se observaron eventos adversos o toxicidad relacionados con la vitamina A. Sin embargo, los efectos adversos a largo plazo aún son desconocidos.[334] Calidad alta

En modelos animales con mutaciones en gen *ABCA4* la suplementación con vitamina A produce un incremento de lipofucsina en las células del EPR por una mala metabolización de los residuos de los fotorreceptores que, debido a estas mutaciones, producen metabolitos que el EPR no es capaz de eliminar. En este sentido, Radu *et al.*,[338]

Han transcurrido más de 5 años desde la publicación de esta Guía de Práctica Clínica y está pendiente su actualización

demostraron un incremento de A2E y A2PE-H2 en ratones con mutación en *ABCA4* tras dos meses de suplementos con vitamina A. En esta misma línea, un estudio reciente en un modelo de enfermedad de Stargardt (enfermedad debida a mutaciones en el citado gen *ABCA4*) en animales, mostró mejoría clínica y reducción del acúmulo de lipofucsina mediante el empleo de C20-D3-vitamin A que es un inhibidor de la dimerización de la vitamina A,[339] pues, como ya se ha dicho, se sabe que esta enfermedad empeora con la suplementación de vitamina A.

Por todo ello aconsejan que los pacientes con DHR deberían ser estudiados genéticamente para descartar mutaciones en *ABCA4* antes de que se les prescriban suplementos con Vitamina A.

Abetalipoproteinemia (síndrome Bassen-Kornzweig) e hipobetalipoproteinemia

Estos dos problemas genéticos provocan dificultades severas en la absorción de las vitaminas liposolubles (A, E y K) debido a la deficiente formación de lipoproteínas de baja y muy baja densidad y bajos niveles de colesterol y triglicéridos.

Se identificó un estudio de una serie de casos que había evaluado la eficacia a largo plazo de una combinación de vitamina A+E (15000 UI/día y 100 mg/kg/día, respectivamente) en la prevención de la degeneración de la retina en pacientes con abetalipoproteinemia (n=10) e hipobetalipoproteinemia homocigótica (n=3). Los pacientes fueron seguidos durante una media de 11,7 años a partir del comienzo del tratamiento, el cual empezó inmediatamente después del diagnóstico.[340]

Amplitud respuesta ERG

Once de los 13 pacientes tuvieron resultados por debajo de los valores normales en la amplitud en la respuesta mixta cono/bastón.[340]	Calidad muy baja

Campo visual

Los siete pacientes para los que estuvo disponible la prueba perimétrica sufrieron restricciones leves del CV. No se tuvo datos para los tres restantes.[340]	Calidad muy baja

Fondo de ojo

Todos los pacientes presentaron cambios pigmentarios fundoscópicos inusuales.[340]	Calidad muy baja

Seguridad

Ninguno de los pacientes sufrió efectos adversos relacionados con la toxicidad de la vitamina A, lo que era esperable debido a los niveles relativamente bajos de la vitamina en sangre. No se mencionan eventos adversos relacionados con la vitamina E, siendo los niveles encontrados en sangre bajos (0,03-0,35 mg/100 ml), mientras que, a nivel tisular, los niveles fueron normales.[340]	Calidad muy baja

Han transcurrido más de 5 años desde la publicación de esta Guía de Práctica Clínica y está pendiente su actualización

7.6.1.2. Vitamina E

Retinosis pigmentaria

Berson *et al.* 1993, basándose en indicios previos de la acción protectora de las vitaminas A y E sobre la función y estructura de los fotorreceptores de la retina, llevaron a cabo un ECA que comparó el efecto de varias combinaciones de ambas vitaminas en la progresión de la RP. Los pacientes (n=601, rango edad: 18-49 años) fueron aleatorizados a recibir: 1) tratamiento con vitamina A (15.000 UI/día) (n=146), 2) tratamiento con vitamina E (400 UI/día) (n=155), 3) ambos tratamientos (n=151) o, por último, como grupo control, 4) tratamiento con dosis mínimas de ambas vitaminas (75 UI/día de vitamina A más 3 UI/día de vitamina E) (n=149). La variable de resultado principal fue la amplitud de respuesta de los conos en el ERG, con visitas anuales durante un periodo de seguimiento medio de 5,2 años.[335]

Campo Visual

No se obtuvo efecto significativo de la vitamina A ni de la vitamina E, ni efecto de interacción en el porcentaje de descenso anual del área de CV.[335]	Calidad alta

Agudeza Visual

En la evaluación de la disminución de la AV por año, mediante optotipos ETDRS a una distancia de 3,2 m, no se observaron diferencias significativas en la comparación del grupo suplementado con vitamina E y el grupo control.[335]	Calidad alta

Amplitud de respuesta ERG

Contrariamente a lo ocurrido con la suplementación de vitamina A, Berson *et al.* 1993[335] no encontraron un efecto significativo de la vitamina E en la tasa de disminución de la amplitud de respuesta de los conos en el ERG a 30 Hz (grupo vitamina E: 7,9% *vs.* grupo control: 7,1%). Cuando se compararon los resultados combinados de los que recibieron vitamina A (grupos A y A+E) con los resultados combinados de los que no la recibieron (grupo E y grupo control), se obtuvo que la tasa de descenso anual durante los cuatro años fue significativamente más lenta para los grupos combinados de vitamina A (P=0,01). Además, aquellos que no recibieron vitamina E mantuvieron su amplitud inicial mejor que los que la recibieron (P=0,03).	Calidad alta

Un análisis de subgrupo posterior de la cohorte con mayor amplitud de respuesta del ERG al inicio dio como resultado que el grupo tratado con vitamina E sufrió una disminución más acusada que los grupos que no recibieron vitamina E (P=0,04). Por todo ello se concluyó que la vitamina E parecía mostrar un efecto perjudicial.

Han transcurrido más de 5 años desde la publicación de esta Guía de Práctica Clínica y está próximo su actualización

Seguridad

La toxicidad de la vitamina E fue evaluada por medio de un cuestionario administrado en cada visita de seguimiento, además de mediante medidas séricas de la función hepática. No se observaron reacciones adversas al uso de la vitamina E suplementada.[335]

Calidad alta

7.6.1.3. Vitamina B6

Atrofia girata

La atrofia girata es causada por la actividad deficiente de la ornitina aminotransferasa, de la que la vitamina B6 es cofactor.

La evidencia disponible acerca del efecto de la vitamina B6 sobre los trastornos asociados a la atrofia girata es muy escasa, con estudios de casos antiguos y de muy pocos pacientes.[341,342] Estos estudios indicaron un efecto positivo de la suplementación con B6 en la bajada del nivel sérico de ornitina y una mejora en los parámetros asociados al ERG.

Calidad muy baja

Resumen de la evidencia

Vitamina A en RP	
Calidad alta	La vitamina A no parece tener un efecto significativo en la disminución anual del CV ni en la tasa media anual de disminución de sensibilidad de campo. Tampoco parece tener un efecto beneficioso con significación estadística sobre la AV medida en disminución de letras ETDRS/año.[335,336]
Calidad alta	La vitamina A podría proporcionar un efecto protector limitado en la tasa anual de disminución de la amplitud de respuesta del ERG 30 Hz en comparación con placebo, especialmente en los pacientes con mejores valores de amplitud de respuesta al inicio.[343]
Calidad alta	No se han observado eventos adversos o toxicidad relacionados con la suplementación con 15000 UI/día de vitamina A en estudios realizados a medio plazo. Sin embargo se deben vigilar los posibles efectos adversos a largo plazo de la suplementación con esta vitamina liposoluble.[334]
	Se han observado incrementos de A2E y A2PE-H2 en ratones con mutación en *ABCA4* tras dos meses de suplementos con vitamina A.[338]

Han transcurrido más de 5 años desde la publicación de esta Guía de Práctica Clínica y está pendiente su actualización

Vitaminas A+E en la abetalipoproteinemia (síndrome Bassen-Kornzweig) e hipobetalipoproteinemia	
Calidad muy baja	La suplementación con una combinación de vitamina A y E durante un periodo largo no parece tener efectos beneficiosos de consideración sobre el CV, FO o amplitud de respuesta en el ERG. Tampoco parece haber toxicidad en la dosis estudiadas (15000 UI/día de vitamina A y 100 mg/kg/día de vitamina E).[340]
Vitamina E en RP	
Calidad alta	La vitamina E no parece tener un efecto protector sobre la disminución anual del CV ni en la tasa media anual de disminución de sensibilidad de campo. Tampoco sobre la AV.[335]
Calidad alta	La suplementación con vitamina E parece tener un efecto negativo sobre la amplitud de respuesta del ERG.[335]
Calidad alta	No se observaron eventos adversos asociados al consumo de vitamina E en las condiciones experimentales indicadas (400 UI/día durante 4-6 años).[335]
Vitamina B6 en atrofia girata	
Calidad muy baja	Puede existir un efecto positivo de la suplementación con B6 en la bajada del nivel sérico de ornitina y sobre los parámetros asociados al ERG.[341,342]

De la evidencia a la recomendación

Los aspectos que han determinado la fuerza y la dirección de las recomendaciones formuladas han sido los siguientes:

1. Calidad global de la evidencia: Para la vitamina A se consideró una revisión sistemática de la Colaboración Cochrane en la RP que incluye dos ECA de buena calidad por lo que, la calidad de la evidencia se considera alta. Para la vitamina E se identificó un ECA sin importante riesgo de sesgos, por lo que la calidad de la evidencia global también fue considerada alta. Para la vitamina B6 en atrofia girata se identificó tan solo dos pequeños estudios de caso antiguos de muy baja calidad.
2. Balance entre beneficios y riesgos: La Vitamina A en dosis altas parece que podría ser recomendada para ralentizar la progresión de la RP. Sin embargo, la evidencia considerada para hacer esta afirmación ha sido posteriormente matizada por algunos autores, debido a que existe riesgo en interpretar como positivos los resultados de los estudios de 1993 y 2004 de Berson *et al.* por estar basados en análisis secundarios de los datos obtenidos.[344]

Han transcurrido más de 5 años desde la publicación de esta Guía de Práctica Clínica y está pendiente su actualización

Además, por un lado, se han observado incrementos de A2E y A2PE-H2 en ratones con mutación en *ABCD4* tras dos meses de suplementos con vitamina A.[338] Por lo que el grupo de elaboración consideró que el balance beneficio riesgo es negativo en pacientes con RP con una mutación en *AB*CD4 genéticamente o sospecha de ésta. Por otro lado, la vitamina A tiene riesgo potencial de efectos indeseables producidos por el exceso de vitamina A, retinoides, y carotenoides.[345,346] La intoxicación aguda por hipervitaminosis A aparece después de la ingesta de 150 a 1.200 mg (500.000-4.000.000 UI) de vitamina A a lo largo de dos días para los adultos, tras una dosis única de 45 mg aproximadamente (150.000 UI) para niños en edad escolar, o después de la ingesta de alrededor de 22 mg (75.000 UI) para niños más pequeños.[347] Como resultado, se puede producir incluso la muerte.[348] Por su parte, la intoxicación crónica en el contexto de la ingesta a largo plazo de esta vitamina (que va desde varias semanas a más de tres años) se producirá con la ingestión de más de 25.000 UI/día durante más de seis años o de más de 100.000 UI/día (>30 mg/día) durante más de seis meses, aunque existe una elevada variabilidad interindividual.[349] Así, se han descrito numerosos casos de intoxicación aguda por vitamina A que incluyen la aparición de signos y síntomas como: náuseas, vómitos, diarrea, falta de apetito, fatiga, fiebre, dolor de cabeza por edema cerebral o elevación de la fontanela en lactantes como resultado de una mayor presión intracraneal, por citar unos pocos.[350,351] Además aparecen en la lista algunas disfunciones nerviosas, como por ejemplo confusión, irritabilidad, ansiedad, depresión e ideación suicida.[345] Por último, una intoxicación por vitamina aguda puede dar lugar a visión borrosa y disminución de la coordinación muscular.[352] Pero los efectos indeseables se observan con mucha mayor frecuencia después de la ingesta de vitamina A de forma crónica. Los adultos que han tomado dosis elevadas de vitamina A clínicamente pueden presentar alteraciones en la piel (cambio de color, picor, eritema, descamación, *rash* cutáneo e incluso ulceración), caída del cabello, visión doble o borrosa, nistagmus, papiledema por pseudotumor cerebral, hematuria por disfunción renal, hepatoesplenomegalia, anemia aplásica, fatiga crónica, insomnio, parestesias, convulsiones y en ocasiones comportamiento psicótico además de alteraciones óseas o de las articulaciones.[347] Entre los riesgos asociados a la ingesta también se encuentran el retraso del crecimiento y el cierre temprano de la epífisis en niños con hipervitaminosis A,[353] la disminución de la densidad ósea (osteoporosis) y la aparición de fracturas óseas con mayor frecuencia y a edades más tempranas en adultos que tomaban dietas ricas en vitamina A,[349] la toxicidad hepática, especialmente en pacientes con enfermedades hepáticas previas como la hepatitis vírica o los pacientes que toman medicamentos que se eliminan por vía hepática de forma crónica,[354] el aumento de cáncer fundamentalmente de pulmón y, principalmente, en fumadores[355] Así tendríamos que tener especial cuidado en pacientes diagnosticados además de una RP, de trastornos neuronales, como podría suceder en algunas formas de RP sindrómicas.[356] El control efectivo de los niveles plasmáticos de retinol es dificultoso y poco fiable.[357] En general se admite que una concentración en sangre de vitamina A >1,0 mg/l (3,5 mmol/l) es indicativa de posible toxicidad[358] y habría que discontinuar la ingesta de estos suplementos si se alcanzasen estos niveles. Sin embargo, en la práctica clínica, la toxicidad por Vitamina A es realmente rara, y no se monitorizan los niveles en sangre de retinol de forma estandarizada. A pesar de todo, la Autoridad Europea de Seguridad

Han transcurrido más de 5 años desde la publicación de esta Guía de Práctica Clínica y está pendiente su actualización

Alimentaria ha establecido niveles máximos de ingesta tolerables para los precursores de vitamina A (retinol):[359]

Edad (años)	UL (mg/día)
1–3	0,8
4–6	1,1
7–10	1,5
11–14	2,0
15–17	2,6
Adultos	3,0

No se tiene constancia de que la vitamina A obtenida desde los β-caroteno aumente el riesgo de defectos de nacimiento. Sin embargo, sí se tiene constancia de que algunos derivados sintéticos del retinol (p. ej. etretinato, isotretinoina o tretinoina) causan serios defectos de nacimiento y no deberían ingerirse durante el embarazo o si existe la posibilidad de un embarazo. Por ello, las mujeres embarazadas o en edad fértil que puedan quedarse embarazadas deberían evitar suplementos multivitamínicos o prenatales que contengan más de 1,5 mg/día (5.000 UI) de vitamina A.
Por su parte el Consejo de Alimentación y Nutrición estadounidense (FNB) del Instituto de Medicina ha establecido niveles de ingesta máximos tolerables (UL) para los precursores de la vitamina A (retinol):[360]

Grupo de edad	UL en mg/día	(UI/día)
Bebés de 0 a 12 meses	0,6	(2.000 UI)
Niños de 1 a 3 años	0,6	(2.000 UI)
Niños de 4 a 8 años	0,9	(3.000 UI)
Niños de 9 a 13 años	1,7	(5.667 UI)
Adolescentes de 14 a 18 años	2,8	(9.333 UI)
Adultos de 19 años en adelante	3,0	(10.000 UI)

La vitamina E no parece tener un efecto protector ni en la AV, ni en el CV, sin embargo, parece que sí presenta un efecto negativo sobre la amplitud de respuesta del ERG. El grupo de elaboración consideró que puede existir un perjuicio asociado a la intervención.

3. Valores y preferencias de los pacientes: No se identificaron estudios publicados sobre valores y preferencias de las personas con DHR en cuanto a esta pregunta. En el estudio cualitativo realizado en el contexto español, la mayoría de los pacientes informó de haber tomado complejos vitamínicos en algún momento de su vida. Sin embargo, solo una minoría mantiene su ingestión en el tiempo. Los motivos por los que informan

Han transcurrido más de 5 años desde la publicación de esta Guía de Práctica Clínica y está pendiente su actualización

su cese son el cansancio, el coste asociado a los suplementos o nuevas informaciones sobre la seguridad del suplemento. Otro factor que los pacientes informaron que influyó en la toma de los suplementos fue la recepción de información contradictoria entre sus médicos (variabilidad en las recomendaciones).

4. Costes y uso de recursos. No se identificaron estudios que valoren los costes asociados a la suplementación con vitaminas de las personas con DHR.

El grupo de elaboración propuso la inclusión de las siguientes recomendaciones.

Recomendaciones

Condicional	Se sugiere evaluar a los pacientes que decidan tomar Vitamina A de forma continuada, a través de una evaluación profunda guiada por la clínica y, secundariamente, marcadores indirectos de toxicidad en órganos diana: – Pruebas de laboratorio en las que se incluye calcio, enzimas hepáticas y un recuento completo de células sanguíneas; así como biopsia hepática si fuera necesario – Radiografías óseas – Tomografía computarizada del cerebro y una punción lumbar.
Condicional	Se sugiere no monitorizar los niveles de Vitamina A mediante la cuantificación en suero de los niveles de vitamina A dada su baja fiabilidad.
Fuerte	En pacientes con DHR con mutación del gen *ABCA4* o sospecha de ésta (fundamentalmente en enfermedad de Stargardt, Fundus flavimaculatus o CORD), se recomienda evitar los suplementos con Vitamina A.
Fuerte	En mujeres embarazadas o mujeres fértiles que puedan quedarse embarazadas, se recomienda no prescribir suplementos con Vitamina A.
Condicional	Se sugiere no prescribir suplementos con vitamina A en los siguientes pacientes: – pacientes con enfermedades sindrómicas que cursen con déficits neuronales – niños adolescentes o jóvenes menores de 19 años – pacientes con osteoporosis, por el riesgo de aparición de fracturas óseas – pacientes con enfermedad hepática o renal previa
Fuerte	No se recomienda la suplementación con vitamina E en pacientes con RP ni en ninguna otra DHR.

Han transcurrido más de 5 años desde la publicación de esta Guía de Práctica Clínica y está pendiente su actualización

7.6.2. Otros suplementos

7.6.2.1. Ácido docosahexaenoico (DHA)

Los omega-3 son ácidos grasos poliinsaturados esenciales que se encuentran en una alta concentración en el cerebro y los ojos, donde se acumulan durante la vida fetal tardía y la neonatal temprana. En concreto, en la retina existen niveles muy altos de DHA donde se cree que desempeña un papel fundamental en la señalización y proliferación celular a través de la acción de la fosfatidilserina.

Retinosis pigmentaria

Hoffman *et al.* 2004 investigaron la hipótesis de que niveles bajos de DHA en sangre pueden influir en la función retiniana de las personas afectadas por XLRP. Para ello compararon el DHA 400 mg/día con placebo en pacientes varones con XLRP.[361]

Un ECA fase II posterior de los mismos autores trata de determinar si una dosis alta de DHA puede retrasar la progresión de la XLRP, usando como variable principal la respuesta de los conos en el ERG.[362] Los participantes, todos hombres (n=78), fueron asignados a un grupo suplementado con una dosis de DHA entre 600 y 3600 mg/día o a un grupo control que recibió un placebo. Todos los participantes recibieron un complejo vitamínico que cubría la cantidad diaria recomendada de vitamina A, C, D, E, B6 y B12. La duración del estudio fue de cuatro años. El análisis de los grupos al inicio del estudio mostró que no eran totalmente comparables sino que había pequeñas diferencias, como que el grupo intervención era ligeramente de mayor edad y presentaba un mayor nivel de DHA en sangre.

Campo visual

Hoffman *et al.* 2004 informaron que no existieron diferencias significativas entre los grupos en el descenso de la sensibilidad campimétrica media a los cuatro años (grupo DHA: 2,4 dB ± 3,66; grupo placebo: 1,4 dB ± 1,32; P=0,29).[361]

Calidad alta

Agudeza visual

En el estudio de Hoffman *et al.* 2004, la diferencia media de la AV tras cuatro años de seguimiento fue de 0,05 unidades logMAR (IC95%: −0,04 a 0,14), equivalente a 2,5 letras, en los participantes tratados con DHA, y de 0,06 unidades logMAR (IC95%: −0,02 a 0,14) en los participantes que recibieron placebo, lo que supuso una diferencia de menos de una letra de variación entre los dos grupos [Diferencia media: −0,01 unidades logMAR (IC95%: −0,14 a 0,12)], no significativa.[361]

Amplitud de respuesta ERG

Hoffman *et al.* 2004 informan que la diferencia del cambio medio de la amplitud de respuesta de conos del ERG entre el grupo suplementado con DHA y el grupo placebo, aunque menos acusada en el primero, no

Han transcurrido más de 5 años desde la publicación de esta Guía de Práctica Clínica y está pendiente su actualización

fue estadísticamente significativa (*P*=0,20). Estos resultados pueden estar limitados dado que el estudio fue diseñado para detectar cambios anticipados de 0,085 unidades log/año, y la disminución de la amplitud de los conos del ERG fue de solamente 0,066. Un análisis de subgrupos de este estudio mostró un efecto estadísticamente significativo del DHA en la amplitud de respuesta del ERG de bastones en menores de 12 años (*P*=0,04). Estos resultados se invirtieron en mayores de 12 años, donde el efecto estadísticamente significativo del DHA ocurrió en la amplitud de conos del ERG pero no en bastones (*P*=0,038).[361]

Calidad moderada/ alta

Hoffman *et al.* 2014 no encontraron efecto del tratamiento con DHA sobre la pérdida de función mediada por conos (*P*=0,30), aun cuando la pérdida de función en ambos grupos fue notablemente menor que en el estudio previo,[361] especialmente en el grupo placebo. Así mismo, tampoco se encontraron diferencias entre los participantes que recibieron placebo y aquellos que recibieron DHA para la tasa anual de disminución de amplitud de bastones del ERG (*P*=0,27) y la tasa anual de disminución de amplitud ERG máxima (*P*=0,65).[362]

Seguridad

No hubo efectos adversos de la suplementación con ácidos grasos omega-3 (DHA) en el estudio de Hoffman *et al.* de 2004.[361]

Calidad moderada/ alta

En Hoffman *et al.* 2014, de los 78 participantes inscritos, 27 sufrieron 42 eventos posiblemente relacionados con el tratamiento (22 en el grupo DHA y 20 en el grupo placebo). Hubo un caso de sensibilidad al DHA en un paciente con antecedentes familiares de enfermedad de Crohn. Ninguno de los eventos necesitó hospitalización por lo que se pueden clasificar como no severos.[362]

<u>Distrofia macular viteliforme de Best</u>

Se identificó un ECA que investiga la relación entre la suplementación con DHA y la degeneración macular en individuos con distrofia macular viteliforme de Best. Se asignó de forma aleatoria a miembros de tres familias no relacionadas (n=8) a un grupo suplementado con 20 mg/kg/día de DHA durante dos meses o al grupo placebo, para después intercambiar el tratamiento entre los grupos durante otros dos meses, y volver a intercambiarlo esta vez por cuatro meses más. Todos los participantes eran hombres, de edades entre 23 y 64 años, en diferentes estados de progresión de la enfermedad. La hipótesis detrás de este diseño era que estudios previos en animales y humanos indicaban que la deficiencia de DHA puede ser totalmente recuperada en dos meses de suplementación, y también mermada en el mismo periodo de tiempo. Además, los autores optaron por añadir cuatro meses más de tratamiento para aumentar las posibilidades de detectar mejoras visuales debidas al DHA.[363]

La variable de resultado primaria fue el efecto del DHA en la amplitud y tiempos de respuesta del ERG-mf. Asimismo, se midió la percepción subjetiva de la propia visión

Han transcurrido más de 3 años desde la publicación de esta Guía de Práctica Clínica y está pendiente su actualización

(cuestionario VF-14), la AV (ETDRS) y la media y patrón de desviación estándar del CV (Humphrey) en el mejor ojo. Además se midieron los niveles de DHA en sangre.

Campo visual

En el estudio no se encontraron diferencias significativas en el CV entre los periodos de suplementación y los de no suplementación en los grupos, ni tampoco al comparar entre grupos.[363]	Calidad moderada

Agudeza visual

No se encontraron diferencias significativas en la AV entre los periodos de suplementación y los de no suplementación en los grupos, ni al comparar entre grupos, excepto para la correlación entre el nivel plasmático de DHA y la AV en el ojo izquierdo durante el tratamiento con placebo.[363]	Calidad moderada

Amplitud de respuesta ERG

La amplitud central y periférica del ERG-mf no cambió significativamente en ninguno de los dos grupos durante el estudio. Sí hubo una correlación positiva entre el nivel plasmático de DHA y la amplitud del ERG-mf central en el grupo placebo; los niveles plasmáticos de DHA de los ocho participantes aumentaron durante los periodos de suplementación comparados con los periodos de no suplementación.[363]	Calidad moderada

Función visual subjetiva

No hubo diferencias significativas en la puntuación de los cuestionarios VF-14 de función visual autopercibida tanto para el análisis cruzado como para el análisis de correlación.[363]	Calidad moderada

Seguridad

No se informaron efectos adversos en este estudio.[363]	Calidad moderada

7.6.2.2. Luteína

Retinosis pigmentaria

Se encontraron cuatro estudios cuyo objetivo era evaluar el efecto de la luteína sobre la RP.

Bahrami *et al.* en 2006 aleatorizaron a pacientes con RP y un CV menor de 30 grados (n=45) a tratamiento con luteína (10 mg/día las primeras 12 semanas y 30 mg/día las siguientes) o placebo durante 24 semanas. A continuación, sin periodo de lavado, se cruzaron las intervenciones entre los grupos. Desde cuatro semanas antes del inicio de la suplementación luteína/placebo, a todos los participantes del ensayo se les ofreció suplementación de multivitaminas. No se observaron diferencias significativas entre los grupos con respecto a las características basales excepto en la edad y en la sensibilidad al contraste con nivel de iluminación bajo (ambas variables fueron menores en el grupo que

Han transcurrido más de 2 años desde la publicación de esta Guía de Práctica Clínica y está pendiente su actualización

fue tratado inicialmente con placebo). Los pacientes fueron evaluados cada seis semanas y la variable principal fue el cambio en la AV mediante el test ETDRS.[364] Los resultados de esta variable y otras secundarias recogidos en el laboratorio se publicaron en 2003 en un abstract en IOVS.[365] En el artículo de Bahrami se aportan los resultados obtenidos en una serie de medidas de resultado secundarias evaluadas semanalmente por el propio paciente mediante el ordenador personal: cambio en la AV, cambio en la sensibilidad al contraste y cambio en el radio del CV central. Un total de 11 participantes se perdieron durante el seguimiento.

Otro ECA posterior sobre los efectos de la luteína fue realizado por Berson *et al.* en 2010, con una muestra mayor (n=240) y un periodo de tratamiento también más largo (4 años). En este ensayo multicéntrico bien diseñado y ejecutado, los pacientes fueron asignados al azar a dos grupos: el experimental, que recibió luteína (12 mg/día), y el control con placebo, que recibió una tableta diaria de almidón de maíz. Los participantes de ambos grupos recibieron suplemento de vitamina A (15.000 UI/día) en forma de palmitato de retinol y se les aconsejó por carta consumir 1-2 servicios por semana de pescado azul (rico en DHA). Se realizaron evaluaciones anuales, aunque 15 participantes (6,25%) no completaron el seguimiento de cuatro años. La medida de resultado primaria fue el cambio de la sensibilidad del CV central expresada como tasa de disminución anual de la puntuación total en el analizador de campos de Humphrey (estrategia 30-2). Los resultados secundarios fueron las tasas de disminución en: las puntuaciones totales en el programa 60-4 (CV medio-periférico) y en los programas combinados 30-2 y 60-4, en la amplitud de la respuesta a 30 Hz en el ERG y en la AV medida con el test ETDRS.[366]

Dagnelie *et al.* en 2000 examinaron el impacto de la suplementación de luteína sola o en combinación con DHA y unas multivitaminas en la RP y en otras degeneraciones de la retina relacionadas. Un grupo de pacientes (n=10) recibió únicamente luteína (40 mg/día durante nueve semanas y, a continuación, 20 mg/día hasta completar los seis meses de tratamiento) y un segundo grupo (n=10) recibió luteína (mismas dosis e intervalos de administración que el otro grupo) más DHA (500 mg/día), un complejo de vitamina B (no se informa la dosis) y enzimas digestivas (600 mg/día). Diez de los participantes en este estudio que estaban tomando previamente vitamina A y/o -caroteno, continuaron con esos suplementos a lo largo de todo el estudio. De los 16 pacientes incluidos finalmente en el análisis, 13 estaban afectados específicamente por RP. Las evaluaciones durante el seguimiento las realizaron los propios pacientes desde sus casas (vía internet y correo electrónico) semanalmente durante 14 semanas y, posteriormente, cada dos semanas hasta los seis meses (26 semanas). Las medidas de resultado fueron el cambio en la AV, el cambio en el área de CV central y los cambios subjetivos en la visión mediante cuestionario auto-cumplimentado.[367]

Por último, en un estudio preliminar prospectivo de 2001, Alemán *et al.* analizaron la hipótesis de que, en caso de afectación retiniana, la función retiniana puede ser estabilizada mediante suplementación del carotenoide luteína. De un total de 58 participantes, un subgrupo (n=31, de los cuales RP=21; USH2=2; RP no sindrómica=8) fueron suplementados con 20 mg diarios de luteína. Trece de los 58 participantes tomaban un suplemento de vitamina A (15.000 UI/día) antes del comienzo y siguieron tomándolo a lo largo del mismo. Las medidas de resultados incluyeron análisis de carotenoides en

Han transcurrido más de 5 años desde la publicación de esta Guía de Práctica Clínica y está pendiente su actualización

sangre, AV según test ETDRS, densidad del pigmento macular y sensibilidad absoluta de la fóvea.[368]

Agudeza Visual

Bahrami *et al.* informaron que, en condiciones normales de iluminación (100%), la AV mejoró con la luteína pero este efecto no fue significativo. Tampoco fueron significativos los cambios en la sensibilidad al contraste con iluminación normal, con baja iluminación (4%) ni con muy baja iluminación (0,1%).[364]

Calidad moderada/ baja

Berson 2010, no encontró diferencias significativas entre los grupos en la AV (*P*=0,80).[366]

Dagniele *et al.* 2000 observaron un aumento de la AV media (*P*=0,05) entre las semanas 0 y 26. Las mejoras comenzaron a las 2-4 semanas después de que empezara el tratamiento de suplementación. La mejoría fue mayor en los pacientes del grupo solo luteína frente al grupo luteína+DHA+vitamina B+enzimas digestivas (*P*=0,05). La ganancia de AV se correlacionó fuertemente con el color del ojo: los pacientes con ojos azules tuvieron una mejoría de la AV significativamente mayor que los pacientes con ojos oscuros (*P*=0,05), especialmente en condiciones de alta iluminación, con mejoras tres a cuatro veces mayores a partir de las cuatro semanas de tratamiento (*P*=0,01).[369]

El estudio de Alemán *et al.* 2001 encontró de media una mejora de una letra (logMAR, 0,02 ± 0,07; *P*=0,11). Los resultados no están diferenciados por tipo de sujeto, por lo que se entiende que corresponden a 31 participantes suplementados (RP=21, USH2=2, sujetos sanos=8).[368]

Campo Visual

Bahrami *et al.* 2006 indicaron que la media del área de CV en el periodo luteína fue significativamente mayor que en el periodo placebo (*P*=0,038). Asumiendo seis semanas de retraso en el inicio del efecto de la luteína, este efecto sería aún mayor (*P*=0,001). Sin embargo, el CV se deterioró a lo largo del estudio con un cambio de -0,2% semanal (P<0,001).[364]

Calidad moderada/ baja

En el estudio de Berson *et al.* 2010, no se observaron diferencias significativas entre los grupos en la sensibilidad del CV central (*P*=0,66) ni tampoco en la tasa de descenso combinado de la sensibilidad del CV central y medio-periférico (*P*=0,24). Sin embargo, sí se obtuvo un efecto significativo del tratamiento con luteína en la sensibilidad del campo medio-periférico (*P*=0,05). La disminución media en la tasa de pérdida de sensibilidad del campo medio-periférico fue más lenta entre los que presentaban la concentración de luteína en suero más alta o entre los de mayor aumento en la densidad óptica del pigmento macular (*P*=0,01 y *P*=0,006, respectivamente). Aquellos con el mayor incremento en la densidad óptica del pigmento macular también mostraron la disminución

Han transcurrido más de 5 años desde la publicación de esta Guía de Práctica Clínica y está pendiente su actualización

más lenta en la sensibilidad combinada del CV central y medio-periférico (*P*=0,005).[366]

Dagniele *et al.* 2000 observaron un aumento del área de campo (*P*=0,05) entre las semanas 0 y 26. Las mejoras comenzaron a las 2-4 semanas después de que empezara el tratamiento de suplementación. Los pacientes que no recibían suplementos anteriormente (vitamina A y/o -caroteno) no mostraron cambios en el área de CV central, obteniéndose una diferencia significativa frente a los que sí los recibían (*P*=0,05).

Amplitud de respuesta ERG

Berson *et al.* en 2010 no encontraron diferencias significativas entre el grupo suplementado con luteína y el grupo placebo (*P*=0,59).[366] — Calidad moderada

Función visual subjetiva

Los 16 pacientes estudiados en el estudio de Dagniele *et al.* 2000 informaron en la semana nueve y al final del estudio, mediante cuestionarios con puntuación 0-10 que no se referencian en el estudio, mejoras de más de un punto en los siguientes ítems: resplandor luz solar, adaptación luz/oscuridad, percepción color, AV central, resplandor fuentes luz artificial, visión nocturna, luces intermitentes espontáneas y percepción profundidad.[369] — Calidad baja

Densidad del pigmento macular

La densidad en cuatro puntos de la retina (0,17º; 0,5º; 1º; y 2º) al inicio y tras seis meses de suplementación con luteína, en 21 pacientes que presentaban degeneración macular (sin dejar claro si incluía los dos pacientes afectados por USH2) aumentó en 0,07 en 0,17º (*P*=0,02), y de forma estadísticamente significativa: 0,07 en 0,5°(*P*=0,001), 0,08 en 1° (*P*=0,0004) y 0,04 en 2° (*P*=0,01). El aumento no fue significativo en ninguno de los cuatro puntos en los ocho individuos sin degeneración igualmente suplementados. No se reportan resultados comparativos de participantes con degeneración y participantes normales.[368] — Calidad baja

Sensibilidad absoluta de la fóvea

Alemán *et al.* 2001, informaron de un ligero cambio en este parámetro después del periodo de suplementación con luteína al compararlo con los valores iniciales (r=0,95). La sensibilidad absoluta foveal media aumentó en 0,30 ± 1,85 dB (*P*=0,33) de un valor inicial de 28,41 dB. Los resultados no están diferenciados por tipo de sujeto, por lo que se entiende que corresponden a 31 participantes suplementados (RP=21, USH2=2, sujetos sanos=8).[368] — Calidad baja

Han transcurrido más de 5 años desde la elaboración de esta Guía de Práctica Clínica y está pendiente su actualización

Seguridad

No se presentaron eventos adversos de severidad asociados al consumo de suplementos de luteína.[364,366,369]

Calidad moderada/ baja

Enfermedad de Stargardt

Se identificó un estudio en el que se reclutó a pacientes con enfermedad de Stargardt o CORD, la mayoría tenían mutaciones del gen *ABCA4* (n=17). Todos los participantes presentaban afectación retiniana, aunque mantenía un grado relativamente bueno de función foveal. A estos, se sumaron datos de pacientes sanos provenientes de un estudio previo (n=29), pero solamente un subgrupo de algunos pacientes (n=11) y controles sanos (n=8) participaron en un subestudio no controlado sobre la efectividad de seis meses de suplementación con luteína (20 mg/día) en el pigmento macular y la función y estructura de la retina central. La variable resultado densidad óptica del pigmento macular fue medida usando fotometría intermitente heterocromática, mientras que para la función de la visión foveal se usó el perímetro automatizado Humphrey (Zeiss, Dublin, CA). Se realizó una única visita de seguimiento al final del estudio, en la que se tomaron datos de los niveles séricos de carotenoides, densidad óptica del pigmento macular y sensibilidad de la fóvea adaptada a oscuridad total.[370]

Densidad del pigmento macular

Las diferencias absoluta inter-visitas (dos visitas al inicio y una a los seis meses) entre los pacientes (aquejados en su mayoría de distrofias asociadas al gen *ABCA4*) y los pacientes sin mutaciones del gen (pero también con problemas de degeneración de la retina), no fueron significativamente diferentes.

Calidad baja

Dieciséis ojos de 10 pacientes se usaron para medir la respuesta de la densidad óptica del pigmento macular tras la luteína. La densidad óptica del pigmento macular foveal aumentó con la suplementación: en 0,2º, de 0,17 ± 0,09 a 0,28 ± 0,14 (t-test; P<0,001); en 0,5º, de 0,11 ± 0,06 a 0,18 ± 0,10 (P<0,001). La magnitud de estos cambios fue mayor entre los pacientes que entre los sujetos normales: en 0,2º, 0,12 ± 0,12 *vs.* 0,07 ± 0,06 (*P*=0,28); en 0,5º, 0,06 ± 0,07 *vs.* 0,01 ± 0,04 (*P*=0,02).[370]

Niveles séricos de luteína

Sin diferenciar entre individuos con enfermedades asociadas al gen *ABCA4* y los sujetos normales, la variación en los niveles séricos de luteína tras la suplementación y al inicio fue significativamente mayor (0,74 ± 0,44 *vs.* -0,01 ± 0,03 µmol/L; P<0,001). La diferencia en el nivel de luteína en sangre al final del tratamiento, no fue significativamente diferente entre los 11 pacientes y los ocho sujetos normales.[370]

Calidad baja

Han transcurrido más de 5 años desde la publicación de esta Guía de Práctica Clínica y está pendiente su actualización

Sensibilidad absoluta de la fóvea

Este parámetro utilizado para medir la función visual central, cambió ligeramente tras el periodo de suplementación, desde el valor medio al inicio 26,2 ± 6,3 dB a 26,0 ± 6,7 dB. Los resultados pre- y post-suplementación estuvieron altamente correlacionados (r=0,94, *P*<0,001).[370]	Calidad baja

Seguridad

El estudio no contiene información sobre eventos adversos o toxicidad de la intervención.[370] Sin embargo, al ser la luteína un derivado de la vitamina A, y al estar contraindicada el uso de esta en esta enfermedad, existen dudas de si esta suplementación pudiera resultar perjudicial en esta enfermedad y en cualquiera con mutaciones en *ABCA4* en general.	Calidad baja

7.6.1.3. β-caroteno

Retinosis pigmentaria

Se ha identificado un único ECA de diseño cruzado, que estudia la relación entre la suplementación oral de 9-cis β-caroteno y la función visual en adultos no fumadores con RP.[371] Durante 90 días recibieron cuatro cápsulas diarias de 300 mg cada una de polvo del alga rica en 9-cis β-caroteno Dunaliella bardawil conteniendo 20 mg aproximadamente de β-caroteno (n=16) o placebo (n=18). Terminaron la fase I del estudio 13 y 16 pacientes respectivamente, y tras un periodo de lavado de 90 días los grupos cruzaron las intervenciones sin que hubiera nuevas pérdidas de seguimiento. El estudio tuvo cuatro momentos de evaluación clínica: al inicio e inmediatamente después de los periodos de 90 días (tras el primer tratamiento, tras el periodo de lavado y tras el segundo tratamiento). El resultado de salud principal fue la respuesta ERG tanto en condiciones de adaptación a la oscuridad como a la luz, según el protocolo de la *International Society for Clinical Electrophysiology of Vision*. Otros resultados de salud secundarios fueron: respuesta de conos en ERG fotópico (función objetiva de los conos), respuesta escotópica del CV con estímulos cromáticos (función subjetiva de conos o bastones), respuesta adaptada a la luz del área de CV (función subjetiva de conos y bastones), y MAVC medida con el test ETDRS.

Durante el análisis de los resultados, los autores concluyen que 90 días no es un periodo suficiente de tiempo para eliminar los efectos de la Dunaliella. Algunos resultados se presentan separados en ojo izquierdo y ojo derecho; además se presentaron los resultados medios pero no todos los pacientes experimentaron el efecto del β-caroteno.

Niveles séricos de β-caroteno

El tratamiento con Dunaliella provocó un aumento significativo en los valores plasmáticos medios de todos los trans-β-caroteno, tanto en el grupo que fue tratado primero con Dunaliella (*P*=0,03), como en el que fue primero tratado con placebo (*P*=0,01).[371]	Calidad alta

Han transcurrido más de 5 años desde la publicación de esta Guía de Práctica Clínica y está pendiente su actualización

Amplitud máxima del ERG

La media aritmética de la diferencia en la amplitud máxima en adaptación a la oscuridad del ERG (función objetiva de los conos-bastones en oscuridad), en el grupo tratado con Dunaliella sufrió un aumento significativo con respecto a los valores iniciales (+8,9µV, *P*=0,01 y +7,8µV, *P*=0,004 en ojos derechos e izquierdos, respectivamente); mientras que para el grupo placebo hubo un decremento en ambos ojos, pero sólo significativo en el ojo derecho (-7,9µV, *P*=0,03 y -3,9µV, *P*=0,15 en ojos derechos e izquierdos, respectivamente). La diferencia entre ambos grupos para el ojo derecho fue estadísticamente significativa (*P*=0,001), al igual que para el ojo izquierdo (*P*=0,02). Calidad alta

En ambos ojos en conjunto, la mejora del grupo Dunaliella fue de +8,4 ± 2,8 (*P*=0,004), mientras que el empeoramiento en el grupo placebo fue de -5,9 (*P*=0,04), resultando en una diferencia estadísticamente significativa entre ambos grupos (*P*=0,001). En términos de porcentaje de cambio los valores fueron +39,8% (*P*=0,002) y −15,9% (*P*=0,20) respectivamente, diferencia entre los grupos significativa (*P*=0,002).

Todos estos resultados de la variable principal del estudio responden a la diferencia de valores entre el inicio del estudio y el final del periodo de lavado.

El cambio en función de los conos, medido objetivamente por amplitud de la onda b con Estímulo único, fue mejorado por el tratamiento con Dunaliella. Al comparar con el grupo placebo, la diferencia fue significativa: el cambio medio desde el inicio hasta el final del tratamiento fue +17,8% (+3,4 µV) para 9-cis β-caroteno frente a −3,0% (−0,7 µV) para placebo (*P*=0,01), (*P*=0,06 para los valores absolutos de respuesta).[371]

Campo Visual

El tratamiento con Dunaliella mejoró el área de CV adaptada a oscuridad. El test de Goldman adaptado a la oscuridad mostró un aumento significativo de la visión nocturna tras el tratamiento con el extracto de alga (+8,6 cm^2; *P*=0,03 con respecto al inicio) y un aumento no significativo tras el tratamiento placebo (+3,8 cm^2; *P*=0,30 con respecto al inicio). La diferencia entre grupos no fue significativa (*P*=0,40). Calidad alta

La mejora con respecto al inicio del área del CV adaptada a luz, que evalúa visión diurna y nocturna, no fue significativa en el grupo tratado con Dunaliella (+7,8; *P*=0,09).[371]

Han transcurrido más de 5 años desde la publicación de esta Guía de Práctica Clínica y está pendiente su actualización

Agudeza visual

La MAVC no sufrió una mejora significativa tras el tratamiento con Dunaliella (+0,4 letras; *P*=0,70) o placebo (+0,15 letras; *P*=0,90). Tampoco se encontró diferencia tras el tratamiento con Dunaliella en comparación con placebo (*P*=0,90).[371] Calidad alta

Seguridad

No se encontraron efectos adversos del 9-cis β-caroteno en los tres años siguientes en los que se continuó con la suplementación tras finalizar este estudio.[371] Sin embargo, un meta-análisis ha señalado un significativo aumento del cáncer de pulmón en individuos fumadores así como en trabajadores expuestos a amianto, a los que se administró suplementos con dosis de β-caroteno por encima de 20 mg/día, por lo que habría que tener especial cuidado en administrar esta suplementación en estos dos subgrupos de pacientes.[372] Calidad alta

Fundus albipunctatus

Fundus albipunctatus es una distrofia de la retina causada por mutaciones en el gen que codifica la 11-cis-retinol deshidrogenasa, cuya falta de actividad retrasa la recuperación de los conos de la estimulación lumínica provocando ceguera nocturna, aunque se han encontrado mutaciones en otros dos genes asociadas también a la enfermedad: *retinaldehyde binding protein 1* (*RLBP1*) y *RPE-specific protein* (*RPE65*). Todos estos genes participan en el metabolismo y trasporte del retinol, por lo que parece plausible que estos pacientes pudieran mejorar con suplementos vitamínicos a base de proretinoides.

Se ha identificado un estudio antes-después realizado por Rotenstreich *et al.* en el año 2010, en el que pacientes con Fundus albipunctatus de entre 18 y 48 años de edad (n=7) fueron suplementados durante 90 días con 60 mg/día de β-caroteno. Las medidas de resultado estudiadas fueron el cambio en el CV con campímetro Humphrey y, en el ERG en ambos ojos: 1) La función de los conos por estímulo lumínico discreto (un solo destello de 2,44 cd/m2/seg después de 10 minutos de exposición a luz de fondo de 29,63 cd/m^2); 2) La función de los conos por estímulo lumínico repetitivo (flicker a 30 Hz de cd/m2/seg); 3) Visión de los bastones adaptada a la oscuridad (respuesta aislada de los bastones para un solo estímulo de 0,023 cd/m2/seg tras 30 minutos de adaptación a la oscuridad); 4) Recuperación de la visión de bastones adaptada a la oscuridad (respuesta aislada de los bastones después de 120 minutos de adaptación a la oscuridad); 5) Función de los bastones y conos (respuesta máxima escotópica a un estímulo único de 2,44 cd/m2/seg tras 30 minutos de adaptación a la oscuridad); 6) Recuperación de la visión de bastones y conos adaptada a la oscuridad (respuesta a un solo estímulo de 2,44 cd/m2/seg después de 120 minutos de adaptación a la oscuridad).[373] Se midieron los resultados de ambos ojos.

Han transcurrido más de 5 años desde la publicación de esta Guía de Práctica Clínica y está pendiente su actualización

Agudeza Visual

Todos los ojos, antes y después del tratamiento, tuvieron una MAVC de 20/20, con la excepción del ojo izquierdo de una paciente aquejada de ambliopía, cuya puntuación en el test de Humphrey fue 20/200.[373] — Calidad baja

Campo Visual

Las mejoras en la desviación media del CV al término del tratamiento excluyendo el ojo ambliope anteriormente descrito en el cual no se pudo medir, variaron desde -4,77 ± 2,0 hasta -3,28 ± 2,28 (*P*=0,009; t test).[373] — Calidad baja

Amplitud del ERG

Hubo cambios significativos antes y después del tratamiento en las medidas de recuperación de la visión de bastones adaptada a la oscuridad por medio de la respuesta aislada tras 120 min de adaptación a la oscuridad con estímulo único (cambio medio ± DE=132 ± 108%, P<0,001).[373] — Calidad baja

Las cuatro medidas restantes de resultados asociados al ERG no cambiaron de manera significativa.

Seguridad

No se produjo ningún evento adverso relacionado con toxicidad del 9-cis β-caroteno durante este estudio.[373] Pero como fue referido anteriormente, un estudio con meta-análisis realizado por Druesne-Pecollo *et al.* señaló un significativo aumento del cáncer de pulmón en individuos fumadores así como en trabajadores expuestos a amianto, a los que se administró suplementos con dosis de β-caroteno por encima de 20 mg/día.[372] — Calidad baja

7.6.1.4. Lisina

Atrofia girata

Nivel sérico de ornitina

Peltola *et al.* señalan que un régimen de suplementación de 10 g de lisina oral durante siete días mejoró la concentración sérica de ornitina en un 34%, sin producir problemas de tolerancia.[374] — Calidad muy baja

7.6.1.5. Creatina

Atrofia girata

Campo visual

Sipila *et al.* suplementaron a siete pacientes con 1,5g/día de creatina durante un año, informando que no hubo disminución del CV de los pacientes en ese periodo.[375] — Calidad muy baja

Han transcurrido más de 5 años desde la publicación de esta Guía de Práctica Clínica y está pendiente su actualización

DHA en RP	
Calidad alta	El DHA no parece ofrecer un efecto beneficioso sobre el CV y la AV, ni tampoco en la función visual autopercibida por el paciente.[361]
Calidad moderada	No existe un efecto protector del DHA en la amplitud de respuesta de conos o bastones en el ERG, al compararlo con placebo.[361,362]
Calidad moderada	No se han observaron eventos adversos severos asociados a la suplementación con DHA,[361,362] aunque pacientes aquejados o con antecedentes familiares de enfermedad de Crohn podrían mostrar una sensibilidad especial al DHA.[362]
DHA en Distrofia macular viteliforme de Best	
Calidad moderada	La suplementación con DHA (20 mg/kg/día) no presenta un efecto significativamente diferente al placebo sobre el CV, AV, amplitud central y periférica del ERG-mf o la función visual autopercibida por el paciente.[376]
Calidad moderada	El DHA suplementado en la dosis indicada no parece presentar problemas de seguridad.[376]
Luteína en RP	
Calidad moderada-baja	La escasa evidencia indica un efecto beneficioso de la luteína sobre la AV, aunque es estadísticamente significativo solo en los estudios de menor calidad metodológica.[364,366,368,369]
Calidad moderada-baja	La evidencia indica un efecto beneficioso o protector significativamente relevante de la luteína en algunos parámetros asociados al CV, como son media del área de CV, sensibilidad del campo medio-periférico.[364,366,368,369]
Calidad moderada	La suplementación con luteína no presentó diferencias significativas en la comparación con el grupo placebo en la tasa anual de disminución de la amplitud del ERG.[366]
Calidad baja	La suplementación con luteína parece producir una mejora estadísticamente significativa de la densidad del pigmento macular, no así de la sensibilidad absoluta de la fóvea.[368]

Han transcurrido más de 5 años desde la publicación de esta Guía de Práctica Clínica y está pendiente su actualización

Calidad moderada-baja	No se observaron eventos adversos de severidad asociados al consumo de suplementos de luteína.[364,366,369]
Luteína en la Enfermedad de Stargardt	
Calidad muy baja	El efecto de la suplementación diaria con luteína no fue estadísticamente significativo en los parámetros densidad del pigmento macular, nivel sérico de luteína, y sensibilidad absoluta de la fóvea.[370]
β-caroteno en RP	
Calidad alta	La suplementación diaria con 20 mg de β-caroteno parece mejorar el área de CV, en condiciones de adaptación a oscuridad, sin embargo, la evidencia no parece indicar un efecto significativo sobre la AV.[377]
Calidad alta	La evidencia parece indicar un efecto significativamente positivo de la suplementación diaria de β-caroteno sobre diversos parámetros asociados al ERG: amplitud máxima en adaptación a la oscuridad, porcentaje de cambio de la amplitud, variación de la función de los conos.[373]
Calidad alta	La evidencia señala la ausencia de efectos adversos asociados a la suplementación con β-caroteno en dosis altas a corto plazo. Sin embargo, la suplementación en dosis superiores a 20 mg/día a largo plazo aumenta significativamente el riesgo de cáncer de pulmón en fumadores y en población que ha estado expuesta al amianto.[371]
β-caroteno en Fundus albipunctatus	
Calidad moderada	Un único estudio disponible obtuvo un efecto positivo estadísticamente significativo de la suplementación diaria con una alta dosis de β-caroteno (60 mg) sobre la desviación media del CV y la recuperación de la función de los bastones en condiciones de adaptación a oscuridad, tras 90 días.[373]
Calidad moderada	La evidencia parece indicar la ausencia de evento adversos o toxicidad del β-caroteno en dosis altas a corto plazo. Sin embargo, la suplementación en dosis superiores a 20 mg/día a largo plazo, aumenta significativamente el riesgo de cáncer de pulmón en fumadores y población que ha estado expuesta al amianto.[371]
Lisina en atrofia girata	

Han transcurrido más de 5 años desde la publicación de esta Guía de Práctica Clínica y está pendiente su actualización

Calidad muy baja	La suplementación con 10 g diarios de lisina podría mejorar el nivel sérico de ornitina.[374]
Creatina en atrofia girata	
Calidad muy baja	La suplementación con 1,5g diarios de creatina podría tener un efecto protector sobre la disminución del CV.[375]

De la evidencia a la recomendación

Los aspectos que han determinado la fuerza y la dirección de las recomendaciones formuladas han sido los siguientes:

1. Calidad global de la evidencia: Para el DHA se identificaron varios ECA de calidad alta o moderada. Aun así la evidencia se considera escasa, por lo que la calidad de la evidencia global también fue considerada moderada.
   Para la luteína en RP se consideraron dos ECA y un estudio preliminar prospectivo. La calidad global de la evidencia fue considerada moderada-baja. En relación a suplementación con luteína en otras DHR, tan solo se identificó un estudio en el que se reclutó a pacientes con enfermedad de Stargardt o CORD (n=17) de baja calidad.
   Para el β-caroteno se identificó un único estudio de alta calidad para la RP y un estudio con un diseño antes-después en pacientes con fundus albipunctatus de calidad moderada/baja. La calidad de la evidencia global fue considerada alta/moderada.
   Para la lisina y la creatina se identificaron sendas serie de casos por lo que la calidad de la evidencia global fue considerada muy baja.
2. Balance entre beneficios y riesgos: La evidencia disponible indica que el DHA no ofrece un efecto beneficioso ni protector en pacientes con RP y distrofia macular viteliforme de Best aunque por el momento parece seguro; por lo que el grupo de elaboración consideró el balance beneficio riesgo incierto en esta intervención y no emite ninguna recomendación.
   La evidencia disponible parece indicar un efecto beneficioso o protector sin eventos adversos de severidad asociados al consumo de suplementos de luteína en la RP. El grupo de elaboración consideró que, en el balance beneficio riesgo, los efectos deseados pueden superar a los indeseados por lo que emitió una recomendación condicional a favor. En la Enfermedad de Stargardt no se observaron beneficios.
   La evidencia indica un efecto positivo de la suplementación diaria con una alta dosis de β-caroteno (60 mg) sobre el CV y la adaptación a oscuridad en pacientes con fundus albipunctatus y de dosis moderadas (20 mg) sobre el área de CV, especialmente en condiciones de adaptación a oscuridad en pacientes con RP, por lo que el grupo de elaboración consideró el balance beneficio riesgo favorable para esta intervención. Sin embargo, la suplementación en dosis superiores a 20 mg/día a largo plazo aumenta significativamente el riesgo de cáncer de pulmón en fumadores y población que ha estado expuesta al amianto, por lo que el grupo de elaboración consideró el balance beneficio riesgo desfavorable para esta intervención en esos grupos de riesgo y formula una recomendación en contra.

Han transcurrido más de 5 años desde la publicación de esta Guía de Práctica Clínica y está pendiente su actualización

Para la lisina y la creatina, la evidencia es tan escasa que, no se pudo plantear un balance beneficio riesgo.

3. Valores y preferencias de los pacientes: En el estudio cualitativo con pacientes con DHR en el contexto español, la mayoría de los pacientes informó de haber tomado suplementos en algún momento de su vida. Sin embargo, solo una minoría mantiene su ingesta en el tiempo. Los motivos por los que informan su cese son el cansancio, el coste asociado a los suplementos o nuevas informaciones sobre la seguridad del suplemento. Otro factor que los pacientes informaron que influyó en la toma de los suplementos fue la recepción de información contradictoria entre sus médicos (variabilidad en las recomendaciones).
4. Costes y uso de recursos: No se identificaron estudios que valoren los costes asociados a estas intervenciones.

El grupo de elaboración decidió no incluir recomendaciones para el DHA, lisina y creatina y propuso la inclusión de las siguientes recomendaciones para la luteína y el β-caroteno.

Recomendaciones

Condicional	Se sugiere la suplementación con luteína a pacientes con RP. Se sugiere informar al paciente sobre el perfil de efectividad y seguridad del suplemento con el fin de resolver sus dudas y de aumentar su adherencia.
Fuerte	En pacientes fumadores, se recomienda evitar suplementos que contengan β-caroteno.
Fuerte	En pacientes que han estado expuestos al amianto, se recomienda evitar suplementos que contengan β-caroteno.
Condicional	Se sugiere el uso de dosis altas de β-caroteno (60 mg) en pacientes con fundus albipunctatus para mejorar la visión nocturna a corto plazo.
Condicional	Se sugiere el uso de dosis moderadas de β-caroteno (20 mg) en pacientes con RP. Se sugiere informar al paciente sobre el perfil de efectividad y seguridad del suplemento con el fin de resolver sus dudas y de aumentar su adherencia.

Han transcurrido más de 5 años desde la publicación de esta Guía de Práctica Clínica y está pendiente su actualización

Han transcurrido más de 5 años desde la publicación de esta Guía de Práctica Clínica y está pendiente su actualización

8. Rehabilitación de la baja visión

- ¿Cuáles son los beneficios de la rehabilitación de la baja visión para las personas con DHR? ¿En qué casos es útil?

Aunque los avances en la terapéutica oftalmológica han supuesto una notable mejoría en el pronóstico de estas enfermedades oculares, muchos de los pacientes con enfermedades hereditarias van a tener baja visión, entendida como una AV reducida (AV corregida de 20/60 hasta 20/200) o un CV inferior a 20º (y mayor de 10º).[378] De ahí la importancia de un proceso de rehabilitación que tenga por objeto mantener la independencia del paciente en el hogar y en la comunidad.

Se identificó un revisión sistemática de 2012 sobre la efectividad de los programas de rehabilitación de baja visión. Sólo se localizaron siete ECA y varios de ellos con fallos significativos de diseño.[379] Se observó que la rehabilitación de la baja visión junto con los dispositivos de baja visión, proporcionados por los servicios de rehabilitación, mejoran la capacidad de lectura, son valorados por los usuarios del servicio y tienen un efecto positivo sobre la capacidad funcional de estos pacientes.

Calidad moderada

Así, dentro de la atención a los pacientes con DHR, parece importante ofrecer apoyo psicosocial junto a un tratamiento de rehabilitación visual y un reentrenamiento para la vida laboral.[233] Sin embargo, aún existe la necesidad de mejorar el diseño de las ayudas ópticas que se deben utilizar en los distintos pacientes.[380]

Calidad muy baja

Por otro lado, se identificó otra revisión sistemática publicada en 2015 que examinaba el efecto de las ayudas técnicas electrónicas en la lectura, los resultados educativos y la calidad de vida en niños y jóvenes con problemas de visión.

Calidad alta

Sin embargo, los resultados de esta revisión muestran que por el momento se necesitan ensayos de alta calidad para poder llegar a conclusiones sólidas sobre la utilidad de las ayudas electrónicas en niños y jóvenes con discapacidad visual.

A continuación, se muestra la evidencia sobre la utilidad de la rehabilitación de la baja visión en pacientes con distintas DHR.

Stargardt

Los pocos datos sobre la rehabilitación de la baja visión en pacientes con Stargardt apuntan a que la rehabilitación visual y el uso de ayudas visuales suelen ser un éxito.[381,382]

Calidad muy baja

Han transcurrido más de 5 años desde la publicación de esta Guía de Práctica Clínica y está pendiente su actualización

En las primeras etapas de la enfermedad se puede plantear el uso de gafas bifocales para ayudar a los pacientes de Stargardt en sus actividades de la vida diaria.[383]

Calidad baja

La enfermedad de Stargardt afecta a pacientes muy jóvenes que pueden necesitar ayudas en su escolarización. La ayuda óptica más prescrita para lejos, en un estudio realizado en 116 pacientes, fue el telescopio monocular autoenfocable de ocho aumentos (8x) y para cerca las lentes bifocales con alta adición y las lupas.[384]

La utilización de filtros de absorción selectiva (tipo Corning®), además de mejorar la adaptación a los cambios en la iluminación normalmente alterada en esta enfermedad, podría disminuir la acumulación de material anómalo a nivel del EPR, retrasando el daño que éste ocasiona, según estudios en modelos animales.[385,386] Así, la exposición a la luz de las células de EPR cargadas de A2E in vitro muestra una propensión de estas células a la apoptosis especialmente si se usa la luz azul.[387] También se ha demostrado que durante la irradiación de este EPR con luz a 430 nm se producen radicales de oxígeno que reaccionan con el A2E generando epóxidos, que tienden a reaccionar con el DNA con posibilidades de dañarlo.[387] Por otro lado, se ha observado que la síntesis de A2E puede ser bloqueada colocando a un ratón *abca4*-/- en oscuridad total.[388] Por ello, parece que la utilización de filtros de absorción selectiva que protegen de la luz excesiva y eliminan fundamentalmente las longitudes de onda corta puede ser beneficioso en estos enfermos.

Calidad muy baja

Además, en los pacientes con distrofias maculares en general, y en el Stargardt en particular, así como en algunas distrofias de conos, puede ser útil realizar un entrenamiento de la fijación excéntrica utilizando un Microperímetro (MP1 Nidek Technologies, Italy o el MAIA de Topcon,[389] Japan), ya que estos sistemas tienen un biofeedback sonoro que permite recolocar el locus retiniano preferencial en aquellos pacientes que aún no lo han desarrollado.[390]

Calidad baja

Retinosis Pigmentaria y Coroideremia

Muchos de los pacientes con RP y coroideremia son miopes, por lo que cobran importancia que lleven una corrección óptica correcta, además de las ayudas de baja visión y el apoyo educativo.

Sin embargo, estos pacientes no suelen responder bien a las ayudas visuales que producen magnificación (al contrario que los pacientes con maculopatías) incluyendo las ayudas ópticas tipo lupas o las ayudas electrónicas como el circuito cerrado de televisión, ya que al tener reducción del CV tienen dificultades para reconocer palabras que no sean muy cortas pues no las ven completas.[391]

Calidad muy baja

Han transcurrido más de 5 años desde la publicación de esta Guía de Práctica Clínica y está pendiente su actualización

El uso de filtros de absorción selectiva para el control del deslumbramiento es muy significativo en pacientes afectos de esta enfermedad[392] así como en los de coroideremia,[393] lo que además protegerá la retina. Es, por tanto, importante modularles la luz para eliminar el deslumbramiento incapacitante, sin colocarlos en condiciones escotópicas porque ello empeoraría su función visual al tener dañada la función de bastones. En este contexto y con este fin han sido probadas las gafas en colores rojizos.[394,395]

Calidad muy baja

Es necesario probar los filtros a los pacientes para prescribir aquel con el que más cómodo está y comprobar la eficacia del mismo.[396]

Es útil en estos pacientes buscar la mejor refracción posible y dar información sobre la mejor iluminación para la lectura y la movilidad. También se les puede enseñar técnicas de escaneo del campo (parece que es uno de los principales factores que influyen en que el paciente tenga una mejor orientación y movilidad es esta capacidad [*scanning ability*]),[397,398] se pueden probar prismas para tratar de expandir el campo[399] o a caminar con un perro-guía si fuera necesario.[400] Incluso se han probado gafas de visión nocturna que han funcionado en algunos casos.[401,402]

Calidad muy baja

En esta línea, se han utilizado las gafas de visión nocturna (NiViS) desarrolladas para asistir a individuos con mala visión nocturna, algo que ya se ha probado en 18 pacientes,[403] las gafas *Night Vision Aid* (NVA),[404] las *wide angle mobility lamp* (WAML) que parecen haber funcionado mejor que las NVA,[405] y las gafas de visión nocturna construidas específicamente para personas con discapacidad visual, que consisten en gafas binoculares y una unidad portátil que procesa la señal y la envía a una pantalla de cristal líquido.[406] Sin embargo, en ninguno estos trabajos este tipo de soliciones ha funcionado de manera completamente satisfactoria.

Además como ayuda a la movilidad, se han propuesto numerosas soluciones en la línea de expandir el CV.

Calidad muy baja

Una de las primeras cosas que se probaron fueron los prismas Fresnel.[399] También se ha propuesto el uso de lentes divergentes de mano.[407]

Otra posible solución sería el uso de lentes anamórficas que aumentan el CV de los pacientes al reducir el tamaño de los objetos en el plano horizontal sin producir cambios en el tamaño de las cosas en el eje vertical, aunque se debe tener en cuenta que esta opción requiere de un periodo de aprendizaje.[408] De la misma forma, se ha utilizado este mismo tipo de lentes pero montadas en gafa en localización inferior a modo de bióptico.[409,410]

Otra táctica que se ha utilizado para expandir el CV es utilizar un telescopio invertido por ejemplo un telescopio tipo Galileo.[411] Sin embargo, el telescopio de Galileo convencional ofrece un CV limitado, por lo que algunos autores han probado utilizar el telescopio descrito por

Han transcurrido más de 5 años desde la publicación de esta Guía de Práctica Clínica y está pendiente su actualización

Drasdo, que combina un CV máximo de 180º en el que todo se ve de un tamaño muy pequeño y que produce una distorsión óptica inherente a este dispositivo, al que deben adaptarse los pacientes aunque no todos son capaces.[412–414] Además, en la práctica se puede construir un telescopio parecido poniendo una lente de contacto fuertemente positiva en la córnea y una lente fuertemente negativa en unas gafas.[415]

Otra idea original son lo que se han llamado las gafas "tricampo" en que:

1) La lente del ojo derecho tiene dos prismas unidos en cada vértice del prisma (34 lente temporal y 22 lente nasal), el prisma temporal se tiñe de color rojo y el prisma nasal es de color verde, con la esperanza de que esto ayudaría a determinar la dirección de objetos

2) La lente del otro ojo tiene un lente oftálmica estándar que puede ser bifocal.[416]

Por último, se han utilizado vídeos con un "reasignador de imagen electrónico", un visualizador montado en la cabeza con una pantalla que presenta imágenes en tiempo real modificadas para reducir su tamaño y, por lo tanto, que permiten ver un mayor CV con el resto visual que le queda al paciente.[417] Sin embargo, aunque tratar de expandir el CV parece una medida que a priori debería mejorar a los pacientes, este tipo de soluciones han fracasado a menudo,[412,413,418,419] debido fundamentalmente a las dificultades que encuentran los pacientes para caminar y a que sólo funcionan bien si el paciente conserva buena AV, pues al verse todo mucho más pequeño, la capacidad de ver el detalle se ve comprometida.

Otro tipo de soluciones son las que ofrecen algunos sistemas electrónicos como el *Augmented-Vision Device*. Este visualizador montado en la cabeza superpone a la imagen real, un dibujo en el que se marcan los bordes de los objetos en un CV mayor.[420] Además, el aparato ha sido implementado para aumentar su versatilidad con un zoom automático[421] y un procesador de vídeo en tiempo real.[422]

Calidad muy baja

Por último, hay que controlar la iluminación ambiente en estos pacientes con una fuente de 75W con luces incandescentes, evitando los fluorescentes en la medida de lo posible (salvo que el paciente lo prefiera), se puede considerar que lleven una fuente de luz brillante con haz ancho para cuándo se mueven.[423] También con este fin se debe enseñar a los pacientes a realizar movimientos de ojos y cabeza exploratorios del CV.[398]

Calidad muy baja

Enfermedades de los conos

Muchos de los pacientes con distrofias de los conos son miopes, por lo que cobran importancia las ayudas de baja visión y el apoyo educativo.

Estos pacientes suelen responder bien a las ayudas visuales que producen magnificación, al contrario que los pacientes con RP,

Han transcurrido más de 5 años desde la publicación de esta Guía de Práctica Clínica y está pendiente su actualización

incluyendo ayudas ópticas tipo lupas o electrónicas del tipo del circuito cerrado de televisión.

La fotofobia es a menudo un síntoma prominente en las enfermedades de conos. El uso de gafas oscuras o lentes de contacto oscuras pueden ser beneficiosas para mejorar la visión y el confort en estos pacientes.[424,425] En la acromatopsia las gafas o lentes de contacto oscuras ayudan a prevenir la saturación de los bastones mejorando la función residual de los conos. En la acromatopsia completa el color rojo oscuro es el más efectivo, permitiendo que lleguen a la retina las longitudes de onda de menor eficiencia luminosa para los bastones, mientras que las de mayor eficiencia luminosa (las longitudes de onda corta) son absorbidas por el filtro.[426,427] Las acromatopsias incompletas se benefician más de lentes marrones-rojizas. Por último, en el monocromatismo de conos azules ligado a X es mejor utilizar filtros color magenta que previenen la saturación de bastones permitiendo la transmisión de la luz azul.[426]

Calidad muy baja

Resumen de la evidencia

Calidad muy baja	La rehabilitación visual y el uso de ayudas visuales puede ser un éxito en pacientes de Stargardt.[381,382]
Calidad baja	En las primeras etapas se pueden emplear gafas bifocales en pacientes de Stargardt.[383]
Calidad muy baja	En pacientes de Stargardt las ayudas óptica más prescritas son: para lejos el telescopio monocular autoenfocable 8x y para cerca las lentes bifocales con alta adición y las lupas.[384]
Calidad muy baja	La utilización de filtros de absorción selectiva en pacientes de Stargardt puede ser beneficiosa puesto que, además de mejorar la adaptación a la oscuridad propia de esta enfermedad, podrían disminuir la acumulación de material anómalo a nivel del EPR, retrasando el daño que éste ocasiona.[385–387]
Calidad baja	En pacientes con Stargardt, así como en algunas distrofias de conos, puede ser útil realizar un entrenamiento de la fijación excéntrica utilizando el Microperímetro, especialmente en aquellos pacientes que no han desarrollado el locus retiniano preferencial.[390]
Calidad muy baja	Los pacientes con RP y coroideremia no suelen responder bien a las ayudas visuales que producen magnificación.[391]
Calidad muy baja	Los pacientes con RP y coroideremia con fotofobia se pueden beneficiar del uso de gafas oscuras o lentes de contacto oscuras, pero no demasiado oscuras para no empeorar la ceguera nocturna.[424,425] Por ello, el uso de filtros de absorción selectiva es útil en pacientes afectos de RP,[392] así como en los de coroideremia.[393]

Han transcurrido más de 5 años desde la publicación de esta Guía de Práctica Clínica y está pendiente su actualización

Calidad muy baja	A los pacientes con RP y coroideremia se les puede enseñar técnicas de escaneo del campo,[398] se pueden probar prismas para tratar de expandir el campo,[399] a caminar con un perro-guía si fuera necesario[400] o probar gafas de visión nocturna.[401–406] Sin embargo, estas últimas no han funcionado de manera completamente satisfactoria.[401–406]
Calidad muy baja	Para expandir el CV en pacientes con RP y coroideremia, se han propuesto los prismas Fresnel,[399] el uso de lentes divergentes de mano,[407] el uso de lentes anamórficas, aunque esta ayuda requiere de un periodo de aprendizaje;[408–410] el uso de un telescopio tipo Galileo invertido,[411] el uso del telescopio descrito por Drasdo (aunque no todos los pacientes son capaces de adaptarse),[412–414] el uso de telescopio poniendo una lente de contacto fuertemente positiva en la córnea y una lente fuertemente negativa en unas gafas,[415] de las gafas "tricampo"[416] o de vídeos con un "reasignador de imagen electrónico",[417] sin embargo, este último tipo de soluciones han fracasado a menudo.[412,413,418,419]
Calidad muy baja	Se puede enseñar a los pacientes con RP a realizar movimientos de ojos y cabeza exploratorios del CV.[398]
Calidad muy baja	El uso de gafas oscuras o lentes de contacto oscuras que pueden ser beneficiosas para mejorar la visión y el confort en pacientes con enfermedades de conos.[424,425]
Calidad muy baja	En la acromatopsia completa el color rojo oscuro en las gafas oscuras o lentes de contacto es el más efectivo [426,427]
Calidad muy baja	Las acromatopsias incompletas se benefician más de lentes marrones-rojizas.[426]

De la evidencia a la recomendación

Los aspectos que han determinado la fuerza y la dirección de las recomendaciones formuladas han sido los siguientes:

1. Calidad global de la evidencia: La evidencia los beneficios de la rehabilitación de la baja visión en pacientes con Stargardt deriva de diversos estudios observacionales y un ECA, todos de baja o muy baja calidad, lo que influyó en la fuerza de la recomendación. La evidencia para la RP y la coroideremia deriva de opiniones de expertos y diversos estudios observacionales de baja o muy baja calidad, lo que influyó en la fuerza de la recomendación. Los estudios identificados en pacientes con enfermedades de los conos son series de casos muy baja calidad, lo que influyó en la fuerza de la recomendación
2. Balance entre beneficios y riesgos: Los datos sugieren que el potencial beneficio de las ayudas ópticas supera los riesgos de las mismas. No se han encontrado estudios que valoren la ocurrencia de eventos adversos.
3. Valores y preferencias de los pacientes: No se identificaron estudios publicados sobre valores y preferencias de las personas con DHR en cuanto a esta pregunta. En el estudio cualitativo realizado en el contexto español, se observó que los pacientes

Han transcurrido más de 5 años desde la publicación de esta Guía de Práctica Clínica y está pendiente su actualización

presentan una alta valoración de las ayudas ópticas, una vez que son adaptadas a las condiciones individuales y que han sido probadas en condiciones de vida cotidiana, y consideran que éstas facilitan el automanejo de la enfermedad y aumentan su autonomía así como sus capacidades laborales o formativas. Valoran positivamente que se les ofrezca apoyo técnico para la adaptación y aprendizaje, así como seguimiento. Por otro lado, los pacientes manifiestan su preferencia por recibir la información sobre la rehabilitación de la baja visión cerca del diagnóstico pero también a lo largo de seguimiento para así, por un lado, adaptarla a sus necesidades en función del curso de su enfermedad y, por otro, poder acceder a las novedades técnicas que aparecen.

4. Costes y uso de recursos: No se han identificado estudios que valoren los costes asociados.
5. Viabilidad: en la actualidad, antes de afiliarse a la ONCE se presentan dificultades a la hora de acceder a rehabilitación (solo tienen acceso aquellos afectados de DHR que cumplen los requisitos de ceguera legal). Además algunas de las ayudas ópticas de baja visión sólo existen en unas pocas ópticas especializadas en España, no se encuentran presentes en todas las CCAA y no hay muchas ayudas oficiales en la que apoyarse.
6. Aceptabilidad: Algunos pacientes pueden tener dificultades para aceptar de forma temprana los posibles beneficios de la rehabilitación al identificarla con la pérdida completa de visión y no con la baja visión, por lo que tienden a retrasar la demanda de apoyo.

El grupo elaborador formuló estas recomendaciones considerando que las ayudas a la baja visión son las que más se adaptan a las distintas DHR.

Recomendaciones

Condicional	En pacientes con DHR se sugiere la mejor refracción posible.
Condicional	Se sugiere aconsejar al paciente con DHR sobre la mejor iluminación para la lectura y la movilidad.
Condicional	En pacientes con baja visión por DHR se sugiere la utilización de ayudas de baja visión y el apoyo educacional.
Condicional	Se sugiere la rehabilitación visual y el uso de ayudas visuales en pacientes con Stargardt.
Condicional	Se sugiere la utilización de filtros de absorción selectiva en pacientes con Stargardt, RP y coroideremia.
Condicional	Se sugiere valorar la opción de realizar un entrenamiento de la fijación excéntrica utilizando el Microperímetro para recolocar el locus retiniano preferencial en aquellos pacientes con Stargardt que no lo tienen desarrollado.
Condicional	En pacientes con RP, se sugiere probar ayudas que producen expansión del CV.
Condicional	En pacientes con enfermedad de conos, se sugieren ayudas que producen magnificación.

Han transcurrido más de 5 años desde la publicación de esta Guía de Práctica Clínica y está pendiente su actualización

Condicional	En pacientes con distrofias de conos se sugiere el uso de gafas oscuras o lentes de contacto oscuras para disminuir la fotofobia y mejorar la AV.
Condicional	En pacientes con acromatopsia completa se sugiere el uso de lentes oscuras de color rojo oscuro.
Condicional	En pacientes con acromatopsias incompletas se sugiere el uso de lentes oscuras de color marrones-rojizas.
√	Se sugiere ofrecer el apoyo de un técnico de apoyo a la rehabilitación en aquellas ayudas visuales que requieran adaptación y aprendizaje por parte del paciente.
√	Se sugiere informar de manera periódica sobre la existencia y posibles beneficios de las ayudas ópticas a los pacientes de DHR.

Han transcurrido más de 5 años desde la publicación de esta Guía de Práctica Clínica y está pendiente su actualización

9. Intervenciones psicoeducativas

9.1. Tratamiento psicológico

- ¿Es efectivo el asesoramiento y/o el tratamiento psicológico en las personas con DHR?

El proceso de adaptación a la discapacidad visual es una experiencia difícil, tal y como apuntan las investigaciones llevadas a cabo para establecer la "calidad de vida" de quienes la padecen.[428–430] Así, las enfermedades visuales degenerativas pueden afectar al paciente psicológica, académica y socialmente; así como a su calidad de vida.[431] Las personas afectadas por una discapacidad visual tienden a presentar peores niveles que aquellos que no la padecen en dos indicadores de calidad de vida: nivel de satisfacción con la vida y posibilidades de experimentar depresión.[432–435] Y es que las personas afectadas por una discapacidad visual se enfrentan a estresores específicos relacionados con sus limitaciones físicas y no físicas.[436] La presencia de una discapacidad visual se asocia con tener más limitaciones de la actividad y menos recursos económicos, sociales y psicológicos;[437–442] así como un menor control sobre las circunstancias que rodean a la vida, lo cual está asociado con una peor calidad de la misma.[438,439] En esta situación, parece lógico que puedan presentar problemas emocionales, así como en sus relaciones.[431,443] Sin embargo, también es posible que, al menos, una parte de los pacientes con DHR puedan beneficiarse de intervenciones psicológicas dirigidas a prevenir y reducir los problemas psicológicos y a aumentar la capacidad de afrontamiento al estrés asociado a la pérdida de visión.[443]

Indicadores como el estado físico, las circunstancias económicas, el entorno social y, más concretamente, los vinculados a la capacidad de desplazamiento independiente y el uso de la visión residual cobran un alto valor de cara a establecer las intervenciones destinadas a incrementar la calidad de vida de las personas con discapacidad visual.[398,444–446]

Para responder a esta pregunta se ha identificado un solo ECA en el que se evaluaba la efectividad de la Terapia Racional Emotiva Conductual sobre las creencias irracionales y bienestar psicológico de pacientes ciegos.[447]

La Terapia Racional Emotiva Conductual es una intervención estructurada, que parte de la idea de que los pensamientos irracionales son la base de los problemas emocionales y conductuales y en la que el objetivo es la detección y modificación de las evaluaciones de la realidad distorsionada, así como de las creencias irracionales y negativas del paciente.

Calidad baja

Jalali *et al.* asignaron a 60 personas con ceguera de un centro de rehabilitación y formación de Irán (edad entre 20-30 años) a un grupo de intervención, que recibían un curso de entrenamiento en Terapia

Han transcurrido más de 5 años desde la publicación de esta Guía de Práctica Clínica y está pendiente su actualización

Racional Emotiva Conductual, o a un grupo control, donde no eran intervenidos. Los pacientes asignados al grupo de intervención disminuyeron las creencias irracionales, el nivel de depresión, ansiedad y estrés y aumentaron su autoestima tras la intervención y en el seguimiento a un mes (*P-valores*< 0,001).[447]

Resumen de la evidencia

Calidad baja	La terapia racional emotiva conductual puede aumentar el bienestar psicológico (ansiedad, depresión, estrés y autoestima) de los pacientes con una ceguera o pérdida visual.[447]

De la evidencia a la recomendación

Los aspectos que han determinado la fuerza y la dirección de las recomendaciones formuladas han sido los siguientes:

1. Calidad global de la evidencia: La evidencia disponible se considera baja debido a que el único estudio es un ECA con limitaciones metodológicas (no se describe el proceso de aleatorización, el ocultamiento de la asignación, ni el cegamiento de la muestra; no se realiza cálculo del tamaño muestral, etc.) y debido a su indireccionalidad (estudio realizado en pacientes con ceguera en general, no específicamente debida a DHR).
2. Balance entre beneficios y riesgos: El hecho de presentar resultados positivos en distintas variables (ansiedad, depresión, estrés y autoestima) sugiere que el potencial beneficio de las intervenciones psicológicas supere los riesgos de las mismas. No se han encontrado estudios que valoren la ocurrencia de eventos adversos.
3. Valores y preferencias de los pacientes: No se identificaron estudios publicados sobre valores y preferencias de las personas con DHR en cuanto a esta pregunta. En el estudio cualitativo realizado en el contexto español, se observó que los motivos principales por los que los afectados buscan apoyo psicológico son, por un lado, afrontar el diagnóstico y, por otro, recibir ayuda en aquellos momentos percibidos por el paciente como de inflexión de la enfermedad, es decir, en los que se percibe una pérdida brusca de capacidades (por ejemplo, la pérdida de la capacidad lectora o el inicio del uso de bastón de movilidad) y que pueden ser experimentados con mucho malestar. Asimismo, los pacientes entrevistados, especialmente aquellos sin herencia familiar directa, mostraron su valoración por conocer personas con su misma patología en terapia.
4. Costes y uso de recursos: No se han identificado estudios que valoren los costes asociados a estas intervenciones.
5. Viabilidad: Se debe valorar si se dispone del personal capacitado para realizar este tipo de intervenciones. En la actualidad, solo tienen acceso a las intervenciones psicosociales aquellos pacientes con DHR afiliados a la ONCE, es decir, que cumplen los requisitos de ceguera legal. Además, algunas asociaciones de pacientes prestan a sus asociados estos servicios antes de llegar a dicho extremo.

Han transcurrido más de 5 años desde la publicación de esta Guía de Práctica Clínica y está pendiente su actualización

El grupo elaborador formuló las siguientes recomendaciones.

Recomendaciones

Condicional	En pacientes con ceguera o pérdida de visión parcial asociada a la DHR, se sugiere considerar la intervención psicológica (como la terapia racional emotiva conductual o la terapia cognitivo-conductual)
√	Se sugiere valorar individualmente con los pacientes la necesidad de apoyo psicológico, especialmente, durante el diagnóstico y en momentos de inflexión de la enfermedad percibidos por el paciente.
√	Se sugiere valorar individualmente con familiares y cuidadores la necesidad de apoyo psicológico.

9.2. Programas educativos

- Educación estructurada a familiares y personas con DHR: ¿cuándo, cómo, por quién y con qué contenidos impartirla?

No se han identificado estudios que evalúen intervenciones o programas educativos en personas con DHR y/o su familia.

Sin embargo, se identificó una revisión sistemática de la colaboración Cochrane publicada en 2010[448] y un ECA de buena calidad publicado en 2015 que perseguía evaluar los efectos del entrenamiento en orientación y movilidad en adultos con baja visión.[449] Estos estudios han sido descritos previamente. Para más información ver apartado 8 Rehabilitación de la baja visión.

Por tanto, para las recomendaciones de este apartado se ha considerado la metodología del centro estadounidense Helen Keller para jóvenes y adultos sordociegos, institución especializada en la educación y formación de personas con déficit visual y auditivo.[450] Además, se ha seleccionado un artículo de opinión que aborda algunos aspectos parciales de la pregunta formulada para pacientes con déficit visual no completo y completo.[451] Con todo, el grupo de elaboración de la GPC sobre las DHR formuló unas recomendaciones sobre la educación estructurada en familiares y pacientes con DHR.

Educación sexual

Ingraham *et al.* describen la metodología desarrollada desde el Centro Helen Keller.[450] Dentro de este programa, cada estudiante es evaluado de forma individual en relación a su comprensión de áreas básicas de salud y sexualidad humana, incluyendo nutrición, educación sexual e higiene, y se ofrece programa de instrucción mutuamente acordados. Entre los elementos del programa se encuentran los siguientes:	Calidad muy baja

Han transcurrido más de 5 años desde la publicación de esta Guía de Práctica Clínica y está pendiente su actualización

- Educación sexual en personas con déficit visual y auditivo, donde se centra gran parte de la atención en las prácticas de sexo seguro y se informa sobre enfermedades de transmisión sexual y embarazo.
- Entrenamiento táctil y reconocimiento de la anatomía, utilizando modelos de simulación para las situaciones en las que se les formará, y así estas personas conocerán de antemano aquello a lo que se puedan enfrentar.
- Establecer límites físicos que les ayudará en la comunicación más efectiva con los demás. Esta información es especialmente importante en situaciones que requieran de apoyo adicional, tales como el uso de un guía vidente para ir al baño durante los eventos sociales.
- Manejo de las relaciones sociales con las personas, incluida su familia.

Resumen de la evidencia

Calidad muy baja	En la metodología del Centro Helen Keller para jóvenes y adultos sordociegos en EE.UU. cada estudiante es evaluado de forma individual en relación a su comprensión de áreas básicas de salud y sexualidad humana, incluyendo nutrición, educación sexual e higiene, y se ofrece programa de instrucción mutuamente acordados.[450]

De la evidencia a la recomendación

Los aspectos que han determinado la fuerza y la dirección de las recomendaciones formuladas han sido los siguientes:

1. Calidad global de la evidencia: En relación a las intervenciones en educación sexual, no se identificaron estudios en personas con DHR y/o su familia, por lo que se incluyó un estudio descriptivo de muy baja calidad en pacientes con déficit visual y auditivo.[450]
2. Balance entre beneficios y riesgos: En relación a las intervenciones en educación sexual, los jóvenes con problemas de visión y/o audición pueden entrar en la edad adulta con información muy deficiente, pero normal en lo relacionado a impulsos y deseos sexuales. Las personas mejor informadas tienen menos probabilidad de ser explotadas, abusadas o inadaptadas sexualmente.[450]
3. Costes y uso de recursos: No se identificaron estudios que hayan analizado los costes y usos de recursos o sobre valores y preferencias de los pacientes en relación a esta pregunta.
4. Viabilidad: En la actualidad, solo tienen acceso a programas de educación estructurada aquellos pacientes con DHR que pertenecen a la ONCE, es decir, que cumplen los requisitos de ceguera legal. Además, algunas asociaciones de pacientes prestan a sus asociados estos servicios antes de llegar a dicho extremo.

Han transcurrido más de 5 años desde la publicación de esta Guía de Práctica Clínica y está pendiente su actualización

El grupo elaborador formuló las siguientes recomendaciones considerando los elementos de los programas educativos existentes en personas con discapacidad visual que podrían ayudar a mejorar el bienestar de los pacientes y familiares con DHR.

Recomendaciones

Condicional	Se sugiere aconsejar programas de educación sexual individualizados adaptados a la edad a las personas con DHR que sean sordociegos.
Condicional	Se sugiere aconsejar programas de educación sexual donde se informe de prácticas de sexo seguro, se realice entrenamiento táctil y reconocimiento de la anatomía, se ensaye el establecimiento de límites físicos y se fomente el manejo de las relaciones sociales con las personas, incluida su familia.
√	Se sugiere valorar con los pacientes la necesidad de programas educativos, especialmente, durante el diagnóstico y en momentos de inflexión de la enfermedad y percibidos por el paciente.

Han transcurrido más de 5 años desde la publicación de esta Guía de Práctica Clínica y está pendiente de su actualización

Han transcurrido más de 5 años desde la publicación de esta Guía de Práctica Clínica y está pendiente su actualización

10. Medidas de estilo de vida

- ¿Qué medidas referentes al estilo de vida deben aconsejarse a las personas con DHR?

No se identificaron estudios sobre el efecto del consumo de alcohol y de tabaco, del ejercicio físico y otras medidas de estilo de vida que ayuden a mejorar los síntomas y disminuir riesgos en personas con DHR.

En cuanto a la alimentación, se identificaron siete estudios, seis de ellos (10 publicaciones) evalúan los efectos de una dieta restrictiva de arginina en la función visual y en la disminución de la hiperornitinemia en pacientes con atrofia girata,[452–461] anomalía característica en esta patología,[462] mientras que, el estudio restante analiza el posible efecto de una dieta rica en ácidos grasos omega-3 en personas con RP.[463]

Dieta restrictiva de arginina

Las personas con atrofia girata tienen niveles altos de ornitina en plasma debido a una deficiencia de la enzima ornitina aminotransferasa, indicándose en estos casos una dieta restrictiva en arginina.

En los estudios identificados se evalúan los niveles de ornitina en sangre y la función visual antes y después de la aplicación de una dieta restrictiva de arginina en pacientes con atrofia girata, con un periodo de seguimiento variable. Cinco corresponden a descripciones de series de casos o casos aislados[452–455,457–461] y uno a un estudio de cohortes.[456]

Efecto sobre la función ocular

Los exámenes oftalmológicos para medir la función ocular, con alguna variación en cuanto a número de pruebas e instrumento utilizado, fueron los mismos en la mayoría de los estudios: AV, adaptometría, examen con lámpara de hendidura, CV (Goldman, Humphrey), visión cromática, ERG y fotografía de FO.

Calidad muy baja

Berson *et al.*[453] y Shin *et al.*[458] publican los resultados de una serie de cinco pacientes suplementados con aminoácidos esenciales (20 g/día) y piridoxina (300 mg/día), de los cuales cuatro se sometieron a una dieta baja en proteínas y arginina inicialmente muy restrictiva y, posteriormente, mantenida entre 20-35 g/día de proteínas y 1,25-1,75 g/día de arginina, mientras que un paciente con respuesta a la piridoxina no se sometió a la dieta. A pesar de la disminución de ornitina en sangre, después de un año de seguimiento no se observó ninguna mejoría en los hallazgos oftalmológicos en ninguno de los cinco pacientes; un paciente con control pobre de ornitina en plasma presentó ligero empeoramiento del ERG y aumento del área de atrofia coriorretiniana. En el seguimiento

Han transcurrido más de 5 años desde la publicación de esta Guía de Práctica Clínica y está pendiente su actualización

a los dos años, los resultados son similares: no se observó ninguna mejoría clínica ni estadísticamente significativa de la función ocular comparando con la situación basal, a pesar de mantener niveles terapéuticos de ornitina en sangre.[452] En los cinco pacientes se observó un ligero aumento del área de atrofia, sin embargo, solo dos de ellos sufrieron empeoramiento funcional de la retina.

En el caso publicado por McInnes *et al.,*[457] manteniendo una dieta hipoproteica (12-18 mg/kg/d) durante cinco semanas, se observó una mejoría funcional de un solo ojo, que se mantuvo mientras hubo adherencia a la dieta. A los ocho meses la función visual regresó a su estado inicial.

En una paciente no respondedora a la piridoxina con una dieta restrictiva de proteínas (10-20 g/d) y de arginina (aportes estimados del 5% de las proteínas) con suplementos de aminoácidos esenciales, después de seis, 12 y 18 meses de niveles reducidos de ornitina en sangre, se produjo una mejoría subjetiva en la adaptación a la oscuridad confirmada con pruebas de adaptometría y sin aparente progresión de la degeneración coriorretiniana.[459]

Otros dos casos evaluados por el mismo grupo en la misma línea de investigación (dieta restrictiva de proteínas [10-20 g/d] y de arginina [aportes estimados del 5% de las proteínas] con suplementos de aminoácidos esenciales) muestran resultados contradictorios. Se sometió a tratamiento con 500 mg/d de piridoxina durante al menos dos semanas previo a la dieta restringida en arginina. Un sujeto mostró respuesta a la dieta restrictiva más 100 mg de piridoxina/día (disminución de la ornitina) sin cambios en la función visual de ningún tipo; el otro sujeto presentó mejoría subjetiva y objetiva valorada por test de adaptación a la luz, en ERG, función de los conos y visión del color 13,5 meses después de la reducción de ornitina plasmática (15 meses de tratamiento).[461]

Kaiser-Kupfer *et al.*[249,454,455] publican los resultados de la misma dieta restrictiva en arginina descrita por Valle *et al.*[459] en dos parejas de hermanos. Tras los múltiples exámenes oftalmológicos y metabólicos en el seguimiento a 5-7 años concluyen que la reducción crónica de ornitina con dicha dieta enlentece de manera importante la progresión de la distrofia coriorretiniana. Además, los resultados también sugieren que los sujetos que iniciaron la dieta a edad más temprana tuvieron menor afectación ocular.[454] En una publicación posterior se informan los resultados de los mismos individuos sometidos a exámenes oftalmológicos al menos una vez al año después de 16-17 años de continuidad con la dieta.[455] Los autores concluyen que comenzar una dieta restrictiva en arginina precozmente, antes de que comiencen los cambios coriorretinianos parece enlentecer el desarrollo de las lesiones de la retina. También se observó que se mantiene una pérdida relativamente

Han transcurrido más de 5 años desde la publicación de esta Guía de Práctica Clínica y está pendiente su actualización

pequeña progresiva en determinados aspectos de la función de la retina a pesar de una adherencia buena a la dieta, lo que sugiere la intervención de otros factores y la necesidad de más estudios.

Un estudio posterior del mismo autor compara el efecto de una dieta restrictiva de arginina (no especificada) en 17 pacientes que cumplieron la dieta con respecto a 10 pacientes que no la cumplieron (grupo control) después de cerca de 14 años de seguimiento en el que evaluaron ERG con respuesta combinada, ERG Flicker, examen de CV tipo Goldman y Humphrey. Todas las tasas medias de cambio fueron significativamente más lentas en los pacientes que cumplieron la dieta (P<0,05) excepto para la perimetría estática en análisis ajustado por edad (P=0,06), ya que difería entre los grupos.[456]

Efecto sobre los niveles de ornitina en sangre

Todos los estudios identificados observaron una disminución de los niveles de ornitina en sangre en los casos estudiados a medio y largo plazo tras el inicio de una dieta restrictiva en arginina.

Calidad muy baja

Berson *et al.*[453] y Shih *et al.*[458] (dos publicaciones del mismo estudio) observaron una disminución de un 60% de los niveles plasmáticos de ornitina tras cinco semanas de dieta. En el seguimiento a dos años también se observó una reducción sustancial de la ornitinemia.[3]

El estudio de un caso realizado por McInnes *et al.*[457] muestra una reducción de los niveles de ornitina cercanos a la normalidad a las cuatro semanas de la dieta.

Valle *et al.*[459] informan de niveles entre 55-355 µmol/L durante 1,5 años de seguimiento en los cuatro pacientes incluidos con una media de ornitinemia de 1.001 ±22 µmol/L sin tratar [normal, <200 µmol/L]). Asimismo, Kaiser-Kupfer *et al.* en una publicación vinculada a la anterior sobre el seguimiento a largo plazo de dos de los pacientes incluidos en Valle *et al.*, observaron una disminución de 160 ± 14 y 234 ± 9 (media ± DS) µmol/L.[461] Utilizando la misma dieta, Valle *et al.* en un trabajo posterior observaron una reducción de los niveles plasmáticos de ornitina de dos a seis veces en cinco sujetos de los nueve incluidos, con un seguimiento entre cuatro y 32 meses.[460]

Los cuatro individuos con hiperornitinemia incluidos en Kaiser-Kupfer *et al.* 1991[454] y 2002[455] mostraron reducción de la misma en distintas mediciones a lo largo del seguimiento. En la primera publicación[454] informan de valores de ornitina entre el rango normal y dos veces el límite superior. En la segunda publicación (16 años de seguimiento) observaron valores de media ± DS entre 123 ± 6 µmol/L y 370 ± 129 µmol/L en un sujeto que no cumplía correctamente la dieta.[455]

Han transcurrido más de 5 años desde la publicación de esta Guía de Práctica Clínica y está pendiente su actualización

Las cifras informadas en el ECnoA más reciente (n=17 y 10), estuvieron por debajo de 400-500 µmol/L.[456]

Efectos adversos

McInnes *et al.* describen tres episodios de aumento de amonio en sangre y náuseas que remitieron con administración de arginina.[457] Valle *et al.*[459,460] informan de que no se observó aumento de amonio en ningún caso. Así mismo, Berson *et al.* informan de que no se produjeron efectos sistémicos perjudiciales.[452,453] En los cuatro estudios de Kaiser-Kupfer *et al.* no se hace referencia a posibles efectos adversos.[454–456,461]

Calidad muy baja

Dieta rica en Omega-3

Con el objetivo de evaluar si una dieta rica en ácidos grasos omega-3 puede ralentizar la pérdida de AV en personas con RP suplementados con vitamina A (15.000 UI/d durante 4-6 años), Berson *et al.* en 2012[463] realizaron un análisis *post-hoc* ajustando por edad a un grupo de pacientes adultos (n=357) participantes en varios de sus ensayos anteriores sobre la vitamina A[335,366,464,465] y que habían contestado anualmente a un cuestionario de frecuencia de consumo de alimentos. Se obtuvo que en las personas que consumieron 0,20 g/día o más de omega-3 en su dieta, las tasas medias de pérdida de AV fueron más lentas que los que tuvieron una dieta con menos de 0,20 g/día de omega-3, medida tanto con el test ETDRS (P=0,001) como con el test de Snellen (P=0,003).

Calidad muy baja

Resumen de la evidencia

	En base a la evidencia disponible, el efecto de la dieta restrictiva en arginina sobre la función visual en personas con atrofia girata no está claro, ya que los estudios son observacionales y obtienen resultados contradictorios.
Calidad muy baja	Los estudios con mayor seguimiento observan un enlentecimiento de la progresión de la enfermedad, sobre todo si se establece la dieta de forma precoz.[454,455]
Calidad muy baja	Los pacientes con atrofia girata con dieta restrictiva de arginina parecen obtener un enlentecimiento de los cambios patológicos en la función visual en comparación con los pacientes sin dieta.[456]
Calidad muy baja	Las dietas restrictivas en arginina con suplementos de aminoácidos esenciales en pacientes con atrofia girata reducen los niveles de ornitina en sangre, sin una disminución importante no deseada de otros aminoácidos ni otros elementos.[452–457,459–461]

Han transcurrido más de 5 años desde la publicación de esta Guía de Práctica Clínica y está pendiente de actualización

Calidad muy baja	La evidencia disponible no permite establecer si existe o no relación directa de la disminución de los niveles de ornitina con la posible mejoría de la función visual, pero no se han observado efectos deletéreos ni empeoramiento de la patología en ningún caso estudiado.[452,453,459,460]
Calidad muy baja	No hay datos para comparar diferentes composiciones de la dieta en cuanto a proteínas y arginina. Los estudios identificados que incluían varios casos y más seguimiento han evaluado una dieta hipoproteica de 10-20 gr/día con un 5% aproximado de arginina, con suplementos de aminoácidos esenciales y de vitaminas (variable).[454,455,459,461]
Calidad muy baja	La evidencia procedente del único estudio sobre el efecto de los ácidos grasos omega-3 en la dieta de pacientes con RP muestra un beneficio en la pérdida de la AV.[463]

De la evidencia a la recomendación

Los aspectos que han determinado la fuerza y la dirección de las recomendaciones formuladas han sido los siguientes:

1. Calidad global de la evidencia: La evidencia deriva de diversos estudios observacionales y un análisis post hoc de estudios previos de baja o muy baja calidad, lo que influyó en la fuerza de la recomendación
2. Balance entre beneficios y riesgos: Parece que la dieta restrictiva en arginina podría presentar una acción protectora sobre la función visual y no se han identificado efectos secundarios.
3. Valores y preferencias de los pacientes: No se han identificado estudios publicados previos sobre los valores y preferencias de las personas con DHR con respecto a esta pregunta. En el estudio cualitativo con pacientes con DHR en el contexto español, los participantes señalan su preferencia por recibir consejos de alimentación saludable, antes que la prescripción de suplementos. Asimismo, algunos pacientes muestran su preferencia por recibir también recomendaciones de estilo de vida generales para toda la población, siempre que no sean perjudiciales para su DHR.
4. Costes y uso de recursos. No se han identificado estudios que valoren los costes asociados.

El grupo de elaboración propuso la inclusión de las siguientes recomendaciones:

Recomendaciones

Condicional	Se sugiere disminuir la arginina en la dieta de los pacientes con atrofia girata, siempre que esté confirmada bioquímica o genéticamente, con el fin de reducir la hiperornitinemia, manteniendo un aporte suficiente de los nutrientes y aminoácidos esenciales adecuado y una vigilancia del peso y estado nutricional del paciente.

Han transcurrido más de 5 años desde la publicación de esta Guía de Práctica Clínica y está pendiente su actualización

√	Se sugiere realizar dieta rica en ácidos grasos omega-3 en adultos con RP que estén recibiendo tratamiento con 15.000 UI/día de Vitamina A.

Han transcurrido más de 5 años desde la publicación de esta Guía de Práctica Clínica y está pendiente su actualización

11. Manejo de las complicaciones asociadas

11.1. Catarata

- ¿Cuándo debe operarse la catarata asociada? ¿Hay alguna maniobra específica que deba recomendarse?

Los pacientes con RP son una población con un elevado riesgo de desarrollar cataratas. En concreto es muy frecuente el desarrollo de cataratas subcapsulares posteriores.[466]

Las cataratas subcapsulares posteriores en la población general son relativamente raras y se estima que afectan al 2,1% de las personas mayores de 50 años. Sin embargo, en la RP aproximadamente la mitad de los pacientes desarrollan este tipo de cataratas a los 40 años y el 80% a los 60. La coexistencia de este tipo de cataratas con una restricción concéntrica del CV inherente a esta enfermedad hace que la pérdida de visión en estos pacientes, debido al desenfoque causado por la opacidad, sea muy acusado.[212]

Las cataratas son un hallazgo común en las formas sindrómicas de RP como el USH y en algunas otras distrofias retinianas como las vitreorretinopatias congénitas. Al ser estas enfermedades menos habituales, existen menos datos en la literatura.

En relación a esta pregunta clínica, no se han identificado estudios de alta calidad metodológica que evalúen las diferentes técnicas quirúrgicas para la catarata asociada a las DHR.

Parte de los estudios identificados abordan técnicas quirúrgicas para la catarata, que han ido cayendo en desuso, por lo que no se detallan los resultados de estos estudios.[467–472] Estas técnicas son la cirugía extracapsular con[467–469] o sin lente intraocular[468,472] y la cirugía intracapsular con[470] o sin lente intraocular.[471,472]

Para responder a esta pregunta, por tanto, se han tenido en cuenta los estudios en los que se emplea facoemulsificación con lente intraocular[466,470,473–475] y con anillo de tensión capsular.[466] Todos los estudios identificados son observacionales,[466,470,473–475] en su mayoría análisis retrospectivos[466,470,474,475] y todos ellos en la RP (n=250 pacientes y 349 ojos intervenidos).

Agudeza visual

La AV media mejoró tras la operación en general en los pacientes con DHR.[466,470,473–475]

Han transcurrido más de 5 años desde la publicación de esta Guía de Práctica Clínica y está pendiente su actualización

En un primer estudio en el que se realizó facoemulsificación con implante de lente intraocular los autores observaron que la AV media preoperatoria fue de 20/340 y mejoró de forma significativa a 20/129 tras la intervención (*P*<0,0001). El 87,5% de los pacientes mejoraron tras la operación, el 10% se mantuvieron estables y el 2,5% empeoraron.[472] En un segundo estudio 19 ojos (67,9%) mejoraron la AV y nueve (32,1%) no obtuvieron mejoría en su AV, aunque dos de ellos refirieron una mejoría subjetiva en su calidad de visión.[474] En un último estudio, se realizó facoemulsificación con implante de lente intraocular con y sin anillo endocapsular.[466] En este estudio obtuvieron resultados positivos aunque un poco más modestos. La AV mejoró en el 52% de los casos, permaneció estable en el 37% y empeoró en el 12%. La media de la mejor AV corregida preoperatoria en todo el grupo fue de 1,45 ± 0,85 (IC95%: 1,21-1,69) e incrementó a 1,32 ± 0,95 (IC95%: 1,06-1,58; *P*=0,02). La media preoperatoria y la postoperatoria en el grupo sin anillo mejoró de 1,16 ± 0,8 (IC95%: 0,83-1,48) a 0,98 ± 0,88 (IC95%: 0,62-1,33; *P*=0,02) y en el grupo con anillo de 1,74 ± 0,81 (IC95%: 1,42-2,07) a 1,66 ± a 0,90 (IC95%: 1,3-2,03; *P*=0,31), respectivamente.[466]

Calidad baja/muy baja

Complicaciones / Seguridad

En relación al uso de facoemulsificación con implante de lente, en un primer estudio un paciente sufrió un edema macular postquirúrgico (4,8%) y otro una rotura de la cápsula posterior intraoperatoria (4,8%).[474] Mientras que en otro estudio, el 82,5% de los ojos desarrollaron algún grado de opacificación de la cápsula posterior y el 52,5% precisaron capsulotomía con láser YAG una media de 10,8 meses tras la cirugía. El 18,8% de los ojos mostraron facodonesis o pseudofacodonesis.[475]

Calidad baja/muy baja

Bayyoud *et al.*[466] observaron que pacientes operados mediante facoemulsificación con lente intraocular a los que se les implantó un anillo de tensión capsular mostraron una menor tendencia a la aparición de opacificación de la cápsula posterior (13/26 casos en pacientes operados mediante facoemulsificación sin anillo y 10/26 en pacientes a los que también se les implantó un anillo de tensión capsular). Asimismo, cuando a la facoemulsificación se asoció el uso de anillos de tensión capsular disminuyó la incidencia del síndrome de contracción capsular (2 casos en pacientes operados mediante facoemulsificación y ninguno en pacientes a los que también se les implantó un anillo de tensión capsular), sin embargo, las diferencias no fueron estadísticamente significativas para ninguna complicación.

A la semana de la intervención, Hayashi *et al.* no apreciaron diferencias en el área de la capsulorrexis entre ambos grupos (pacientes con RP operados de cataratas *vs.* pacientes sin RP pareado por edad), sin embargo, al mes el área era significativamente menor en el grupo de pacientes con RP. También hubo diferencias significativas en el grado de

Han transcurrido más de 5 años desde la publicación de esta Guía de Práctica Clínica y está pendiente su actualización

descentramiento y el grado de inclinación a uno, seis y 12 meses tras la intervención. Catorce ojos en el grupo de pacientes con RP (29,8%) precisaron una capsulotomía anterior con láser YAG y ninguno en el grupo control.[473]

Resumen de la evidencia

Calidad muy baja	La cirugía de cataratas en personas con RP proporciona mejoría visual en la mayoría de los pacientes que mantienen buena función macular.[466,470,473–475]
Calidad muy baja	Algunas complicaciones tras la cirugía de cataratas, como la opacificación de la cápsula posterior, la contracción de la cápsula anterior o tendencia al descentrado de la lente intraocular o a la pseudofacodonesis, son más frecuentes en las personas con RP que en la población general.[466,473,475]
Calidad muy baja	La implantación de un anillo de tensión capsular en pacientes operados mediante facoemulsificación con lente intraocular podría disminuir el riesgo de aparición de opacificación de la cápsula posterior y síndrome de contracción capsular.
	No existen datos suficientes referentes a la cirugía de cataratas en otras enfermedades hereditarias de la retina.

De la evidencia a la recomendación

Los aspectos que han determinado la fuerza y la dirección de las recomendaciones formuladas han sido los siguientes:

1. Calidad global de la evidencia: La evidencia deriva de diversos estudios observacionales retrospectivos y un estudio de casos y controles en pacientes con DHR de baja o muy baja calidad, lo que influyó en la fuerza de la recomendación.

2. Balance entre beneficios y riesgos: La cirugía de cataratas en personas con RP parece que mejora la AV de pacientes con RP que mantienen buena función macular.[466,470,472,474,475] Estos resultados son similares a los hallados en pacientes sin DHR, la MAVC mejora tras la cirugía frente aquellos que no son intervenidos (diferencia de medias=-0,15; IC95%: -0,28 a -0,02; P<0,05).[476–478]
   Según la *American Academy of Ophthalmology Cataract and Anterior Segment Panel* la cirugía de cataratas es uno de los tratamientos más exitosos en la historia de la medicina. Sin la cirugía, los pacientes con cataratas experimentarían una disminución constante de la función visual y de la función física. En población general, con la cirugía, los pacientes se recuperan rápidamente con una excelente visión y la capacidad de reanudar las actividades normales de la vida diaria.[478]
   Así, en la guía de la *American Academy of Ophthalmology Cataract and Anterior Segment Panel* se recomienda la cirugía de cataratas debido a la eficacia demostrada en la mejora de la calidad de vida. Por el momento, no se han encontrado datos en pacientes con DHR. Sin embargo, en pacientes sin DHR, los resultados en calidad de

Han transcurrido más de 5 años desde la publicación de esta Guía de Práctica Clínica y está pendiente su actualización

vida son mejores tras la cirugía, frente aquellos que no son intervenidos (diferencia de medias=1,60; IC95%: 0,61-2,59; *P*<0,05).[476,477] Otros datos relacionados, es que los pacientes intervenidos muestran mejores niveles de bienestar emocional, movilidad, independencia, lectura y acceso a la información (*P*<0,05) que aquellos que no reciben la intervención.[477]

Con todo, esta organización insta a que la decisión de realizar la cirugía de catarata se base en la consideración de factores tales como la AV, la deficiencia visual y el potencial de beneficios funcionales.[478]

Sin embargo, se debe tener en cuenta que también presentan mayor riesgo de complicaciones tras la cirugía de cataratas, dado que la incidencia de opacificación capsular y de contracción capsular anterior es alta, aunque la incidencia del edema de mácula secundario es pequeña.[470]

3. Valores y preferencias de los pacientes: Entre los estudios que exploran la efectividad y seguridad de la cirugía de cataratas, Bastek *et al.*[472] informaron que el 83% de los pacientes indicó de que se someterían a la cirugía de nuevo y Reccia *et al.*[467] indicaron que todos sus pacientes expresaron su satisfacción con el resultado de la intervención. En el estudio cualitativo con pacientes con DHR en el contexto español, algunos pacientes informaron de que la intervención disminuyó mucho o totalmente a su visión, mientras que otros percibieron que mejoró mucho. Esta variabilidad en la percepción de los pacientes se observó también en relación a la sensibilidad a la luz. Por otro lado, los pacientes informaron de que tanto los riesgos como los beneficios que perciben de la intervención son importantes. Y por tanto, recibir información sobre los riesgos hubiera podido cambiar su decisión respecto a cuándo operarse.
4. Costes y uso de recursos: No se han identificado estudios que valoren los costes asociados.

El grupo de trabajo propuso la inclusión de las siguientes recomendaciones.

Recomendaciones

Condicional	Se sugiere realizar cirugía de cataratas en personas con RP que mantienen algo de función macular.
√	Se sugiere realizar cirugía de cataratas en personas con otras DHR en las que la catarata esté produciendo un deterioro adicional de la actividad visual
Condicional	En pacientes con RP, se sugiere valorar la necesidad de realizar maniobras como colocar un anillo de soporte capsular para minimizar el riesgo de contracción de la cápsula anterior y la tasa de opacificación de la cápsula posterior.

Han transcurrido más de 5 años desde la publicación de esta Guía de Práctica Clínica y está pendiente su actualización

11.2. Desprendimiento de retina

11.2.1. Prevención del desprendimiento de retina

- ¿Cómo puede prevenirse el desprendimiento de retina en las distrofias vitreorretinianas?

Las degeneraciones vitreorretinianas que tienen un riesgo aumentado de presentar DR son la XLRS, la vitreorretinopatía exudativa familiar y el complejo Wagner-Stickler.[479]

No se han encontrado estudios en los que se ensayen estrategias terapéuticas específicas para disminuir el riesgo de DR en los pacientes con XLRS.

No se han identificado estudios de alta calidad metodológica que evalúen las diferentes técnicas terapéuticas específicas para disminuir el riesgo de DR en los pacientes con vitreorretinopatía exudativa familiar. Sin embargo, en esta enfermedad se han publicado algunos estudios no controlados y retrospectivos que analizan los efectos de la ablación mediante fotocoagulación con láser de las áreas de isquemia, presuntamente causantes de la neovascularización y DR exudativo y/o traccional.[480,481]

Mientras que en el trabajo de Pendergast *et al.*, de quince ojos tratados con ablación mediante fotocoagulación con láser de las áreas de isquemia en vitreorretinopatía exudativa familiar, ocho ojos no requirieron ningún tratamiento adicional y siete ojos progresaron a un DR que requirió cirugía vítreo-retiniana.[480] En el estudio de Shukla *et al.*, 20 ojos fueron tratados con fotocoagulación láser o criopexia, un paciente tuvo un agujero macular y neovascularización que requirió fotocoagulación láser. A lo largo del seguimiento (media: 16,4 meses), cuatro pacientes se perdieron durante el seguimiento y los demás se mantuvieron estables.[481]

Calidad muy baja

Para el síndrome de Stickler se identificó una revisión sistemática que evalúa la eficacia y seguridad de las intervenciones profilácticas en la retina para reducir el riesgo de DR y la consecuente pérdida de visión en adultos y niños con este síndrome.[482] Se pudieron incluir únicamente dos estudios ambos de cohortes retrospectivos con grupo control en población diagnosticada de síndrome de Stickler tipo 1.

Ang *et al.*[483] evaluaron la eficacia profiláctica de la crioterapia 360° en la retina posterior a la ora serrata (n=204) y Leiba *et al.*[484] valoraron el tratamiento con láser circunferencial 360° para los ojos con lesiones extensas contiguas de la retina, en los que las lesiones estaban presentes en al menos tres cuadrantes de la retina, y el tratamiento focal con láser para los ojos con pequeñas lesiones localizadas de degeneración en empalizada o roturas aisladas (n=22). Los participantes en los grupos control de ambos estudios o no se sometían a tratamiento profiláctico alguno o lo hacían a intervenciones profilácticas diferentes a la crioterapia. Ambos estudios realizaron la profilaxis en

Han transcurrido más de 5 años desde la publicación de esta Guía de Práctica Clínica y está pendiente su actualización

personas sin DR previo en cualquiera de los ojos o, en el ojo adelfo, en aquellas personas con un DR previo en un ojo.

La misma revisión de Carroll *et al.*[482] identificó dos estudios más (informados en tres publicaciones en francés) pero los consideran como evidencia de apoyo por su baja calidad y poca relevancia.[485–487] Estos estudios pequeños, también de cohortes con grupo control, evaluaron intervenciones quirúrgicas profilácticas en población designada como síndrome Wagner-Stickler pero en la que todos o algunos de los participantes tenían características sistémicas que podían ser consistentes con el síndrome de Stickler, e informaron resultados poco fiables.

Calidad baja

Los dos estudios principales, Ang *et al.*[483] y Leiba *et al.*[484], encontraron una menor tasa de DR en los grupos que recibieron profilaxis (bilateral y unilateral combinada) que en los grupos controles (P<0,0025). Ninguno de los dos estudios informaron de ningún evento adverso mayor o a largo plazo o complicaciones asociadas con las intervenciones.[483,484]

Sin embargo, tal y como destacan los autores de la revisión, estos estudios presentan alto riesgo de sesgos, no solo por la debilidad inherente del diseño de los estudios sino por la no comparabilidad entre el grupo de intervención y el control en sus características basales, lo que resta robustez a las recomendaciones que se podrían extraer de sus conclusiones.[482]

En los otros dos estudios, Monin *et al.*, comparan el tratamiento con láser con el cerclaje escleral y otros tipos de intervenciones (incluyendo la crioterapia) como profilaxis en el ojo contrario (n=22 participantes) y concluyen que sólo el cerclaje resulta de utilidad para disminuir el riesgo de DR en pacientes con diagnóstico clínico de síndrome de Stickler.[485,486] Por su parte, Fritsch *et al.* compararon el tratamiento con láser focal o crioterapia con dos intervenciones de cerclaje escleral, informando que no se produjeron DR en ninguno de los grupos en el seguimiento de un máximo de ocho años.[487]

Calidad muy baja

Resumen de la evidencia

	No se dispone de estudios que hayan ensayado estrategias terapéuticas específicas para disminuir el riesgo de DR en los pacientes con XLRS.
Calidad muy baja	Los pocos datos sugieren que la fotocoagulación con láser de las áreas de isquemia, presuntamente causantes de la neovascularización y el DR exudativo y/o traccional, puede ser beneficiosa en los DR de los pacientes con vitreorretinopatía exudativa familiar.[480,481] Sin embargo, este tratamiento clínicamente establecido no está avalado por ningún ensayo clínico en este tipo de pacientes.

Han transcurrido más de 5 años desde la publicación de esta Guía de Práctica Clínica y está pendiente su actualización

Calidad muy baja	El cerclaje escleral parece disminuir el riesgo de DR en pacientes con diagnóstico clínico de síndrome de Stickler.[482,485–487]
Calidad baja	En la reducción del riesgo de DR en el síndrome de Stickler, tanto la crioterapia 360° en la retina posterior a la ora serrata como la fotocoagulación con láser circular muestran cierta eficacia, sin efectos secundarios importantes a largo plazo o complicaciones.[482–484]

De la evidencia a la recomendación

Los aspectos que han determinado la fuerza y la dirección de las recomendaciones formuladas han sido los siguientes:

1. Calidad de la evidencia: Por un lado, no se han identificado estudios de alta calidad metodológica en pacientes con DHR vitreorretinianas. Los estudios incluidos son estudios observacionales de baja o muy baja calidad y una revisión sistemática en la que se incluyeron estudios de baja calidad, lo que influyó en la fuerza de la recomendación
2. Balance entre beneficios y riesgos: Los DR no mejoran sin tratamiento. En pacientes con DHR, la fotocoagulación con láser parece que podría llegar a ser beneficiosa en pacientes con vitreorretinopatía exudativa familiar para la prevención de los DR.
   En el Síndrome de Stickler, la crioterapia 360° en la retina posterior a la ora serrata y la fotocoagulación con láser circular parece que pueden ser beneficiosas, sin presentar efectos secundarios importantes a largo plazo o complicaciones. Finalmente, el cerclaje escleral también parece disminuir el riesgo de DR en pacientes con síndrome de Stickler.
   En población normal, una revisión sistemática de alta calidad intentó evaluar la eficacia y seguridad de las técnicas utilizadas para el tratamiento de los desgarros de retina y la degeneración reticular asintomáticos para la prevención del DR. Sin embargo, no se pudieron establecer conclusiones sobre la efectividad de las intervenciones quirúrgicas para prevenir el DR puesto que no se han identificado estudios de calidad en las sucesivas búsquedas.[488] Por lo que las recomendaciones en población normal están basadas hasta el momento en consensos de expertos y no pueden apoyar los datos en pacientes con DHR en evidencias indirectas.
3. Costes y uso de recursos: No se identificaron estudios que hayan analizado los costes y usos de recursos o sobre valores y preferencias de los pacientes en relación a esta pregunta.

El grupo elaborador formuló tres recomendaciones basadas en la evidencia que complementó con una recomendación de buenas prácticas considerando las opciones que podrían ayudar al manejo del DR en las DHR vitreorretinianas.

Recomendaciones

↓	En pacientes con vitreorretinopatía exudativa familiar, se sugiere fotocoagulación con láser de la retina avascular.

Han transcurrido más de 5 años desde la publicación de esta Guía de Práctica Clínica y está pendiente de actualización

Condicional	Se sugiere realizar fotocoagulación con láser circular en los pacientes diagnosticados de síndrome de Stickler.
Condicional	En los pacientes diagnosticados de Síndrome de Stickler, también se puede considerar cerclaje profiláctico o crioterapia 360°.

11.2.2. Tratamiento del desprendimiento de retina

- ¿Cómo debe tratarse un desprendimiento de retina en las personas con DHR?

Como ya se ha comentado en la respuesta a la pregunta 23, las degeneraciones vitreorretinianas que tienen un riesgo aumentado de presentar DR son la XLRS, la vitreorretinopatía exudativa familiar y el complejo Wagner-Stickler.[479] No obstante, al igual que ocurre en la población general, pueden presentarse DR en pacientes con otro tipo de DHR.

Únicamente se identificaron algunas publicaciones de casos clínicos aislados o pequeñas series de casos sobre el tratamiento del DR en pacientes con DHR, en concreto, vitreorretinopatía exudativa familiar.[480,489–492]

Los pocos resultados obtenidos del tratamiento de los DR, en general quirúrgico, en pacientes con vitreorretinopatía exudativa familiar apuntan a una posible buena respuesta al tratamiento en estos pacientes.[480,489–492] Sin embargo, casi el 50% de los pacientes tratados con láser requirió de cirugía adicional posterior para volver a aplicar la retina.[480]

Calidad muy baja

Resumen de la evidencia

	La evidencia disponible sobre el tratamiento del DR en pacientes con DHR es principalmente indirecta y traspuesta del tratamiento convencional de los desprendimientos de retina en la población general, al no haberse encontrado estudios de alta calidad realizados con estos pacientes.
Muy baja	El tratamiento quirúrgico de los DR parece que puede tener una buena respuesta en pacientes con vitreorretinopatía exudativa familiar.[480,489–492]

De la evidencia a la recomendación

Los aspectos que han determinado la fuerza y la dirección de las recomendaciones formuladas han sido los siguientes:

1. Calidad global de la evidencia: Por un lado, no se han identificado estudios de alta calidad metodológica en pacientes con DHR y, por otro, la mayor parte de la evidencia

Han transcurrido más de 5 años desde la publicación de esta Guía de Práctica Clínica y está pendiente su actualización

empleada para dar respuesta a esta pregunta clínica es indirecta al tratarse de estudios realizados en población general, lo que ha influido en el tipo de recomendaciones.

2. Balance entre beneficios y riesgos: El DR no mejora sin tratamiento. Por otro lado, sin un tratamiento rápido, DR puede conducir a la pérdida permanente de la visión. Además, la mayor parte de los desprendimientos de retina se pueden curar, la mayoría en una sola operación, pero algunos requieren varias intervenciones. Los resultados dependen de cada técnica escogida, del tipo de desprendimiento, del tiempo de evolución y de los factores de riesgo. En general parece que el tratamiento quirúrgico de los DR en pacientes con vitreorretinopatía exudativa familiar puede ser una buena respuesta al tratamiento.

Al igual que en la población general, la elección de la técnica quirúrgica en pacientes con DHR estará basada en las características del paciente y del propio DR así como de la experiencia del cirujano con las distintas técnicas quirúrgicas. Se debe tener en cuenta si el paciente es fáquico, afáquico o pseudofáquico y si se trata de un DR complejo o no complejo, dependiendo de la presencia de signos de vitreorretinopatía proliferativa mayor o menor de grado B.[493]

Las dos técnicas quirúrgicas más frecuentemente utilizadas son la cirugía escleral y la vitrectomía vía pars plana.[494]

En este último caso, la tendencia en los últimos años es utilizar, si la complejidad del caso lo permite, técnicas de microincisión con instrumental de 23 y 25 gauges frente a los 20 gauges, que era el calibre más utilizado en años anteriores.[495–498] Los datos sobre la técnica de microincisión con instrumental de 25 gauges apuntan a que es una técnica que no presenta complicaciones, con un alto porcentaje de éxito de reinserción con una sola cirugía (92,9%-95,45)[496,498] y del 100% en las reintervenciones,[496,498] acompañado de un aumento de la AV en el 86% de ojos.[496] Datos similares se han observado en la técnica de microincisión con instrumental de 23 gauges, con una tasa de éxito anatómico primario del 91,7%, mejoras en la AV y pocas o ninguna complicación.[495]

La pneumorretinopexia se reserva para casos seleccionados en pacientes fáquicos, sin opacidad de medios, con roturas localizadas en las ocho horas superiores y sin presencia de vitreorretinopatía proliferativa.[499] Y es que comparado con los ojos fáquicos sometidos a pneumorretinopexia, los afáquicos experimentan mayores tasas de vitreorretinopatía proliferativa (P=0,05) y peor AV final (P=0,01).

Evidencia indirecta de mejor calidad metodológica, proveniente de estudios realizados sobre el tratamiento del DR en población general, muestran que la cirugía escleral se considera la técnica de referencia en el DR primario en pacientes fáquicos, aunque los estudios publicados hacen referencia a la población general.[500,501]

La cirugía escleral mejora la mejor AV corregida frente a la vitrectomía vía pars plana (P=0,0005) en pacientes fáquicos.[501] En estos mismos pacientes la progresión de cataratas fue mayor en el grupo de vitrectomía vía pars plana (P=0,00005).[501] Además, la mayor parte de estos pacientes no requieren intervención a muy largo plazo.[500]

Otros estudios que muestran la superioridad de las técnicas de vitrectomía vía pars plana sobre la cirugía escleral en el tratamiento del DR primario no complejo en pacientes pseudofáquicos.[502–504] Probablemente debido a las dificultades en la visualización de las roturas retinianas en pacientes pseudofáquicos muchos cirujanos

Han transcurrido más de 5 años desde la publicación de esta Guía de Práctica Clínica y está pendiente su actualización

están utilizando la vitrectomía vía pars plana, combinada o no con la cirugía escleral, en la reparación quirúrgica de DR en pacientes pseudofáquicos.[504]

Pero además, los estudios muestran cómo las técnicas de vitrectomía vía pars plana y los métodos combinados (vitrectomía vía pars plana y cirugía escleral) dan lugar a mayores tasas de reinserción iniciales (*OR*=18,13; IC95%: 1,07-2,68 y *OR*=3,54; IC95%: 1,57-7,97, respectivamente) en comparación con la cirugía escleral. Asimismo, la probabilidad de mejoría visual fue mayor después de las técnicas de vitrectomía vía pars plana (*OR*=2,34; IC95%: 1,58-3,46) o con los métodos combinados (*OR*=11,52; IC95%: 4,42-30,04) en comparación con la cirugía escleral.[502] Además, la media de tiempo operatorio fue menor en las técnicas de vitrectomía vía pars plana (*P*=0,0001).[503]

En los casos de DR complejo, es decir, pacientes con vitreorretinopatía proliferativa de grado C o superior, la técnica de elección es la vitrectomía vía pars plana, asociando un procedimiento escleral circunferencial y la utilización de un agente taponador de larga duración (perfluoropropano frente a los gases oftálmicos de menor duración como el hexafluoruro de azufre), dada su superioridad en términos de AV (*P*=0,05) y la mejor reaplicación macular (*P*=0,05) que se obtiene con esta aproximación quirúrgica.[505] Estos casos suponen menos del 5% del total de DR en la población general,[506] no existiendo datos concretos en los pacientes con DHR.

En la población general, la vitrectomía vía pars plana asociada o no a un procedimiento circunferencial es la técnica de elección en los casos de DR secundarios a un desgarro gigante.[507]

3. Costes y uso de recursos: No se identificaron estudios que hayan analizado los costes y usos de recursos o sobre valores y preferencias de los pacientes en relación a esta pregunta.

El grupo elaborador formuló las siguientes recomendaciones de buenas prácticas considerando las opciones que podrían ayudar al manejo del DR en las DHR.

Recomendaciones

√	Se sugiere realizar cirugía escleral en el desprendimiento de retina primario en pacientes fáquicos.
√	Se sugiere realizar vitrectomía vía pars plana en el tratamiento del desprendimiento de retina primario no complejo en pacientes pseudofáquicos.
√	Se sugiere realizar vitrectomía vía pars plana asociando un procedimiento escleral circunferencial y la utilización de un agente taponador de larga duración en el tratamiento del desprendimiento de retina complejo, es decir pacientes con vitreorretinopatía proliferativa de grado C o superior, o también aquellos pacientes con retinosquisis o con hemorragia vítrea asociada. Considerarlo también en pacientes en edad pediátrica por su mayor riesgo de desarrollar vitreorretinopatía proliferativa.

Han transcurrido más de 5 años desde la publicación de esta Guía de Práctica Clínica y está pendiente su actualización

11.3. Edema macular

- ¿Cómo se debe tratar el edema macular asociado a una DHR?

11.3.1. Tratamiento farmacológico

11.3.1.1. Inhibidores de la anhidrasa carbónica

Retinosis pigmentaria

Acetazolamida

A partir de los prometedores resultados obtenidos en el estudio de Cox y colaboradores en 1988, en el que cuatro de seis pacientes con RP y edema macular crónico tratados con acetazolamida mejoraron,[508] se llevaron a cabo una serie de estudios sobre la acetazolamida como posible terapia para esta complicación de la RP.

Se identificaron una serie de tres ECA,[509–511] dos de ellos tienen diseño cruzado con la misma dosis de fármaco (500 mg/día) controlados por placebo, uno con periodo de lavado,[509] el otro sin éste,[510] y ambos con tamaños de muestra muy pequeños. En un tercer ECA, se asignó a los pacientes a recibir dosis inferiores de acetazolamida (125 ó 250 mg) durante un periodo de tiempo más largo (4-12 meses).[511] Adicionalmente, se identificaron seis estudios observacionales que evaluaron el efecto terapéutico de la acetazolamida en el edema macular de pacientes con RP[508,512–514] USH,[515] XLRS[515] y distrofia macular cistoidea dominante.[516]

Agudeza visual

Se observó una gran variabilidad entre los estudios. Entre el 30% y el 83% de los pacientes incluidos mejoraron la AV medida a través de la escala ETDRS, así como en la sensación subjetiva durante el tratamiento con acetazolamida.[509,510] Estas mejoras se mantuvieron con una dosis mínima eficaz en el tratamiento a largo plazo (125-250 mg).[511] — Calidad baja

De manera similar, en los estudios observacionales, salvo en uno en el que no se observó respuesta,[512] parte de la muestra de pacientes con RP (entre un 50 y un 67%) mostraron una clara respuesta al tratamiento, acompañada de ganancias en la AV[508,513,514] y mejoras en la visión subjetiva.[508,513] Una vez obtenidas las mejoras, se mantuvieron incluso con dosis mínimas de mantenimiento (125 mg).[513] Sin embargo, en pacientes con distrofia macular cistoidea dominante, la AV tan solo mejoró ligeramente en aquellos pacientes con una AV más deteriorada (0,1), frente a aquellos con un deterioro en la AV menor (0,4) que no mostraron ningún cambio a lo largo de tratamiento. La mejora observada en parte de la muestra, además, podría ser atribuible a las fluctuaciones intraindividuales y la ausencia de respuesta al tratamiento podría estar — Calidad muy baja

Han transcurrido más de 5 años desde la publicación de esta Guía de Práctica Clínica y está pendiente su actualización

justificada, dado que la distrofia macular cistoidea dominante se trata de una enfermedad vascular primaria.[516]

Edema macular-grosor macular

Entre el 43% y el 50% de los pacientes con RP y edema macular tratados con 500 mg de acetazolamida mostraron una mejoría angiográfica del edema macular.[509,510] Parece que los casos con mayor engrosamiento de la mácula mostraron una mejoría marcada en al menos un ojo tras el tratamiento con acetazolamida (se produjo una reducción >31% en el grosor en OCT), frente a los casos con menor engrosamiento que obtuvieron una respuesta mínima o inexistente al tratamiento.[511]

Calidad baja

Los resultados en los estudios observacionales incluidos fueron heterogéneos. Mientras que algunos estudios muestran tasas de respuestas elevadas,[508,512,514] otros obtuvieron una respuesta nula al tratamiento.[513,514] El uso prolongado se asoció a una tasa de recurrencia del edema elevada (en torno 50% de los pacientes).[512] Tras la aparición de recurrencias en el edema macular, se observó que se puede volver a obtener una respuesta favorable tras interrumpir el tratamiento durante un periodo entre uno y seis meses.[515]

Calidad muy baja

Seguridad

El efecto adverso más frecuente durante el tratamiento con acetazolamida fue parestesia en manos y pies, que se presentó entre el 67-89% de los casos,[509,510] seguida de pérdida/alteración del gusto (22-25%)[509,510], mareo (22%),[509] náuseas (8-22%),[509,510] fatiga (8-22%),[509,510] depresión (16%)[510] y anorexia (8%).[510]

Calidad baja

Metazolamida

Se identificaron dos ECA informados en tres publicaciones que trataban del efecto de la metazolamida en el edema macular de pacientes con RP.[517–519]

Fishman *et al.* (n=17) evaluaron la eficacia de la metazolamida (2x50 mg/día) para mejorar el edema macular y la AV, tanto objetiva como subjetiva, en personas afectadas de RP.[517,518] En una etapa posterior del estudio, los pacientes que mejoraron continuaron el tratamiento con la mitad de la dosis (2x25mg/día) durante tres semanas más para estudiar si, a esta dosis más baja, los efectos beneficiosos se conservaban. A aquellos participantes que mostraron una mejoría de la AV y/o el edema macular se les incluyó en un periodo adicional más extenso de tres meses de tratamiento (2x50 ó 2x25 mg/día, según la dosis que se toleraran), con el objetivo de observar si se mantenía o aumentaba la mejora.

Shahidi *et al.* evaluaron el efecto terapéutico de la metazolamida (sin informar la dosis) en seis pacientes afectos de RP con edema macular.[519]

Hay que tener en cuenta que en España no está comercializados medicamentos con este principio activo.

Han transcurrido más de 5 años desde la publicación de esta Guía de Práctica Clínica y está pendiente de actualización

Agudeza visual

La AV mejoró de forma moderada (ganancia de 10-15 letras) en al menos un ojo en el 17,6% de los pacientes, mientras que en el resto solo se observaron mejorías leves (17,6% ganaron entre cinco y 10 letras en al menos un ojo), estabilización (el 53% ganó o perdió menos de cinco letras) o incluso empeoramiento (perdieron más de cinco letras en al menos un ojo el 11,8%).[517]

Calidad moderada

En cuanto a la función visual auto-percibida, aproximadamente la mitad de los pacientes indicaron que mejoraban tanto con metazolamida como con placebo, mientras que solamente un paciente (6%) expresó mejoría (leve) con metazolamida, pero no con placebo, mientras que otro decía haber mejorado con placebo pero no con metazolamida.[517]

El uso de la mitad de la dosis de metazolamida (25 mg x 2 al día) no aportó ventaja alguna. El tratamiento continuado con metazolamida (50 mg x 2 al día) tras la obtención de mejoras no condujo a ningún efecto beneficioso adicional sobre la AV.[518]

Edema macular-grosor macular

Aproximadamente el 53% de los pacientes con metazolamida mostraron mejoría angiográfica del edema macular en comparación al examen basal, frente a ningún paciente en el periodo placebo. Además, parece que los pacientes que mostraban mayor grado de difusión en la angiografía eran los que tenían mayor grosor macular.[519]

Calidad baja

De los pacientes que obtuvieron mejoras angiográficas tras el tratamiento con metazolamida, el 20-50% no obtuvieron una mejora de la AV.[517,519] Es posible que la medida del grosor foveal medido con *retinal thickness analyzer* correlacione mejor con la AV (r=0,81).[519]

En cualquier caso, la prolongación del tratamiento durante tres semanas no se asoció a mejoría.[517] En la misma línea, la extensión del tratamiento durante tres meses no condujo a ningún efecto beneficioso adicional sobre la AV y, en algún caso, se observó una recidiva parcial en cuanto a la extensión del edema macular.[518]

Seguridad

Entre los efectos adversos observados durante el tratamiento con metazolamida se encuentran las parestesias (71%), la debilidad (47%) y la alteración del gusto (29%).[517]

Dorzolamida

Se incluyeron seis estudios que evaluaban el efecto de un inhibidor de anhidrasa carbónica formulado para ser administrado por vía tópica, la dorzolamida (un medicamento utilizado

Han transcurrido más de 5 años desde la publicación de esta Guía de Práctica Clínica y está pendiente su actualización

como solución oftálmica para el tratamiento del glaucoma y de la hipertensión ocular), en pacientes con RP con edema macular cistoide.

Uno de los estudios es un ECA cruzado en tres fases con un tamaño muestral muy pequeño (n=6) en el que se aplicaba dorzolamida (al 2% tres veces al día) o placebo. En la segunda fase del ensayo, tras un nuevo periodo de lavado de cuatro semanas, todos los participantes recibieron dorzolamida al 2% cinco veces al día. En la tercera y última fase, tras un nuevo periodo de lavado de cuatro semanas, recibieron acetazolamida oral (500 mg/día) durante dos semanas.[520]

Los otros cinco son estudios observacionales sin grupo control con tamaños de muestra también muy pequeños. En el primero, informado en dos publicaciones,[521,522] se incluyeron 16 ojos de 10 pacientes con RP y edema macular cistoide secundario que fueron tratados con dorzolamida tópica al 1% tres veces al día durante seis meses. En el segundo,[523] 27 ojos de 15 participantes afectos de RP con edema macular cistoide fueron tratados con dorzolamida tópica al 2% tres veces al día durante cuatro semanas tras las cuales, sólo aquellos pacientes que mejoraron por más de un 11% el grosor macular central por OCT continuaron el tratamiento durante 4-8 semanas más.[523] Un tercer estudio, en el que se evaluó el efecto del tratamiento prolongado con dorzolamida en una serie de ocho casos constituida por pacientes que ya habían participado en el estudio anterior,[523] con un periodo de tratamiento que varió entre siete siete y 15 meses.[524] En el cuarto estudio, de diseño retrospectivo, se observaron 64 ojos de 32 pacientes afectos de RP (26 pacientes; 81,2%) y USH1 (3 pacientes; 9,4%) y USH2 (3 pacientes; 9,4%) con quistes maculares a los que se les trató con dorzolamida al 2% tres veces al día en los dos ojos.[525] Por último, en el quinto estudio, se presentó a tres pacientes con RP a los que se siguió durante seis meses. En dos de ellos se usó acetazolamida oral en primera instancia pero se tuvo que reemplazar por la aparición de efectos adversos (cólico renal, parestesias, astenia), por dorzolamida al 2% tres veces al día. El tercer paciente presentaba una historia de cálculos renales por lo que emplearon dorzolamida desde el inicio.[526]

Agudeza visual

No se obtuvieron mejoras de la AV con el tratamiento de dorzolamida tópica en ningún paciente, en comparación con los valores basales y con el periodo de placebo.[520]	Calidad baja
Los estudios observacionales van en la misma línea, no se observaron prácticamente mejoras en la AV tras el tratamiento con dorzolamida al 1-2%.[526] En el mejor de los casos, se observó una mejora (>5 letras) en el 20% de los ojos expuestos al tratamiento.[521,523] El tratamiento prolongado obtuvo resultados heterogéneos, mientras que, en algunos casos no se obtuvo ninguna mejora,[522] en otros más del 37% de los casos mostraron una mejoría clínicamente significativa (≥7 letras), que se mantuvo durante 7-15 meses de seguimiento.[524,525]	Calidad muy baja

Edema macular-grosor macular

Un alto porcentaje de pacientes tratados con dorzolamida (más del 80%) mostró una mejora en el OCT en al menos un ojo.[521,523] Tras el tratamiento	Calidad muy baja

Han transcurrido más de 5 años desde la publicación de esta Guía de Práctica Clínica y está pendiente su actualización

a largo plazo (> 6 meses), el engrosamiento macular central medido con OCT mostró una mejoría (casi total resolución del edema macular cistoide o una reducción de al menos el 20%) en el 77,8-100% de los pacientes.[522,526] Sin embargo, tras cuatro semanas de tratamiento, en torno al 30% de los pacientes que habían respondido inicialmente al tratamiento mostraron un empeoramiento (aumento del espesor retiniano) es decir, una recaída.[523,525]

Campo visual - Sensibilidad al contraste

El 87,5% de los pacientes tratados con dorzolamida al 1% tres veces al día durante seis meses presentó una mejoría de la sensibilidad macular superior a un dB en los 12 puntos centrales, con una media de mejora de 1,6±2,8 dB (*P*<0,05). En particular, esta mejoría se vio especialmente marcada (2,9±3,0 dB) en los pacientes en los que el tratamiento había resuelto su edema macular (50%).[521] Calidad muy baja

Dado que, en general, la dorzolamida consiguió mejorías anatómicas pero no funcionales, no parece lógico tratar el edema macular cistoide en todos los pacientes con RP sino sólo aquellos con más posibilidades de mejorar (sin recaídas posteriores), que parecen ser los pacientes más jóvenes (16-33 años).[527] Es posible que tratar la enfermedad en estadios precoces mejore la eficacia en términos de AV. El tratamiento con dorzolamida en días alternos podría disminuir la incidencia de recurrencias y, por tanto, ser más eficaz en pacientes mayores.[528] Calidad muy baja

Efectos adversos

Los efectos adversos más frecuentes derivados del tratamiento con dorzolamida fueron escozor ocular con la instilación (100%),[523] visión borrosa (60%),[520] sequedad ocular (60%),[520] sabor amargo (60%),[520] lagrimeo (40%),[520] cefalea (20%),[520] sed (20%),[520], gusto metálico(20%),[523], cansancio (0-17%),[520,523] y dolor de cabeza (20%).[520] Sin embargo, no se constataron efectos secundarios graves.[521] Calidad muy baja

La instilación del colirio, cerrar los ojos y presionar con la yema de los dedos el canto interno, ocluyendo así los puntos lagrimales durante unos minutos reduce significativamente la absorción sistémica de los colirios y los posibles efectos secundarios generales.[529,530] Calidad muy baja

Otras distrofias hereditarias

Para la XLRS se identificaron varios estudios que evaluaron la efectividad de los inhibidores de anhidrasa carbónica tanto oral[531] como tópica.[49,515,532–534]

Han transcurrido más de 5 años desde la publicación de esta Guía de Práctica Clínica y está pendiente su actualización

Dos de los artículos corresponden a la publicación de casos aislados. El primero, un niño de ocho años con quistes maculares asociados a XLRS tratado con acetazolamida oral 62,5 mg tres veces al día durante dos meses para subirla luego a 250 mg/día durante nueve meses. Con ello se normalizó tanto la anatomía macular como la AV. Tras discontinuar el tratamiento (2,5 meses) el niño hizo una recaída del cuadro que consiguió revertirse de nuevo al reinstaurar el tratamiento con acetazolamida.[531] En el segundo caso, se informa de un paciente que tras haber respondido (mejorando su OCT > 17,1%) al uso de dorzolamida tópica al 2% tres veces al día durante dos años y cuatro meses sufrió una recaída. Se interrumpió el tratamiento durante tres meses reinstaurándose más tarde, consiguiéndose de nuevo una respuesta favorable.[515]

Calidad muy baja

Apushkin *et al.*[532] trataron con dorzolamida tópica al 2% a ocho pacientes con XLRS y quistes foveales. Siete pacientes tuvieron una reducción notable del grosor macular central (>17%) en al menos un ojo (11 ojos de 16) tras un mes de tratamiento. De los siete pacientes en los que mejoró el OCT, cinco mejoraron también su AV (≥7 letras en al menos un ojo).

Walia *et al.* en 2009[49] analizaron de manera retrospectiva 13 ojos de siete pacientes afectos de XLRS tratados con dorzolamida tópica. Se obtuvo una reducción del grosor macular central en 85,7% de los pacientes (3 del primer grupo, los dos del segundo y el paciente del tercero). Los autores concluyen que la respuesta a la dorzolamida de los quistes maculares en pacientes con XLRS es independiente del mecanismo responsable de la disfunción de la proteína retinosquisina.

Khandhadia *et al.* en 2011[534] analizan retrospectivamente a cuatro pacientes (7 ojos) afectos de XLRS que habían sido tratados con dorzolamida tópica con un seguimiento medio de 21,7±7,7 meses. Encontraron una mejoría significativa del grosor macular central pero no de la AV que continuó empeorando de forma significativa (logMAR: 0,38±0,25 a 0,31±0,24; $P<0,05$). La información genotípica no predijo la respuesta al tratamiento, ya que no había asociación aparente entre el tipo de mutación y la respuesta a la dorzolamida tópica.

Calidad muy baja

Genead *et al.* en 2012[533] valoraron la eficacia del mismo tratamiento (dorzolamida 2% tópica tres veces al día) en dos pacientes con coroideremia y edema macular quístico observando una notable reducción en el grosor macular central (>11%) en el OCT de dominio espectral tras dos meses de tratamiento, que fue aún mayor tras cinco meses de tratamiento. Ambos pacientes mejoraron al menos cinco letras su AV (ETDRS) en al menos un ojo (3 ojos) mientras que no apreciaron mejorías en la sensibilidad al contraste ni en la microperimetría.

Han transcurrido más de 5 años desde la publicación de esta Guía de Práctica Clínica y está pendiente su actualización

11.3.1.2. Corticoides

Corticoides orales

Se identificó un estudio piloto con 10 pacientes con RP y edema macular cistoide a los que trataron con el glucocorticoide sintético de tercera generación deflazacort (30 mg/día).[535]

Agudeza visual

El tratamiento con deflazacort durante un año mejoró la visión de cerca (línea base: 32±12cp; seguimiento: 8±2cp, *P*<0,01) y la AV lejana, aunque ésta de forma menos pronunciada (0,6±1,8 a 0,7±2,4; *P*<0,05).[535]	Calidad muy baja

Edema macular-grosor macular

Se observó una mejoría angiográfica del edema con menor difusión macular. Este hallazgo fue particularmente evidente tras cuatro meses del inicio de la terapia. Posteriormente se produjo una ligera recaída del edema macular que persistió a lo largo de todo el periodo de seguimiento.[535] En el OCT, el grosor macular central pasó de 380±89 micras a 268±50 micras a los 12 meses.[535]	Calidad muy baja

Campo visual - Sensibilidad al contraste

El CV central (10º) mostró una mejoría significativa tanto de la sensibilidad media, el defecto medio, como de la fluctuación corta (*P*<0,01), especialmente tras cuatro meses del inicio de la terapia.[535]	Calidad muy baja

Seguridad

No se registró ningún efecto secundario ocular o sistémico al tratamiento.[535]	Calidad muy baja

Triamcinolona intravítrea

Se identificaron tres estudios observacionales. El primer estudio incluyó a cinco pacientes (n=5 ojos) con edema macular cistoide (confirmado por AFG y OCT) secundario a RP resistente al tratamiento con 250 mg acetazolamida oral dos veces al día durante un mes y a los que se les inyectó 4 mg (0,1 ml) de triamcinolona.[536] El segundo estudio examinó el efecto de la inyección intravítrea en 20 ojos de 20 pacientes con edema macular cistoide secundario a la RP en comparación con un grupo control con el mismo número de ojos y pacientes con la misma afección, que rechazaron el tratamiento.[537] Finalmente, un último estudio analizó retrospectivamente una muestra de 18 pacientes con edema macular difuso crónico secundario a distintas patologías (7 diabetes, cuatro Síndrome de Irvine-Gass, cinco oclusiones venosas y dos RP) tratados con triamcinolona intravítrea.[538]

Han transcurrido más de 5 años desde la publicación de esta Guía de Práctica Clínica y está pendiente su actualización

Agudeza visual

La AV mejoró en el 40-60% los pacientes tratados con triamcinolona intravítrea,[536–538] sin embargo, esas mejorías no se mantuvieron a medio plazo (3-6 meses).[536,537]	Calidad muy baja

Edema macular-grosor macular

El grosor macular central se redujo de forma significativa (se produjo un cambio en torno al 54-58%),[536,538] sin embargo, este efecto desapareció a los 12 meses.[536]	Calidad muy baja

Seguridad

Dado que los estudios sobre el uso de la triamcinolona intravítrea en distrofias retinianas son tan limitados, los datos de seguridad de que se disponen son prácticamente inexistentes. Las complicaciones descritas con el uso de la triamcinolona intravítrea (glaucoma, cataratas, DR y endoftalmitis) y los problemas legales que pueden derivarse de su uso hacen que, en la actualidad, se use de forma muy restrictiva.[539–547]

Implante de dexametasona intravítrea

Se identificó una serie de tres pacientes (4 ojos) afectos de RP con edema macular cistoide refractario a los tratamientos habituales (inhibidores de la anhidrasa carbónica, antiinflamatorios no esteroideos tópicos, triamcinolona subtenoniana) que fueron tratados con implante intravítreo de 0,7 mg de dexametasona, con un seguimiento posterior de seis meses.[548]

Agudeza visual

La AV basal mejoró ligeramente de 20/160 a 20/100 al mes y a 20/125, tanto al tercer, como al sexto mes.[548]	Calidad muy baja

Edema macular-grosor macular

Se constató una reducción del grosor macular central en todos los casos, que tras tres meses recidivó en dos de los tres pacientes. En concreto, el grosor macular central medio disminuyó de 443±185 micras en línea base, a 234±68 micras al mes, 332±177 micras a los tres meses y 305±124 micras a los seis meses, lo que supone en este caso una reducción notable.[548]	Calidad muy baja

11.3.1.3. Fármacos antiangiogénicos

Bevacizumab

Se identificaron dos estudios para el tratamiento con bevacizumab en personas con RP y edema macular cistoideo, uno inicial con tan solo dos pacientes y uno posterior con siete pacientes (13 ojos).[549,550]

Han transcurrido más de 5 años desde la publicación de esta Guía de Práctica Clínica y está pendiente su actualización

Agudeza visual

Aunque en el estudio inicial no se observó mejoría en ninguno de los dos pacientes,[550] el estudio posterior asoció el tratamiento a una mejoría de la AV que osciló en unos rangos de 5/400–20/100 pre-tratamiento y 20/200–20/63 post-tratamiento.[549]

Calidad muy baja

Edema macular-grosor macular

En el estudio inicial, el tratamiento con bevacizumab no asoció una mejoría anatómica,[29] sin embargo, en el estudio posterior, tras un número medio de inyecciones de 3,3 (rango 1-8), con un periodo medio de reinyección de ochos semanas, se consiguió una disminución del grosor macular central de 370,15 micras (basal) a 142,53 micras, lo que supone una mejoría notable.[549]

Calidad muy baja

Seguridad

No se observaron efectos secundarios sistémicos ni oculares atribuibles al fármaco.[549]

Ranibizumab

Se identificó un estudio observacional que evaluó los efectos de una inyección intravítrea de ranibizumab en 30 ojos de 30 personas afectas de RP con edema macular cistoide resistente al tratamiento con acetazolamida que fueron divididos en dos grupos de características similares: el de tratamiento, a los que se les inyectó 0,5 mg de ranibizumab intravítreo, y el control.[551]

Agudeza visual

La AV mejoró a los seis meses tras la inyección (nueve de los 15 ojos mostraron una mejoría mientras que los otros seis permanecieron estables, línea base: 0,72 ± 0,22, seguimiento 0,69 ± 18), pero sin diferencias significativas con el grupo control (línea base: 0,70 ± 0,20, seguimiento 0,72 ± 0,25).[551]

Calidad muy baja

Edema macular-grosor macular

Trece de los 15 ojos (86,6%) tratados mostraron una resolución significativa del edema macular sin recaída o complicación a los seis meses de la inyección, frente a ninguno en el grupo control. El espesor macular central, evaluado mediante OCT, disminuyó a partir del primer mes (línea base: 478 ± 88 µm, seguimiento: 272 ± 65 µm) y se mantuvo hasta los seis meses en el grupo ranibizumab, con diferencias significativas con el grupo control (P<0,001 en los tres exámenes), donde no se modificó el espesor macular (línea base: 480 ± 92 µm, seguimiento: 469 ± 75 µm).[551]

Calidad muy baja

Han transcurrido más de 5 años desde la publicación de esta Guía de Práctica Clínica y está pendiente su actualización

Seguridad

No se aporta información de los posibles eventos adversos asociados al tratamiento.[551] — Calidad muy baja

11.3.1.4. Laserterapia

Se identificó un estudio en la era previa a la OCT en el que 16 pacientes con RP y edema macular demostrable por angiofluoresceingrafía fueron sometidos a fotocoagulación macular en rejilla en el ojo con peor AV.[552]

Agudeza visual

Seis de los 16 ojos tratados (37,5%) ganaron al menos cinco letras de visión del ETDRS, mientras que no lo hizo ninguno de los no tratados.[552] Siete de los ojos no tratados (43,75%) perdieron al menos cinco letras de visión mientras que no lo hizo ninguno de los tratados.[552] — Calidad muy baja

Percepción del color

En cinco de los seis ojos que mejoraron la AV, también mejoró la percepción del color.[552]

Edema macular-grosor macular

En 13 de los 16 ojos (82,25%) disminuyó la difusión en la AFG.[552] — Calidad muy baja

Seguridad

No informaron efectos secundarios atribuibles al tratamiento, salvo las molestias transitorias habituales en el láser.[552] No obstante hay que tener en cuenta que este estudio es de 1987, cuando aún no se habían desarrollado otras terapias alternativas como los antiangiogénicos o los implantes de dexametasona, y teniendo en cuenta que el láser deja siempre lesiones irreversibles en el área macular con tendencia a aumentar de tamaño a lo largo del tiempo, este tratamiento quizás no deba considerarse totalmente exento de complicaciones. — Calidad muy baja

11.3.2. Tratamiento quirúrgico

En relación con el tratamiento quirúrgico del edema macular, se identificó una serie de 12 ojos con RP y edema macular refractario al tratamiento médico que provocaba una disminución de la AV, a los que se les realizó una vitrectomía vía pars plana con hialoidectomía y disección de la membrana limitante interna tras tinción con verde de indocianina y taponamiento posterior con gas.[553]

Han transcurrido más de 5 años desde la publicación de esta Guía de Práctica Clínica y está pendiente su actualización

Agudeza visual

La AV preoperatoria tuvo un rango entre 20/60 y 20/400 (media de 20/115). Tras la cirugía, mejoró a 20/45 (mejorando de media 15 letras) (P<0,05).[553] — Calidad muy baja

Edema macular-grosor macular

El grosor macular central fue de 477 micras. Tras la cirugía, el OCT disminuyó a 260 micras de media (el 83,3% de los ojos disminuyó al menos un 40%). Además, en nueve de los 12 pacientes (75%) se constató una mejoría angiográfica del edema.[553] — Calidad muy baja

Seguridad

No se observaron complicaciones postoperatorias importantes.[553] — Calidad muy baja

Resumen de la evidencia

Inhibidores de la anhidrasa carbónica	
	Acetazolamida
Calidad baja	En el tratamiento del edema macular asociado a RP, la acetazolamida (500 mg/día) presenta resultados funcionales positivos pero modestos (mejora la AV).[509,510] Estas mejorías se mantienen con una dosis mínima eficaz (125-250 mg/día) a largo plazo.[511]
Calidad baja	El tratamiento del edema macular asociado a RP con acetazolamida (500 mg/día) es eficaz anatómicamente (reduce el grosor macular central (OCT) y disminuye la difusión angiográfica del edema).[509,510] Estas mejorías se mantienen con una dosis mínima eficaz (125-250 mg/día) a largo plazo.[511]
Calidad baja	Parece que los casos con mayor engrosamiento de la mácula son los que muestran una mejor respuesta en OCT al tratamiento con acetazolamida.[511]
Calidad muy baja	Tras la aparición de recurrencias en el edema macular, se puede volver a obtener una respuesta favorable al tratamiento, tras interrumpirlo durante un periodo entre uno y seis meses.[515]
Calidad muy baja	Los pacientes con distrofia macular cistoidea dominante no parecen mostrar respuesta al tratamiento con acetazolamida.[516]
Calidad baja	Durante el tratamiento del edema macular asociado a RP con acetazolamida pueden aparecer los siguientes efectos secundarios: parestesia en manos y pies,[509,510] pérdida/alteración del gusto,[509,510] mareo,[509] náuseas,[509,510] fatiga,[509,510] depresión[510] y anorexia.[510]
	La acetazolamida por vía oral a una dosis de 500 mg/día puede ser útil en el tratamiento del edema macular cistoide asociado a la RP, sin embargo,

Han transcurrido más de 5 años desde la publicación de esta Guía de Práctica Clínica y está pendiente su actualización

	aún no se dispone de evidencia suficiente para determinar su efectividad y hay indicios de que se pueda producir rebote al suspender el tratamiento por lo que puede ser necesario mantenerlo a largo plazo. Sin embargo, los efectos secundarios son comunes, limitando el periodo durante el cual el paciente tolera el medicamento.
Metazolamida	
Calidad moderada	Muy pocos pacientes con RP presentan mejoras funcionales con metazolamida (2x50 mg/día) y en la mayor parte de los casos, estas mejoras son muy modestas.[517]
Calidad moderada	La mitad de los pacientes con RP tratados con metazolamida presentan una mejoría angiográfica del edema macular. Los pacientes que muestran mayor grado de difusión en la angiografía son aquellos que presentan mayor grosor macular.[519]
Calidad moderada	El tratamiento con metazolamida prolongado no presenta ningún efecto beneficioso adicional (anatómico ni funcional).[518]
Dorzolamida	
Calidad baja	Con el uso de la dorzolamida tópica (1-2% instilada 3-5 veces al día) en pacientes con RP con edema macular cistoide se obtienen escasas o inexistentes mejoras en la AV.[520]
Calidad muy baja	Un alto porcentaje de los pacientes con RP con edema macular cistoide tratados con dorzolamida tópica presenta una mejoría del edema macular en OCT,[521,523] así como de la sensibilidad y defecto del CV,[521] especialmente en el tratamiento a medio /largo plazo (seis meses).[522,526]
Calidad muy baja	Casi un tercio de los pacientes con RP con edema macular cistoide que responden al tratamiento presenta una recaída a corto plazo.[523,525]
Calidad muy baja	Durante el tratamiento del edema macular asociado a RP con dorzolamida tópica pueden aparecer los siguientes efectos secundarios: escozor ocular con la instilación,[523] visión borrosa,[520] sequedad ocular,[520] sabor amargo,[520] lagrimeo,[520] cefalea,[520] sed,[520] gusto metálico,[523] cansancio[520,523] y dolor de cabeza.[520]
Calidad muy baja	No parece lógico tratar el edema macular cistoide en todos los pacientes con RP sino sólo aquellos con más posibilidades de mejorar (sin recaídas posteriores), que parecen ser los pacientes más jóvenes.[527]
Calidad muy baja	Tras la instilación del colirio, cerrar los ojos y presionar con la yema de los dedos el canto interno, ocluyendo así los puntos lagrimales durante unos minutos reduce significativamente la absorción sistémica de los colirios y los posibles efectos secundarios generales.[529,530] El tratamiento con dorzolamida en días alternos podría disminuir la incidencia de recurrencias y, por tanto, ser más eficaz en pacientes

Han transcurrido más de 5 años desde la publicación de esta Guía de Práctica Clínica y está pendiente su actualización

	mayores.[528]
Calidad muy baja	En pacientes con edema macular en pacientes con XLRS el uso de la dorzolamida tópica podría reducir el grosor macular central en un porcentaje significativo de casos con resultados menos predecibles en cuanto a la AV.[49,532,534]
	La acetazolamida parece ser más eficaz que la dorzolamida en el manejo del EM asociado a RP.
Corticoides	
Corticoides orales: deflazacort	
Calidad muy baja	El tratamiento con deflazacort (30 mg/día) durante un año mejora la AV de forma modesta y se asocia a una mejoría del edema macular en OCT, así como de la sensibilidad y defecto del CV tras cuatro meses del inicio de la terapia.[535]
Triamcinolona intravítrea	
Calidad muy baja	El tratamiento con triamcinolona intravítrea parece ser eficaz mejorando la visión en el 40-60% de los pacientes inicialmente, pero su efecto no se mantiene más allá de 3-6 meses[24–26] y hay un riesgo incrementado de cataratas, glaucoma y endoftalmitis.[536–538,554]
Implante de dexametasona intravítrea	
Calidad muy baja	Pacientes afectos de RP con edema macular cistoide refractario a los tratamientos habituales con un implante intravítreo de dexametasona presentan una ligera mejoría funcional y una reducción a del grosor macular, que recidiva tras 3-6 meses en un alto porcentaje de los pacientes por lo que sería necesario retratar cada 3-6 meses.[548]
Fármacos antiangiogénicos	
Bevacizumab	
Calidad muy baja	Los resultados funcionales y anatómicos derivados del tratamiento del edema macular en pacientes con RP son por el momento heterogéneos[549,550] aunque parece que puede tener algún efecto beneficioso en pacientes refractarios a otros tratamientos.[549]
Ranibizumab	
Calidad muy baja	El tratamiento con ranibizumab muestra resultados anatómicos positivos que no se correlacionan con un grado similar de mejoría funcional ya que ésta es muy modesta.[551]
Laserterapia	
Calidad muy baja	La mayor parte de los de los pacientes con RP y edema macular sometidos a fotocoagulación macular en rejilla muestran una

Han transcurrido más de 5 años desde la publicación de esta Guía de Práctica Clínica y está pendiente su actualización

	disminución del edema, mientras que aproximadamente un tercio presentan mejoras modestas en la AV y la percepción del color.[552] Sin embargo, el perfil de seguridad del láser no es bueno, pues deja lesiones permanentes en el área macular de estos pacientes
Tratamiento quirúrgico	
Calidad muy baja	La vitrectomía vía pars plana con hialoidectomía y disección de la membrana limitante interna tras tinción con verde de indocianina y taponamiento posterior con gas puede mejorar la AV, el grosor de la mácula y la angiografía.
	Otros tratamientos ensayados como son el deflazacort, la dexametasona, bevacizumab ranibizumab, la laserterapia han mostrado algún efecto beneficioso en alguna medida de resultado, sin embargo, las pruebas científicas de efectividad y seguridad son muy limitadas y el tamaño muestral de los estudios demasiado reducido como para hacer recomendaciones terapéuticas concluyentes.

De la evidencia a la recomendación

Los aspectos que han determinado la fuerza y la dirección de las recomendaciones formuladas han sido los siguientes:

1. Calidad global de la evidencia:
   Acetazolamida: La evidencia deriva de cinco series de casos y tres pequeños ECA con pequeño tamaño muestral con ciertos riesgos de sesgo e inconsistencia entre los resultados. La calidad de la evidencia global fue considerada baja.
   Metazolamida: La evidencia deriva de dos pequeños ECA de diseño cruzado controlados por placebo (n=17 y n=6) que evaluaron la eficacia de la metazolamida para mejorar el edema macular en personas afectadas de RP. La calidad de la evidencia global fue considerada moderada.
   Dorzolamida: Se incluyeron seis estudios, un ECA cruzado en tres fases con un tamaño de muestra muy pequeño (n=6) y cinco estudios observacionales sin grupo control con tamaños de muestra también muy pequeños, que evaluaban el efecto de la forma tópica de la dorzolamida en pacientes con RP con edema macular cistoide. En relación a otras distrofias, la evidencia deriva de un caso de XLRS tratado con dorzolamida tras una recaída, un estudio prospectivo con ocho pacientes con XLRS, dos estudios retrospectivos con siete y cuatro pacientes afectos de XLRS y un último estudio con dos pacientes con coroideremia. La calidad de la evidencia global fue considerada muy baja.
   Triamcinolona intravítrea: En relación al tratamiento con triamcinolona intravítrea del edema macular en pacientes con DHR se identificaron tres estudios observacionales, dos prospectivos con cinco y 20 pacientes; y uno retrospectivo, en el que solo se incluyeron dos pacientes con RP. La calidad de la evidencia global fue considerada muy baja.

Han transcurrido más de 5 años desde la publicación de esta Guía de Práctica Clínica y está pendiente su actualización

Implante de dexametasona intravítrea: La evidencia deriva de una serie de casos de tres pacientes afectos de RP con edema macular cistoide refractario a los tratamientos habituales. La calidad de la evidencia global fue considerada muy baja.
Tratamiento quirúrgico: se identificó una serie de casos de 12 ojos con RP y edema macular refractario al tratamiento médico. La calidad de la evidencia global fue considerada muy baja.

2. Balance entre beneficios y riesgos:
Acetazolamida: El grupo de elaboración consideró que puede existir un beneficio neto asociado a la intervención. En pacientes con RP, la AV y el grosor de la mácula mejora en un porcentaje importante de pacientes e incluso las mejorías se mantienen con dosis mínimas a largo plazo; mientras que pacientes con distrofia macular cistoidea dominante no muestran ningún cambio a lo largo de tratamiento. El tratamiento con acetazolamida se asocia con la aparición de eventos adversos no graves entre los que se encuentran: parestesia en manos y pies, pérdida/alteración del gusto, mareo, náuseas, fatiga, depresión y anorexia. Antes de administrar este tratamiento es necesario considerar el balance beneficio-riesgo para cada paciente, en función de su susceptibilidad a los efectos adversos.
Metazolamida: El grupo de elaboración consideró que puede que no exista un beneficio neto asociado a la intervención y, sin embargo, no está exenta de eventos adversos, por lo que la recomendación es en contra. Muy pocos pacientes presentan mejoras funcionales con metazolamida. El tratamiento con metazolamida se asocia con escozor ocular con la instilación, visión borrosa, sequedad ocular, sabor amargo, lagrimeo, cefalea, sed, gusto metálico, cansancio y dolor de cabeza.
Dorzolamida: Con el uso de la dorzolamida tópica se obtienen escasas mejoras en la AV; sin embargo, un alto porcentaje de los pacientes tratados con dorzolamida tópica presenta una mejoría del edema macular (aunque casi un tercio de los pacientes que responden al tratamiento presenta una recaída a corto plazo). En esta situación, por un lado, parece lógico tratar el edema macular cistoide a los pacientes con RP con más posibilidades de mejorar, que parecen ser los pacientes más jóvenes y los pacientes con edema macular con XLRS. Con todo, no se debe olvidar que el tratamiento con dorzolamida tópica se asocia a ciertos eventos adversos, aunque no graves, como son: escozor ocular con la instilación, visión borrosa, sequedad ocular, sabor amargo, lagrimeo, cefalea, sed, gusto metálico, cansancio y dolor de cabeza. El grupo de elaboración consideró que puede existir un beneficio asociado a la intervención en el edema macular en pacientes con XLRS, en pacientes con coroideremia y en pacientes jóvenes.
Triamcinolona intravítrea: Aunque el tratamiento parece ser eficaz en un porcentaje importante de pacientes, su efecto no se mantiene y tiene riesgos asociados como las cataratas, el glaucoma y la endoftalmitis, tal y como se han observado en pacientes diabéticos.[554] El grupo de elaboración consideró que dados los riesgos, se debía emitir una recomendación en contra.
Implante de dexametasona intravítrea: Pacientes con RP con edema macular cistoide refractario a los tratamientos habituales con un implante intravítreo de dexametasona presentan una ligera mejoría funcional y una reducción a del grosor macular. Sin embargo, existe una alta probabilidad de recidiva. El grupo de elaboración consideró

Han transcurrido más de 5 años desde la publicación de esta Guía de Práctica Clínica y está pendiente su actualización

que debe evaluarse paciente por paciente el posible beneficio asociado a la intervención en el edema macular en pacientes refractarios a los tratamientos habituales.
Tratamiento quirúrgico: Los escasos datos apuntan a que la vitrectomía vía pars plana con hialoidectomía y disección de la membrana limitante interna tras tinción con verde de indocianina y taponamiento posterior con gas puede mejorar la visión anatómica y funcional, sin complicaciones postoperatorias

3. Costes y uso de recursos: No se identificaron estudios que hayan analizado los costes y usos de recursos o sobre valores y preferencias de los pacientes en relación a esta pregunta.

El grupo elaborador formuló las siguientes recomendaciones considerando las opciones que podrían ayudar al a la elección del tratamiento para el edema macular en las DHR. Asimismo, proporciona un esquema de tratamiento del edema macular en las DHR.

Recomendaciones

Condicional	Se sugiere el tratamiento con acetazolamida oral (500 mg/día) para el edema macular asociado a RP, salvo contraindicación (pacientes con historia de cálculos renales o afectos de insuficiencia renal o hepática grave, primer trimestre del embarazo, etc.).
√	Se sugiere controlar la eficacia del tratamiento con acetazolamida oral para el edema macular asociado a RP al menos con la toma de AV, FO y OCT.
Condicional	Como tratamiento de mantenimiento a largo plazo, se sugiere utilizar una dosis mínima de acetazolamida oral (125-250 mg/día) para el edema macular asociado a RP, con el fin de minimizar los efectos secundarios asociados.
Condicional	En caso de recaída del edema macular durante el curso del tratamiento con acetazolamida oral para el edema macular asociado a RP, se sugiere interrumpirlo durante un periodo entre uno y seis meses y reinstaurarlo posteriormente.
Condicional	Se sugiere no usar metazolamida en el tratamiento del edema macular en pacientes con RP. En caso de usarlo, hacerlo con dosis de 2 x 50 mg/día solo durante cuatro semanas.
Condicional	En casos de edema macular en pacientes con retinosquisis ligada a X se sugiere el uso de dorzolamida tópica como tratamiento de primera línea.
Condicional	En casos de edema macular en pacientes con retinosquisis ligada a X se sugiere el uso de acetazolamida oral como alternativa a la dorzolamida tópica.
Condicional	En casos de edema macular en pacientes con coroideremia se sugiere el uso de dorzolamida tópica.
√	Se sugiere instruir al paciente para que se presione el canto interno ocluyendo los puntos lagrimales durante unos minutos tras la instilación ya que esta maniobra reduce significativamente su absorción sistémica y los posibles efectos adversos generales.

Han transcurrido más de tres años desde la publicación de esta Guía de Práctica Clínica y está pendiente su actualización

Condicional	Se sugiere controlar la eficacia del tratamiento con dorzolamida tópica en casos de edema macular en pacientes con coroideremia a través de tomografía de coherencia óptica macular o AV mejor corregida.
Condicional	Se sugiere no emplear acetazolamida oral en los pacientes con distrofia macular cistoidea dominante.
√	En casos en los que no sea efectiva la acetazolamida o que no sea bien tolerada por el paciente o que ésta no pueda ser usada por estar contraindicada, se sugiere el uso de la dorzolamida tópica (1-2% instilada tres veces al día) para el tratamiento del edema macular secundario a RP, especialmente en pacientes jóvenes.
√	Se sugiere que en pacientes mayores en los que se decida usar dorzolamida se pruebe inicialmente en días alternos.
√	Se sugiere valorar sustituir por dorzolamida tópica el tratamiento de pacientes en los que aun siendo efectiva la acetazolamida, ésta origine efectos secundarios.
Condicional	En pacientes afectos de RP con edema macular refractario a acetazolamida oral y dorzolamida tópica, se sugiere valorar el uso de inyecciones intravitreas de ranibizumab.
Condicional	Se sugiere valorar el uso de implantes de dexametasona en el edema macular resistente a la acetazolamida oral o la dorzolamida tópica en pacientes con RP, valorando siempre el riesgo a presentar una catarata secundaria ante la inyección repetida así como a subidas de la presión intraocular.
Condicional	Tan solo se sugiere valorar el uso de corticoides, valorando posibles efectos secundarios, o antiangiogénicos en pacientes refractarios en los que ninguna otra opción terapéutica sea viable ya que sus resultados son poco predecibles.
Condicional	En pacientes refractarios a todos estos tratamientos se sugiere valorar el abordaje quirúrgico (vitrectomía con disección de la membrana limitante interna).
Condicional	En pacientes afectos de RP con edema macular, se sugiere no ofrecer triamcinolona intravítrea dada la alta tasa de efectos secundarios.

Han transcurrido más de 5 años desde la publicación de esta Guía de Práctica Clínica y está pendiente su actualización

Esquema de tratamiento del edema macular

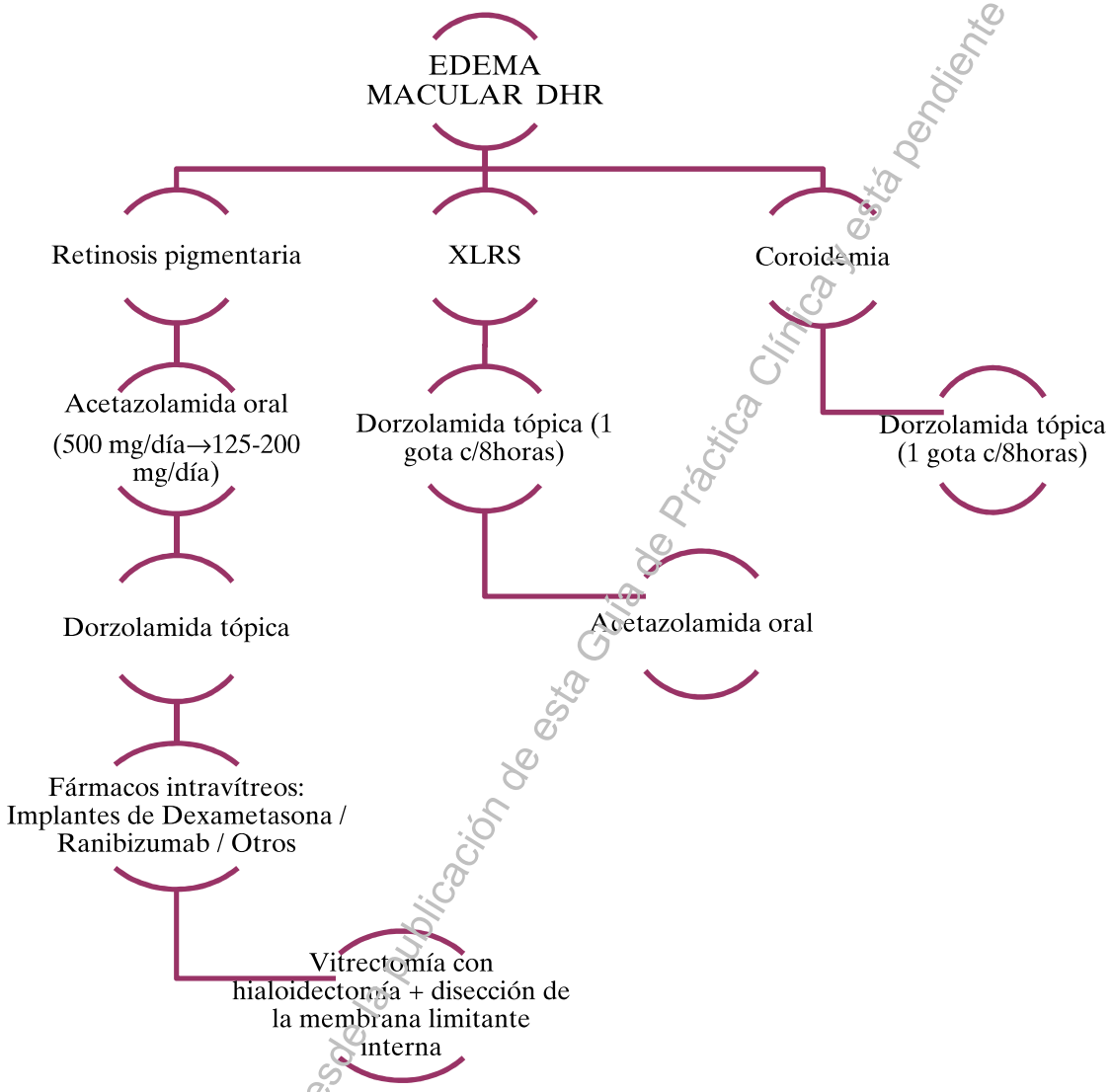

Han transcurrido más de 5 años desde la publicación de esta Guía de Práctica Clínica y está pendiente su actualización

11.4. Membranas neovasculares

- ¿Cómo se deben tratar las membranas neovasculares asociadas a una DHR?, ¿hay que hacer alguna consideración especial en la edad pediátrica?

La neovascularización subretiniana (NVSR) macular es una complicación rara de las DHR. Aunque la incidencia exacta de la NVSR en las DHR no se ha establecido, se ha descrito un aumento del riesgo relativo para algunas de ellas, como en la distrofia viteliforme macular o enfermedad de Best y en las distrofias en patrón.[555,556] Esta complicación es aún más infrecuente en edad pediátrica existiendo hasta la fecha muy pocos trabajos sobre el tratamiento en este grupo de pacientes.

No se dispone de estudios de calidad que evalúen la eficacia de posibles tratamientos para la NVSR en las DHR. Únicamente se han identificado diversas series de casos y casos clínicos aislados mayoritariamente en la enfermedad de Best, sobre la que se encontraron seis estudios de casos aislados[557–562] y cuatro series pediátricas.[555,563–565] También se identificaron series de casos y casos aislados en la siguientes DHR: distrofia macular de Sorsby,[556,566] enfermedad de Stargardt,[567,568] RP,[569] la coroideremia,[570] distrofia macular viteliforme del adulto,[571–574] distrofia en panal de Doyne,[575] distrofia en patrón[576] y distrofia en alas de mariposa.[577]

<u>Enfermedad de Best (Distrofia macular viteliforme)</u>

Terapia fotodinámica con verteporfin

En esta patología se han informado buenos resultados tras el uso de terapia fotodinámica con verteporfin, encontrándose en la literatura casos clínicos aislados[557,560] y series de casos en pacientes pediátricos.[555]

Calidad muy baja

Fármacos antiangiogénicos

También existen estudios con resultados positivos para diversos fármacos antiangiogénicos (anticuerpos anti factor de crecimiento vascular endotelial, conocidos como anti-VEGF, del inglés *anti vascular endothelial growth factor*), entre los que se encuentran el bevacizumab y el ranibizumab, aunque ninguno de ellos ha sido aprobado por la Agencia Estadounidense del Medicamento (FDA) ni por la Agencia Europea del Medicamento (EMA) para el tratamiento de esta patología ni de otras DHR.

Calidad muy baja

Para el bevacizumab se han informado buenos resultados tanto en casos clínicos aislados[559,562,565] como en series de casos en edad pediátrica.[564] Para el ranibizumab existe menos bibliografía, tan solo casos clínicos aislados[558,561] y una serie de cuatro ojos en pacientes pediátricos

Han transcurrido más de 5 años desde la publicación de esta Guía de Práctica Clínica y está pendiente su actualización

presentada en congreso, con inactivación de la membrana neovascular en todos los casos con entre una a tres inyecciones.[563]

Sobre el aflibercept, uno de los fármacos anti-VEGF nuevos, no existen hasta la fecha estudios disponibles para la NVSR asociada a DHR.

Un detalle importante es que tampoco se han reportado problemas de seguridad diferentes de los descritos en la población general.

Otras distrofias

Terapia fotodinámica con verteporfin

Existen casos clínicos aislados publicados en los que se ha utilizado terapia fotodinámica en la neovascularización secundaria a la distrofia macular de Sorsby[566] y a la enfermedad de Stargardt,[568] sin embargo, desde la extensión del uso de los anti-VEGF, no se han publicado nuevos trabajos con esta terapia.

Calidad muy baja

Fármacos antiangiogénicos

Para el bevacizumab intravítreo, la mayor parte de la bibliografía son descripciones de casos clínicos aislados de NVSR asociada a DHR como la RP[569] o la coroideremia.[570] Se han publicado estudios retrospectivos en NVSR secundaria a distrofia macular viteliforme del adulto,[571] distrofia en panal de Doyne[575] y un estudio prospectivo en distrofia en patrón,[576] que han informado una buena respuesta al tratamiento.

Calidad muy baja

Para el ranibizumab intravítreo, se han informado casos clínicos aislados con buenos resultados tras el uso de ranibizumab en la NVSR asociada a enfermedad de Stargardt,[567] distrofia en patrón en alas de mariposa,[577] distrofia viteliforme del adulto,[572] distrofia macular de Sorsby,[556] etc. También se han publicado dos series retrospectivas de casos usando ranibizumab para tratar la neovascularización secundaria a distrofia foveomacular viteliforme del adulto, Gallego-Pinazo *et al.* con seis casos[573] y Mimoun *et al* con 24 casos.[574]

Los estudios comparativos más extensos realizados hasta la fecha no encontraron diferencias significativas en términos de seguridad sistémica entre los diferentes anti-VEGF,[22] aunque algún estudio ha encontrado un mayor nivel sistémico del fármaco y de inhibición de la actividad del VEGF circulante con bevacizumab respecto a ranibizumab,[23] por lo que, especialmente en pacientes en edad pediátrica podría implicar un mayor riesgo teórico de efectos adversos.

Han transcurrido más de 5 años desde la publicación de esta Guía de Práctica Clínica y está pendiente su actualización

Resumen de la evidencia

	En relación a la terapia fotodinámica, no existen estudios comparativos con placebo por lo que la evidencia se sustenta en casos clínicos aislados y series de casos clínicos.
	En relación a las inyecciones de fármacos anti-VEGF, no existen estudios comparativos con placebo por lo que la evidencia se sustenta en casos clínicos aislados y series de casos clínicos. Los resultados obtenidos parecen ser mucho mejores a la evolución natural de la patología.
	No existen estudios disponibles sobre el aflibercept en la NVSR asociada a DHR.
Calidad muy baja	La poca evidencia disponible apunta a que la terapia fotodinámica con verteporfin da buenos resultados en la enfermedad de Best.[555,557,560]
Calidad muy baja	El uso de bevacizumab se ha asociado a buenos resultados en la enfermedad de Best.[559,562,564,565]
Calidad muy baja	Existe poca evidencia disponible sobre la eficacia del bevacizumab, pero los datos apuntan a la obtención de buenos resultados en el tratamiento de la NVSR asociada a las DHR.[569–571,575,576]
Calidad muy baja	Existen pocos datos relacionados con la eficacia del ranibizumab intravítreo, pero estos apuntan a la obtención de buenos resultados en el tratamiento de la NVSR asociada a las DHR.[556,558,561,567,572–574,577]

De la evidencia a la recomendación

Los aspectos que han determinado la fuerza y la dirección de las recomendaciones formuladas han sido los siguientes:

1. Calidad global de la evidencia: La evidencia deriva de diversos casos aislados, series de casos y revisiones de casos de muy baja calidad. En líneas generales, la calidad de los estudios primarios seleccionados fue muy baja y la calidad de la evidencia global también fue considerada muy baja.
2. Balance entre beneficios y riesgos: La NVSR es una complicación poco frecuente de enfermedad.[578] Aun así, la NVSR puede ser una secuela devastadora y causar una rápida pérdida de la visión.[579]
   Terapia fotodinámica con verteporfin:
   En pacientes con la enfermedad de Best se han informado buenos resultados tras el uso de terapia fotodinámica. El efecto de esta terapia para las membranas neovasculares en pacientes con degeneración macular relacionada con la edad se exploró en una revisión sistemática. El riesgo relativo de perder tres o más líneas de AV comparando la intervención con el grupo control fue de 0,77 (IC95%: 0,69-0,87) y de perder seis o más líneas fue de 0,62 (IC95%: 0,50-0,76), con resultados similares a los 12 y a los 24 meses. Por otro lado, observaron que el resultado adverso más grave, fue la pérdida de AV dentro de los siete días a partir del tratamiento, lo que ocurrió en 1 de cada 50 pacientes.[580]

Han transcurrido más de 5 años desde la publicación de esta Guía de Práctica Clínica y está pendiente su actualización

3. Costes y uso de recursos: No se identificaron estudios que hayan analizado los costes y usos de recursos o sobre valores y preferencias de los pacientes en relación a esta pregunta.
4. Viabilidad: Tanto la FDA como la EMA han aprobado el uso de ranibizumab en la forma "húmeda" de la degeneración macular relacionada con la edad, el edema macular causada por una oclusión venosa retiniana, el edema macular diabético y la neovascularización coroidea causada por la miopía patológica, pero no en la NVSR asociada a DHR.
   Asimismo, se ha aprobado el uso de bevacizumab para tratar a adultos con diferentes tipos de cáncer, pero no en pacientes con DHR con NVSR asociada.
   Es poco factible por tanto poner el uso generalizado del ranibizumab o el bevacizumab en nuestro entorno, dado que no está aprobado su uso en esta indicación por parte de la FDA y la EMA. En este contexto, solo se puede acceder al tratamiento de estos fármacos dentro del contexto de investigación.

El grupo elaborador formuló las siguientes recomendaciones considerando las opciones que podrían ayudar al manejo de la NVSR asociada a las DHR.

Recomendaciones

Condicional	En pacientes con membranas neovasculares asociadas a DHR se sugiere el uso de antiangiogénicos intravítreos, incluidos pacientes en edad pediátrica.
√	En pacientes con membranas neovasculares asociadas a DHR resistentes a los antiangiogénicos intravítreos, se sugiere una terapia combinada (terapia fotodinámica + antiangiogénicos).

Han transcurrido más de 5 años desde la publicación de esta Guía de Práctica Clínica y está pendiente su actualización

12. Embarazo

- ¿El embarazo y la lactancia suponen un riesgo para las mujeres con DHR?

Se han localizado únicamente dos estudios que analizan los efectos del embarazo en personas con DHR, en concreto con RP, ambos con importantes limitaciones metodológicas.[581,582]

Pérdida de visión autopercibida

Un estudio transversal en pacientes con RP (n=500, 54,8% mujeres) exploró, a través de un cuestionario, si habían percibido pérdida de visión periférica o central y, en caso afirmativo, cuándo y durante cuánto tiempo. Se obtuvo que un 10% de las mujeres que habían estado embarazadas (14/143) experimentaron cambios visuales durante el embarazo.[581]

Calidad muy baja

Agudeza visual

Un estudio de cohorte prospectivo con 22 mujeres con RP embarazadas (rango de edad: 20-32 años) evaluó los cambios en la MAVC durante el embarazo y hasta los ocho meses después del parto.[582]

Calidad muy baja

La AV a través del logaritmo del mínimo ángulo de resolución (logMAR) fue: 0,11 ± 0,48 al mes, 0,12 ± 0,45 a los tres meses, 0,14 ± 0,45 a los cinco meses, y 0,15 ± 0,45 a los siete meses de embarazo; 0,17 ± 0,46 inmediatamente después del parto; y 0,19 ± 0,45 a los tres meses, 0,21 ± 0,44 a los cinco meses, y 0,17 ± 0,42 a los ocho meses después del parto. El único resultado estadísticamente significativo fue la disminución a los cinco meses después del parto (p=0,04). Este empeoramiento de la AV podría deberse a la misma progresión de la enfermedad, sin embargo, los autores argumentaron que, dado que todas las pacientes amamantaban a sus hijos, podría deberse a una disminución de vitamina A y DHA.

Resumen de la evidencia

	No hay evidencia disponible sobre la influencia del embarazo en enfermedades hereditarias de la retina distintas de la RP.
Calidad muy baja	El embarazo en mujeres que padecen RP no parece empeorar la AV.[582]

Han transcurrido más de 4 años desde la publicación de esta Guía de Práctica Clínica y está pendiente su actualización

Calidad muy baja	Tras el parto se han descrito disminución de la AV asociada a la lactancia, aunque la asociación no está tan clara pues podría deberse a las fluctuaciones normales de la enfermedad.

De la evidencia a la recomendación

Los aspectos que han determinado la fuerza y la dirección de las recomendaciones formuladas han sido los siguientes:

1. Calidad global de la evidencia: La calidad muy baja de la evidencia, el bajo tamaño muestral y la incertidumbre sobre el efecto del embarazo y el postparto en mujeres con DHR, determinaron tanto la fuerza de la recomendación condicional.
2. Balance entre beneficios y riesgos: El embarazo en mujeres que padecen RP no parece afectar a la AV y los pocos signos de empeoramiento encontrados durante el embarazo, remitieron tras el parto. Aunque tras el parto podría existir una disminución de la AV asociada a la lactancia, asociada a una disminución de vitamina A y DHA, no se aconsejaría tomar suplementos de vitamina A (p. ej. etretinato, isotretinoína o tretinoína) debido al efecto teratogénico que la misma puede tener. Para más información **ver apartado 7.2 Suplementos nutricionales.**
3. Valores y preferencias de los pacientes: No se localizaron estudios publicados previos que evaluaran los valores y preferencias de las personas con DHR. En el estudio cualitativo realizado en el contexto español, mientras que algunas pacientes informaron que durante el embarazo percibieron un empeoramiento de su DHR, otras no percibieron ningún deterioro asociado.
4. Costes y uso de recursos: No se identificaron estudios que evaluaran los costes asociados a los posibles riesgos durante el embarazo.

El grupo de trabajo propuso la inclusión de las siguientes recomendaciones.

Recomendaciones

Condicional	Se sugiere no desaconsejar el embarazo en mujeres con RP. No aumenta el riesgo de progresión de la enfermedad.
√	Se sugiere aumentar los controles oftalmológicos en mujeres con DHR durante el embarazo y la lactancia.
√	Se sugiere informar a las mujeres con DHR de la importancia de informar a su ginecólogo u obstetra de su enfermedad ocular si está o desea quedarse embarazada.
√	Se sugiere informar a las mujeres con DHR de la importancia de informar a su oftalmólogo de su embarazo o de su intención de quedarse embarazada para que evalúe la posible toxicidad de los tratamientos que puedan estar recibiendo.
√	Se sugiere informar a las mujeres con DHR de la importancia de recibir consejo genético si desea quedarse embarazada.

Han transcurrido más de 5 años desde la publicación de esta Guía de Práctica Clínica y está pendiente su actualización

13. Necesidades de información y comunicación por parte de los pacientes

- ¿Cuáles son las necesidades de información y comunicación de los pacientes con DHR y sus cuidadores en relación con su problema de salud y proceso asistencial?

Según un estudio realizado en el contexto español para identificar los problemas de salud autopercibidos, las necesidades de atención insatisfechas y las expectativas de tratamiento de los pacientes con DHR, la falta de información y comunicación es una de las preocupaciones más importantes para las personas con DHR y sus cuidadores.[12]

La idea principal, surgida del estudio cualitativo realizado con pacientes en el contexto español, es que las DHR no pueden curarse pero pueden cuidarse. A pesar de aumentar los intentos de detener, prevenir o revertir el curso de las DHR, ningún tratamiento ha demostrado su eficacia de manera clara hasta la fecha.[301,322,335,583] Dada la baja frecuencia de los DHR,[584,585] la heterogeneidad dentro de las DHR[586] y la falta de alternativas de tratamiento eficaces,[301,322,335,583] los encuentros clínicos con pacientes de DHR no solo tienen como objetivo tomar decisiones sobre posibles tratamientos sino que fundamentalmente deben estar dirigidos a favorecer la adaptación a la enfermedad, promover su automanejo y realizar un seguimiento que facilite el acceso a la rehabilitación y/o la educación de los afectados, de manera adaptada a sus necesidades a lo largo del curso de su enfermedad.

La información dada a pacientes y cuidadores debe ser adecuada a sus necesidades en cuanto a qué, cuánta y cómo recibirla y debe ser comunicada de forma sensible, precisa y comprensible.

En el estudio cualitativo con pacientes con DHR en el contexto español, se percibe cierta variabilidad de preferencias por la cantidad de información a recibir. Preguntar a los pacientes y sus cuidadores qué quieren saber y comprobar que han entendido la información recibida es considerado esencial en el proceso.

Además del mencionado estudio cualitativo, se han identificado cuatro estudios que analizan las necesidades de información y comunicación en personas con DHR, todos ellos con importantes limitaciones metodológicas.[207,587–589] Sin embargo, no se ha encontrado ningún estudio que evalúe la efectividad de intervenciones comunicativas.

Han transcurrido más de 5 años desde la publicación de esta Guía de Práctica Clínica y está pendiente su actualización

Comunicación del diagnóstico

Las personas entrevistadas en el estudio cualitativo con pacientes con DHR en el contexto español valoraron la claridad en el diagnóstico y pronóstico. Saber que, en la actualidad, las DHR no tienen tratamiento o cirugía posible fomenta en algunas personas la búsqueda de la autonomía así como la preparación para el desarrollo de la enfermedad y futuras complicaciones.

Confianza baja

El momento del diagnóstico es vivido como un momento crítico por una parte importante de los pacientes. La capacidad de absorción de la información durante esos momentos puede ser limitada.

Las formas de comunicar el diagnóstico son vividas como traumáticos por algunos pacientes. Las personas entrevistadas señalan como una mala praxis comunicativa una frase común en el diagnóstico de RP, Stargardt y otras DHR: "se va usted a quedar ciego", especialmente porque los pacientes perciben más adelante que la evolución de la enfermedad es muy diferente según las personas y no todos los pacientes pierden totalmente la visión. Se valoraría, por tanto, una comunicación del pronóstico más realista y detallada.

Necesidades de información en el diagnóstico

Según el estudio cualitativo con pacientes con DHR en el contexto español, recibir un diagnóstico preciso de manera comprensible parece aumentar el mayor conocimiento de la enfermedad y la capacidad de adaptación y automanejo. Los afectados valoran explicaciones gráficas de la enfermedad en las que se muestran las zonas del ojo afectadas.

Confianza baja

Las personas entrevistadas valoran poner el foco clínico en las capacidades y en el resto visual sobre los que se deben apoyar la adaptación y la rehabilitación.

Las personas entrevistadas que no tenían antecedentes familiares de DHR señalan que tuvieron dificultades para acceder a la información sobre baja visión, rehabilitación, ayudas ópticas, ceguera legal y otros recursos sociosanitarios que les hubieran podido facilitar el automanejo de la enfermedad, así como el desarrollo educativo y profesional. Asimismo, los pacientes perciben que conocer de forma temprana las asociaciones de pacientes y la ONCE facilita el acceso al conocimiento y la adaptación a la enfermedad.

Los pacientes y sus familiares refieren también falta de información sobre el estudio genético, especialmente en la ruta asistencial y la motivación para el acceso.

En el caso de menores, los pacientes señalan que la derivación a la consejería de educación puede facilitar su acceso a la atención integrada en la educación formal.

Han transcurrido más de 5 años desde la publicación de esta Guía de Práctica Clínica y está pendiente su actualización

Necesidades de información y comunicación en las pruebas

En el estudio cualitativo con pacientes con DHR en el contexto español, se detectaron las siguientes necesidades en el desarrollo de pruebas diagnósticas o de seguimiento:

Confianza baja

Que se facilite el acceso a las pruebas (por ejemplo, evitar el uso de pantallas con número para pasar a un servicio, ya que éstas no están adaptadas a los pacientes con baja visión o sin visión puesto que no son parlantes)

Que se adapte el lenguaje usado (por ejemplos, recibir referencias espaciales verbalmente específicas -a su derecha, delante, detrás…-, en lugar de gestuales) (excepto en pacientes con USH. Para más información ver apartado posterior: **Necesidades de información y comunicación en personas sordociegas**

Necesidades de información y comunicación en el seguimiento

Las personas entrevistadas en el estudio cualitativo con pacientes con DHR en el contexto español recalcaron la importancia de derivar a los pacientes a las asociaciones y a la ONCE desde el diagnóstico, pero también en el seguimiento de la enfermedad. Muchos pacientes señalan las consecuencias negativas de no tener conocimiento o no haber accedido a estos recursos tempranamente. El diagnóstico no puede ser el único momento en el que se mencionen las ayudas ópticas, la rehabilitación y otras ayudas sociosanitarias, puesto que no todos los pacientes serán capaces de integrar esta información en ese momento. Para algunos pacientes acceder a estos recursos requiere un periodo previo de adaptación a la enfermedad.[590]

Confianza baja

Las personas entrevistadas señalan que no reciben información sobre estilo de vida, alimentación y valoran las recomendaciones en este sentido.

Algunos pacientes valoran recibir información sobre investigaciones en curso o poder comentar las investigaciones que conocen a través de las redes de pacientes.

Necesidades de información y comunicación en el estudio genético

Según el estudio cualitativo con pacientes con DHR en el contexto español, la información sobre las posibilidades que ofrece el estudio genético con respecto a capacidades diagnósticas, posibilidades de futuras terapias o para tomar decisiones reproductivas circula de manera más común entre profesionales, pacientes y asociaciones.

Confianza baja

Respecto a los estudios genéticos, los pacientes entrevistados señalan que en ocasiones falta información para su acceso. Igualmente es

Han transcurrido más de 5 años desde la publicación de esta Guía de Práctica Clínica y está pendiente su actualización

necesario que estos mensajes se den en los distintos momentos de evolución de la enfermedad y del proceso asistencial.

Un estudio cualitativo con entrevistas en profundidad realizado en Reino Unido (n=50) señala que casi todos los participantes querían obtener un diagnóstico preciso y saber las consecuencias de su enfermedad. Especialmente querían conocer y comprender los patrones de herencia y el riesgo para su descendencia.[207] Esto se confirma en el estudio cualitativo con pacientes con DHR en el contexto español.

Además, los pacientes muestran preferencia por recibir la información en un encuentro cara a cara y en formatos adaptados a su nivel de comprensión.[207]

Formatos de comunicación

En el estudio cualitativo con pacientes con DHR en el contexto español, se detectaron las siguientes cuestiones relacionados con los formatos de comunicación:

Confianza baja

- Algunos pacientes prefieren la comunicación oral especialmente si son escuchados y pueden preguntar.
- La mayoría considera que no hay mucho tiempo en consulta para el diálogo y la asimilación de información y prefiere recibir también información por escrito en lenguaje más llano o con leyendas que faciliten la compresión.
- La información escrita, especialmente los resultados de pruebas diagnósticas o de seguimiento, se usa para el automanejo, conocer su evolución y la preparación para el futuro. En este sentido, algunos pacientes piden que se les dé información no solo puntual sino de la evolución, información que analice el desarrollo de la enfermedad.
- La información escrita fomenta también la continuidad del cuidado para poder compartirla con otros profesionales sanitarios, familiares y/o cuidadores. Algunos señalan que valoran la información escrita especialmente en el diagnóstico, cuando lo necesitan por motivos administrativos (por ejemplo, solicitar la incapacidad) o hay cambios en el progreso de la enfermedad.
- El formato preferido, por tanto, sería en papel o digital.
- Los cuidadores de pacientes sindrómicos menores de edad valoran tener acceso telefónico a consultas puntuales o urgentes.

Necesidades de información y comunicación en personas sordociegas

Un estudio basado en 11 entrevistas en profundidad con pacientes con USH (rango edad: 20-56 años) muestra una gran diversidad en sus formas y capacidades de comunicación. Algunos pueden mantener conversaciones, mientras que otros usan lengua de signos, signos táctiles o alfabetos manuales en las manos.[588]

Confianza baja
Calidad muy baja

Han transcurrido más de 5 años desde la publicación de esta Guía de Práctica Clínica y está pendiente su actualización

Otro estudio en pacientes con USH tipos 1, 2 y 3 (n=93) exploró a través de un cuestionario si tenían capacidad de comunicarse con el médico por sí mismos. Encontró diferencias significativas intergrupales en los porcentajes de personas que necesitan ayuda de otros (*P*=0,01). Así, el 93,7% de las personas con USH1 menores de 25 años, el 95,8% de los que tienen entre 26 y 45, y el 100% de los mayores de 46 necesitan apoyo. Mientras que en pacientes con USH2 los porcentajes bajan a 15,4% para los pacientes entre 26 y 45 años, y 41,7% para los de 46 y más.[587]

Finalmente, un estudio narrativo basado en análisis de grabaciones de encuentros clínicos con personas con sordoceguera que incluye pacientes con USH analiza las necesidades de comunicación en este contexto. Señala la necesidad de probar qué iluminación es la más adecuada. Asimismo, parece preferible trabajar con un intérprete que pueda explicar las pruebas, pues el signo asignado a cada prueba no es siempre descriptivo de lo que se va a hacer. Además, parece que el hecho de que el clínico conozca algunos signos básicos de la lengua de signos facilita la evaluación del paciente. En los casos de afectación macular en los que se deteriora la visión central, puede ser necesario contar con un segundo intérprete de apoyo.[589]

Por otro lado, señala cómo los test adaptados a las características comunicativas de estos pacientes pueden mejorar la evaluación clínica para tomar medidas de rehabilitación y apoyo. Se sugiere el uso de números para medir la AV que son más fáciles de leer en lengua de signos y el oftalmólogo puede reconocer. Para pruebas de color se sugiere el Test de Waggoner (similar al Test Ishihara) o la prueba cuantitativa para la visión del color Lea Panel 16, y para la adaptación a los niveles de luminancia inferior *the Cone Adaptation Test* (Good-Lite Company).[589]

Resumen de los hallazgos y la evidencia

Comunicación del diagnóstico	
Confianza baja	Los pacientes de DHR valoran la claridad y precisión en la comunicación del diagnóstico y pronóstico
Confianza baja	Necesidades de información en el diagnóstico En el diagnóstico los pacientes con DHR valoran: – Recibir un diagnóstico preciso, de manera comprensible y, en la medida de lo posible, con explicaciones gráficas – Que el foco se ponga en las capacidades y en el resto visual: no en la ceguera sino en la baja visión – Conocer de forma temprana los recursos ofrecidos por las administraciones públicas, las asociaciones de pacientes y la ONCE

Han transcurrido más de 5 años desde la publicación de esta Guía de Práctica Clínica y está pendiente su actualización

Necesidades de información y comunicación en las pruebas	
Confianza baja	Los pacientes con DHR consideran que el acceso a las pruebas se puede facilitar si se adapta el lenguaje y el entorno a personas con baja visión.
Necesidades de comunicación e información en el seguimiento	
Confianza baja	Los pacientes con DHR resaltan la importancia de: – Remarcar que conozcan las asociaciones de pacientes desde el diagnóstico, pero también en el seguimiento de la enfermedad. – Recibir información individualizada sobre ayudas ópticas, rehabilitación y otros recursos sociosanitarios – Recibir información sobre estilo de vida
Necesidades de comunicación e información en el estudio genético	
Confianza baja	Los pacientes con DHR valoran recibir un diagnóstico preciso y saber las consecuencias de su enfermedad, en un encuentro cara a cara y en formatos adaptados a su nivel de comprensión.[207]
Formatos de comunicación	
Confianza baja	Los pacientes con DHR prefieren - La comunicación oral, especialmente si son escuchados y pueden preguntar. - Recibir también información por escrito, en lenguaje más llano y/o con leyendas que faciliten la compresión. Los cuidadores de pacientes sindrómicos menores valoran tener acceso telefónico a consultas puntuales o urgentes.
Necesidades de información y comunicación de las personas sordociegas	
Confianza baja Calidad muy baja	Las personas con USH1 necesitan más ayudas a la hora de recibir la información que las personas con USH2.[587] Entre los facilitadores de la comunicación con pacientes con USH se encuentran los siguientes:[589] - Probar la iluminación más adecuada - Trabajar con un intérprete - Conocer los signos básicos de la lengua de signos - Usar test adaptados

De la evidencia a la recomendación

Los aspectos que han determinado la fuerza y la dirección de las recomendaciones formuladas han sido los siguientes:

1. Calidad y confianza en la evidencia: La evidencia y los hallazgos derivan de un conjunto de estudios de naturaleza principalmente cualitativa, y en algún caso cuantitativa. En

Han transcurrido más de 5 años desde la publicación de esta Guía de Práctica Clínica y está pendiente su actualización

relación a los estudios cuantitativos, la evidencia se compone de varios estudios observacionales de baja o muy baja calidad.

2. Balance entre beneficios y riesgos: no se esperan riesgos de las intervenciones de comunicación e información.
3. Valores y preferencias: La revisión de esta pregunta está basada en diferentes estudios que identifican los problemas, las necesidades y las expectativas de los pacientes con DHR y exploran los valores y preferencias de estos [207,587–589], así como de un estudio cualitativo con pacientes con DHR en el contexto español.
4. Coste y uso de recursos: Los costes y el uso de recursos no se han considerado relevantes para formular las recomendaciones.

El grupo elaborador formuló las siguientes recomendaciones considerando las necesidades de información y comunicación de los pacientes con DHR y sus cuidadores en relación con su problema de salud y proceso asistencial. Puesto que no se han identificado estudios que evalúen las estrategias de comunicación efectivas con los pacientes de DHR, las recomendaciones formuladas son, por tanto, de buena práctica clínica.

Recomendaciones

√	En la realización de pruebas diagnósticas y de seguimiento, se sugiere adaptar el entorno clínico y el lenguaje utilizado a las personas con baja visión.
√	Se sugiere dar el diagnóstico de manera precisa, comprensible y, en la medida de lo posible, con explicaciones gráficas.
√	Se sugiere exponer el pronóstico a los pacientes y/o cuidadores de forma abierta, realista y detallada en un encuentro cara a cara y en formatos adaptados a su nivel de comprensión.
√	Se sugiere incorporar en todas las etapas de atención la evaluación clínica de las capacidades y del resto visual, promover activamente el automanejo y ofrecer discutiendo con los pacientes las opciones individualizadas de rehabilitación, ayudas visuales, así como otros recursos psicológicos, sociales y educativos.
√	Se sugiere dar información oral y, especialmente, escrita del diagnóstico y evolución de la enfermedad en lenguaje llano y con leyendas explicativas en todo el proceso de atención para facilitar el automanejo y la continuidad del cuidado.
√	Tanto en el diagnóstico como en el seguimiento, se sugiere asegurarse de que los pacientes reciben información, sobre: – Qué es la baja visión y la ceguera legal – Cuáles son las opciones de rehabilitación y las ayudas ópticas disponibles – Los recursos ofrecidos por las administraciones públicas, las asociaciones de pacientes y la ONCE y cómo entrar en contacto con ellos – En el caso de pacientes menores, sobre la atención integrada en la educación formal – Sobre la posibilidad y acceso al asesoramiento y estudio genético
√	Se sugiere dar información del estilo de vida en el seguimiento.

Han transcurrido más de 5 años desde la publicación de esta Guía de Práctica Clínica y está pendiente su actualización

√	Se sugiere asociar el asesoramiento genético previo y posterior a la práctica de estudios genéticos diagnósticos en DHR.
√	Se sugiere dar acceso telefónico a consultas puntuales o urgentes para cuidadores de pacientes sindrómicos menores.
√	Se sugiere emplear facilitadores para la comunicación con pacientes con USH como los siguientes: - Probar la iluminación más adecuada - Trabajar con un intérprete - Conocer los signos básicos de la lengua de signos - Usar test adaptados

Han transcurrido más de 5 años desde la publicación de esta Guía de Práctica Clínica y está pendiente su actualización

14. Difusión e implementación

Las guías de práctica clínica son útiles para mejorar la calidad de la asistencia y los resultados en los pacientes. El gran reto en la actualidad es conseguir la adherencia de los profesionales a las recomendaciones de estas guías. Para ello es fundamental una estrategia de implementación dirigida a vencer las barreras existentes en el medio en el que se va a aplicar.

La GPC consta de dos versiones para profesionales de la salud, la completa y la resumida. Las dos disponen de información para pacientes. Todas las versiones de la GPC se editan en formato electrónico, disponibles en la página web de GuíaSalud (www.guiasalud.es).

El plan para la difusión e implementación de la guía sobre las DHR incluye las siguientes intervenciones:

1. Presentación oficial de la guía por parte de las autoridades sanitarias a los medios de comunicación.
2. Presentación de la guía a las direcciones y subdirecciones de Atención Primaria y
3. Atención Especializada de los diferentes Servicios de Salud.
4. Envío institucional individualizado de ejemplares a las distintas sociedades científicas y profesionales implicados.
5. Distribución dirigida y efectiva a los colectivos profesionales implicados (médicos especialistas en Oftalmología, Neurofisiología Clínica, Genética, Otorrinolaringología, Pediatría, Medicina familiar y Comunitaria; enfermero/as y optometristas) para facilitar la diseminación.
6. Difusión de la guía en formato electrónico en las páginas web del Ministerio de Sanidad, Política Social e Igualdad, de GuíaSalud, del Servicio de Evaluación del Servicio Canario de la Salud y de las sociedades implicadas en el proyecto.
7. Publicación de la guía en revistas científicas.
8. Presentación de la guía en actividades científicas (jornadas, congresos, reuniones).
9. Evaluación de la efectividad de la implantación, estableciendo sistemas de apoyo a la decisión clínica, integrando la guía y los indicadores seleccionados en el programa informático utilizado en Atención Especializada.

Han transcurrido más de 5 años desde la publicación de esta Guía de Práctica Clínica y está pendiente su actualización

Han transcurrido más de 5 años desde la publicación de esta Guía de Práctica Clínica y está pendiente su actualización

15. Líneas de investigación futura

A lo largo del proceso de elaboración de esta guía, se han identificado las siguientes áreas de incertidumbres prioritarias:

Valoración de la etiopatogenia de la enfermedad:

- Mejorar el conocimiento sobre las bases genéticas de la enfermedad (mecanismos, mutaciones y genes implicados).
- Conocer la implicación de otros factores como factores ambientales, epigenéticos, estilo de vida.
- Desarrollar estudios funcionales, modelos celulares y modelos animales de estas enfermedades.

Valoración de los pacientes afectos y su familia:

- Desarrollar protocolos para identificación de pacientes no diagnosticados, pero también para la evaluación y el manejo de estos enfermos.
- Bases de datos: conjunto de datos clínicos mínimos, criterios diagnósticos.
- Investigación y validación de las técnicas para el diagnóstico molecular.
- Estudios de la historia natural de la enfermedad.
- Correlación genotipo/fenotipo.
- Relación entre embarazo y lactancia y la evolución de la enfermedad.

Opciones terapéuticas:

- Evaluar la capacidad de la terapia génica.
- Evaluar la capacidad de edición genómica de las mutaciones con las nuevas técnicas CRISPR-Cas9.
- Desarrollar herramientas para la terapia génica y la terapia celular.
- Desarrollar tratamientos preventivos o curativos para este tipo de enfermedades.
- Trabajar en el establecimiento de programas multidisciplinarios de rehabilitación visual.
- Realizar estudios de coste-efectividad de los nuevos tratamientos que se propongan.
- Utilizar el diseño de estudio con mayor calidad metodológica posible para evaluar la eficacia de las intervenciones terapéuticas a estudiar.

Para facilitar la investigación en el campo de las DHR, es necesario:

- Mejorar los métodos de medida de la función visual y de evaluación de la estructura retiniana para que las variables estudiadas sean fiables.

Han transcurrido más de 5 años desde la publicación de esta Guía de Práctica Clínica y está pendiente su actualización

- Establecer y mantener registros de pacientes bien caracterizados clínica y genéticamente. Hacer una mejora continua de los mismos.
- Crear supraestructuras internacionales para la investigación de este tipo de patología, para reclutar el mayor número de pacientes posibles y aumentar las posibilidades de éxito de cada iniciativa diagnóstica o terapéutica haciendo posible la realización de ensayos clínicos a pesar de tratarse de enfermedades raras. Utilizar en ellas la misma nomenclatura y codificación.
- Crear CSURs (Centros, Servicios y Unidades de Referencia) dentro del SNS para la atención de las patologías raras de retina.
- Reconocer a las asociaciones de pacientes como un socio estratégico para el desarrollo de las actividades de investigación en enfermedades oculares raras y mejorar el acceso de los pacientes a la información sobre sus propios datos clínicos. Involucrarlas en la conexión con la administración y los organismos regulatorios.
- Desarrollar innovaciones biomédicas tecnológicas viables y asequibles económicamente.
- Facilitar la publicación de resultados negativos.
- Abaratar los costes y aumentar la eficiencia de los estudios genéticos. También facilitar a los pacientes el acceso a estos estudios.

Necesidades asistenciales:

Crear unidades de DHR regionales y unificadas en una unidad nacional (CSUR) con oftalmólogos especializados en esta patología así como difusión a través de las asociaciones de pacientes y la colaboración con los Centros de Acción Social (CEAS) de los Ayuntamientos, la ONCE y el IMSERSO.

Han transcurrido más de 5 años desde la publicación de esta Guía de Práctica Clínica y está pendiente su actualización

Anexos

Anexo 1. Declaración de intereses

De acuerdo al procedimiento establecido en el Programa de GPC del SNS (disponible en www.guiasalud.es), cada uno de los miembros participantes en la elaboración y revisión de la GPC para las DHR ha realizado una declaración de intereses, sometida posteriormente a evaluación. A continuación, se presenta de forma resumida la declaración de intereses de cada uno de los miembros del grupo elaborados de la guía, colaboradores expertos y revisores externos, junto con los resultados del proceso de evaluación. Las declaraciones de intereses completas se encuentran disponibles (a petición) para su consulta en el Servicio de Evaluación del Servicio Canario de la Salud.

Han declarado ausencia de conflictos de interés las siguientes personas:

Carmen Ayuso García, Noe Brito García, Ricardo Pedro Casaroli Marano, Benito Codina Casals, Leticia Cuellar Pompa, Albert Español Pujol, Valle Flores Lucas, Miguel García Ribes, Emilio González García, Jesusa Izquierdo Izquierdo, German López Fuentes, Mª Victoria Martín Alda, Vicente Martín Montañez, Loreto Mendiluce Martín, José Mª Millán Salvador, Alicia Pareja Ríos, Ana Mª de Pascual y Medina, Abraham Pérez de la Rosa, Tasmania Mª del Pino Sedeño, Francisco Rodríguez Antelo, Mª Dolores Rodríguez Huerta, Elena Rodríguez Neila, David Salom Alonso, David Sánchez González, Pedro Serrano Aguilar, Ana Toledo Chavarri, Inmaculada Torre Lloveras, Mª del Mar Trujillo Martín, Concepción Vilela Soler, Miguel Ángel Zapata Victori.

INTERESES PERSONALES DIRECTOS DE CARÁCTER ECONÓMICO	
Tipo de interés declarado	Persona-Detalles
Financiación para reuniones y congresos asistencia a cursos (inscripciones, bolsas de viajes, alojamiento…)	Rosa Mª Coco Martín: Novartis, Alcon Jesús Díaz Cascajosa: Allergan, Novartis pharma, Bayer Marzo y Septbre 2015 y 2016 Jaume Catalá Mora: Bayer 2016 Rafael Navarro Alemany: Allergan 2016 Mª Asunción Pino Vázquez: Dr. Chiesi Draguer Lactalis Enrique de la Rua: Bausch-Lomb 2016, Topcon, Allergan 2015, Bausch-Lomb 2015, Bayer 2014, Novartis 2014 Mª Rosa Sanabria Ruiz-Colmenares: Bayer, Novartis Preceptorship, Bayer Ophthalmology, Novartis

Han transcurrido más de 5 años desde la publicación de esta Guía de Práctica Clínica y está pendiente su actualización

Honorarios como ponente (conferencias, cursos…)	Carmen Ayuso. Instituto Roche 2015 y 2016 Jesús Díaz Cascajosa: Allergan, Novartis 2014-2016 Rosa Mª Coco Martín: Abbvie Rafael Navarro Alemany: Allergan 2016 Enrique de la Rua: Bayer y Novartis 2016 Isabel Pinilla Lozano- COMZ, Novartis/Salud – Formación Mª Asunción Pino Vázquez: Nutricia Nestlé 2015 Mª Rosa Sanabria Ruiz-Colmenares: Bayer
Financiación por participar en una investigación	Enrique de la Rua: Bayer 2016
Trabajo de asesoramiento y consultoría para una compañía farmacéutica u otras	Maximino José Abraldes López-Veiga: Novartis Farmacéutica S.A, Allergan S.A, Bayer Hispania S.L Jaume Catalá Mora: European Board. Spark 2016 Jesús Díaz Cascajosa: Santen Noviembre 2015 Rosa Mª Coco Martín: Prorretina 2012 Isabel Pinilla Lozano: Natac Pharma y Ferrer Enrique de la Rua: Bayer 2016, Allergan 2015, Alcon 2014

INTERESES INDIRECTOS DE ÁMBITO PROFESIONAL	
Tipo de interés declarado	Persona-Detalles
Contratación o ayudas económicas para contratar personal en la unidad o servicios	Rosa Mª Coco Martín: Novartis, Allergan Enrique de la Rua: Allergan 2016
Ayuda económica para la financiación de una investigación	Maximino José Abraldes López-Veiga: Alcon, Allergan, Bayer, Boehringer Ingelheim, Novartis, Ophthotech, Roche Isabel Pinilla Lozano: Fundación Gangoiti Manuel Posada de la Paz: Merck
Financiación de programas educativos o cursos para la unidad	Rosa Mª Coco Martín: Novartis Enrique de la Rua: Novartis 2015

Han transcurrido más de 5 años desde la publicación de esta Guía de Práctica Clínica y está pendiente su actualización

Tras la evaluación de la declaración de intereses de cada uno de los miembros de la GPC se consideró que no había conflictos de intereses con respecto al contenido de la presente GPC en ningún caso.

Han transcurrido más de 5 años desde la publicación de esta Guía de Práctica Clínica y está pendiente su actualización

Anexo 2. Información para pacientes



Distrofias Hereditarias de Retina

Información para pacientes, familiares y cuidadores

Ministerio de Sanidad, Servicios Sociales e Igualdad. Servicio de Evaluación del Servicio Canario de la Salud

Han transcurrido más de 5 años desde la publicación de esta Guía de Práctica Clínica y está pendiente su actualización

Esta *Información para personas con Distrofias Hereditarias de Retina, familiares y/o cuidadores* forma parte del documento:

Grupo de trabajo de la Guía de Práctica Clínica para las Distrofias Hereditarias de Retina. Guía de Práctica Clínica para las Distrofias Hereditarias de Retina. Ministerio de Sanidad, Servicios Sociales e Igualdad. Servicio de Evaluación del Servicio Canario de la Salud, 2016.

Esta guía ha sido financiada mediante el convenio de colaboración suscrito por el Instituto de Salud Carlos III, organismo autónomo del Ministerio de Economía y Competitividad, y el Servicio de Evaluación del Servicio Canario de la Salud, en el marco del desarrollo de actividades de la Red Española de Agencias de Evaluación de Tecnologías y Prestaciones del SNS, financiadas por el Ministerio de Sanidad y Política Social.

Esta información, así como la versión completa y versión resumida de la mencionada Guía de Práctica Clínica, está también disponible en formato electrónico en la página web de Guía-Salud (www.guiasalud.es) y del Servicio de Evaluación del Servicio Canario de la Salud (SESCS) (www.sescs.es).

Han transcurrido más de 5 años desde la publicación de esta Guía de Práctica Clínica y está pendiente su actualización

La información contenida en este documento se basa en lo que conocemos actualmente de la investigación médica. También se dan consejos en base a la opinión de profesionales de la salud expertos en las distrofias hereditarias de retina.

En este documento hay tres tipos de recomendaciones:

Recomendación fuerte basada en la evidencia científica

Recomendación débil basada en la evidencia científica

Recomendación basada en la experiencia clínica

Han transcurrido más de 5 años desde la publicación de esta Guía de Práctica Clínica y está pendiente su actualización

ÍNDICE

¿Qué son las Distrofias Hereditarias de Retina?	5
¿Cuáles son sus causas?	8
¿Cuáles son sus síntomas?	12
¿Cuál es la evolución normal de la enfermedad?	14
¿Cómo se diagnostica en niños?	25
¿Cómo se diagnostica en adultos?	27
¿Cuándo y para qué se realiza el estudio genético?	31
¿Cuáles son sus complicaciones más frecuentes?	34
¿Qué tratamientos existen? ¿Cuáles son sus riesgos y beneficios?	37
¿Cuáles son los beneficios y riesgos de los suplementos nutricionales?	38
Embarazo	40
¿Se puede rehabilitar la baja visión?	42
Intervenciones psicoeducativas	44
Estilos de vida y autocuidado	45
Profesionales implicados en el manejo de las DHR	47
¿Qué debo tener en cuenta cuando visite a mi médico?	49
Papel del familiar y/o cuidador	51
¿Dónde puedo obtener más información y/o ayuda?	53

Han transcurrido más de 5 años desde la publicación de esta Guía de Práctica Clínica y está pendiente su actualización

Presentación

Este documento está dirigido a niños y adultos que tienen una Distrofia Hereditaria de Retina (en adelante DHR), a sus familiares y/o a sus cuidadores.

La información y recursos contenidos en este documento pueden contribuir a aumentar su conocimiento sobre esta enfermedad y los cuidados adecuados.

Este documento incluye información sobre las DHR, su diagnóstico, tratamiento y otras informaciones de utilidad como son los contactos de asociaciones de pacientes u otros recursos de Internet.

Este documento, en ningún caso, pretende sustituir una visita a su médico, a su oftalmólogo o a otro profesional especializado. La información presentada en este documento podrá servirle de ayuda para consultar con su profesional sanitario cualquier duda sobre su enfermedad.

Las recomendaciones que se recogen en este documento se han formulado en base a la literatura científica existente y al acuerdo del grupo de trabajo de dicha guía. Además, se ha utilizado la información obtenida en un estudio sobre las necesidades y preferencias de personas con DHR en España, llevado a cabo para este fin.

Han transcurrido más de 5 años desde la publicación de esta Guía de Práctica Clínica y está pendiente su actualización

¿Qué son las Distrofias Hereditarias de Retina?

Las DHR son un grupo de diversas patologías hereditarias de difícil diagnóstico que afectan a un número reducido de personas.

Las DHR se asocian a una pérdida progresiva de la agudeza visual y/o del campo visual en ambos ojos. Estas enfermedades suelen progresar con el tiempo y terminan provocando la disminución o, en algunos casos, la pérdida total de la visión. Las DHR afectan a la retina y, aunque todas las partes del ojo son importantes para percibir la información visual, la retina es una parte vital del sistema (Figura 1).

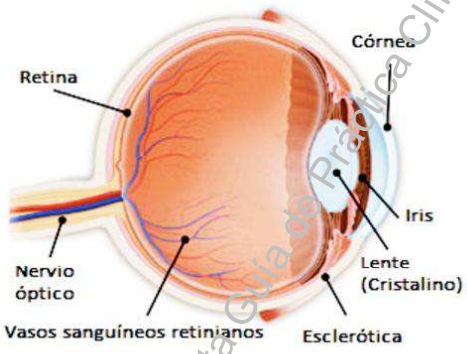

Figura 1. Anatomía del ojo humano

La retina tiene la función esencial de detectar la luz y transmitir las imágenes al cerebro, donde se procesan, tal y como vemos en la Figura 2.

Han transcurrido más de 5 años desde la publicación de esta Guía de Práctica Clínica y está pendiente su actualización

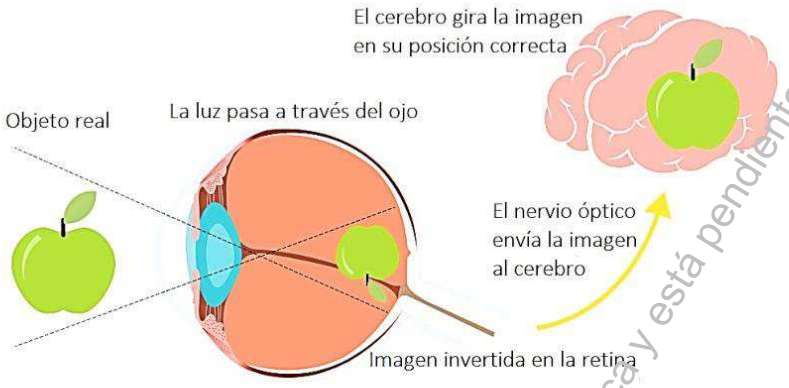

Figura 2. Cómo funciona el ojo humano

La retina tiene dos tipos de células sensibles a la luz llamadas conos y bastones.

- ✓ Los bastones son responsables de la visión nocturna, la detección del movimiento y la visión periférica, pero no diferencian detalles o colores.
- ✓ Los conos son responsables de la visión de alta resolución y de la percepción del color, pero requieren de luz intensa para su funcionamiento.

Las DHR pueden alterar a los conos o los bastones por separado o a ambos a la vez. Además, las DHR pueden manifestarse solas o asociadas a un síndrome que afecta a varios órganos.

De entre todas las DHR que existen, esta guía se centra en las siguientes:

- ✓ Enfermedades hereditarias que cursan con ceguera nocturna:
  - Retinosis pigmentaria = Distrofias de bastones y conos
    - Formas atípicas de retinosis pigmentaria
    - Formas localizadas o segmentarias de retinosis pigmentaria
    - Formas sindrómicas de retinosis pigmentaria
  - Coroideremia
  - Atrofia girata
  - Ceguera nocturna congénita estacionaria

6

Han transcurrido más de 5 años desde la publicación de esta Guía de Práctica Clínica y está pendiente su actualización

- ✓ Enfermedades que afectan primariamente a los conos:
  - Distrofias progresivas de conos y Distrofias progresivas de conos y bastones
  - Disgenesias no progresivas de conos:
    - Monocromatismo congénito de bastones o Acromatopsia congénita
    - Monocromatismo de conos azules ligado a X
- ✓ Distrofias maculares:
  - Mutaciones en ABCA4: Enfermedad de Stargardt y Fundus Flavimaculatus
  - Distrofia coroidea areolar central
  - Distrofia viteliforme macular de Best
  - Distrofias en patrón del epitelio pigmentario de la retina
- ✓ Distrofias vitreorretinianas:
  - Complejo Wagner-Stickler
  - Retinosquisis juvenil ligada a X
  - Vitreorretinopatía exudativa familiar

Han transcurrido más de 5 años desde la publicación de esta Guía de Práctica Clínica y está pendiente su actualización

¿Cuáles son sus causas?

Las DHR son enfermedades de causa genética, es decir, la aparición de la enfermedad está determinada por los genes heredados de los padres. Por tanto, no son provocadas por traumatismos, infecciones o ningún otro agente externo.

En las DHR pueden estar involucrados un gran número de genes. En la actualidad se han descubierto más de 250 genes implicados en las DHR, que se heredan según todos los patrones de herencia posibles, aunque no todas las formas hereditarias ni todos los defectos genéticos tienen la misma gravedad.

La forma en la que se transmite la enfermedad es a través de uno de los siguientes patrones de herencia:

✓ **Autosómica dominante** (Figura 3): Hay afectados en varias generaciones de una familia. Se afectan por igual hombres y mujeres. La enfermedad generalmente se transmite sólo por individuos afectados. Los sanos, salvo excepciones, no la transmiten. En cada embarazo, la probabilidad de transmitir la enfermedad al hijo es de un 50%. Estas mutaciones suelen haberse heredado del padre o la madre aunque, muy ocasionalmente, un paciente presenta por primera vez la mutación dominante (mutación "de novo").

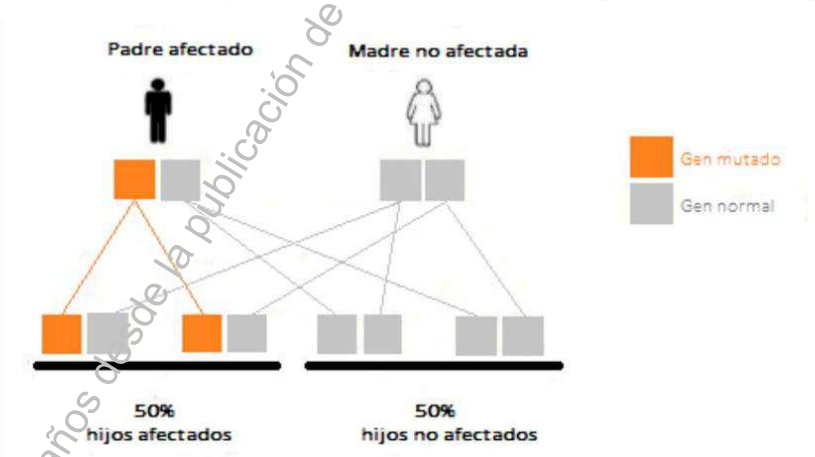

Figura 3. Herencia Autosómica Dominante

Han transcurrido más de 5 años desde la publicación de esta Guía de Práctica Clínica y está pendiente su actualización

✓ **Autosómica recesiva** (Figura 4): Puede afectar a hombres y mujeres y con igual frecuencia. Cada uno de los hijos de padres portadores de la misma mutación génica tiene 1 de 4 posibilidades de heredar la mutación de ambos progenitores y padecer la enfermedad. Esto también significa que en cada embarazo hay 3 posibilidades de 4 de que el hijo no esté afectado por la enfermedad. Esta probabilidad sigue siendo la misma en cada embarazo y en niños o niñas. Hay, además, 2 de 4 posibilidades de que el niño herede una copia del gen mutado de uno de sus padres, por lo que será sano pero portador como sus padres (no tiene la enfermedad, pero posee una copia mutada del gen de la pareja de genes). Como para que aparezca la enfermedad es importante que los padres tengan mutación en el mismo gen (recordemos que hay más de 250 genes causantes posibles descritos), el riesgo aumenta si los padres son de la misma familia, pues en ese caso comparten genes, y es más probable que el hijo nazca afectado.

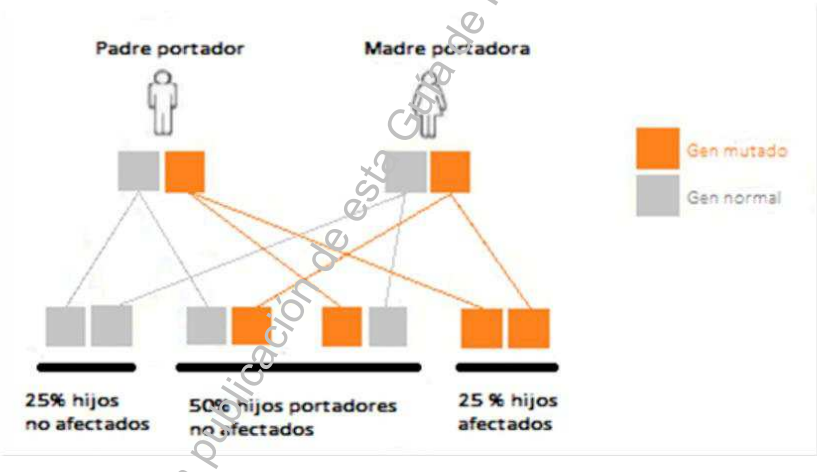

Figura 4. Herencia Autosómica Recesiva

✓ **Recesiva ligada al sexo** (Figura 5): El gen mutado se encuentra en el cromosoma X. Sólo los hombres padecen la enfermedad. Las mujeres habitualmente son portadoras, aunque como en el caso anterior, si ambos padres portan la misma mutación, también pueden estar afectadas. No es raro que algunas mujeres portadoras puedan tener algún signo de la enfermedad en

Han transcurrido más de 5 años desde la publicación de esta Guía de Práctica Clínica y está pendiente su actualización

uno de los dos ojos o en los dos asimétricamente. Aunque estos signos pueden ser detectados por el oftalmólogo (médico especialista en las enfermedades de los ojos, también conocido como "oculista"), es muy infrecuente que se produzcan síntomas que alteren de modo importante la visión de la mujer. Una mujer portadora puede tener hijos varones afectados. Cada hijo varón que tenga podrá estar afectado por la enfermedad con una probabilidad del 50%. Las hijas podrían ser portadoras. Cada hija tiene una probabilidad del 50%. Un varón afectado no tiene hijos varones afectados, sin embargo, todas sus hijas serán portadoras.

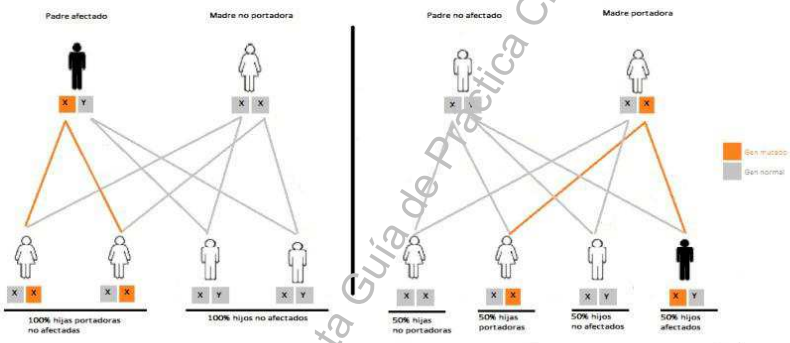

Figura 5. Herencia Recesiva ligada al sexo

Estos defectos genéticos hacen que las células de la retina funcionen de manera incorrecta y tengan dificultades para percibir la luz. Con el tiempo, en la mayor parte de este grupo de enfermedades se produce una degeneración de muchas de estas células, lo que conlleva una pérdida progresiva de la visión. En otras enfermedades las células no mueren, pero funcionan incorrectamente toda la vida sin que la visión se deteriore.

Los motivos por los que la retina se degenera están siendo objeto de numerosas investigaciones a nivel mundial y desde hace años. Actualmente solo se conoce cómo algunas mutaciones llegan a producir las alteraciones que conducen a la degeneración y la muerte de los fotorreceptores (bastones y conos), pero la mayor parte aún está por definir. Lo que sí se sabe es que,

Han transcurrido más de tres años desde la publicación de esta Guía de Práctica Clínica y está pendiente su actualización

cuando los fotorreceptores degeneran, lo que sucede es que se autodestruyen por un proceso que se conoce como "muerte celular programada", que al ir en este caso acompañada de inflamación recibe el nombre de "necroptosis".

Han transcurrido más de 5 años desde la publicación de esta Guía de Práctica Clínica y está pendiente su actualización

¿Cuáles son sus síntomas?

Aunque los síntomas de las DHR varían de una distrofia a otra y de un paciente a otro, los síntomas más frecuentes son:

✓ **Ceguera nocturna**, que se manifiesta como una deficiente adaptación a la oscuridad y pésima visión en lugares poco iluminados. Las personas con ceguera nocturna tienen una adaptación muy lenta a la oscuridad, tardan en ver cuando pasan de un ambiente con luz a otro con luz más tenue, como por ejemplo restaurantes o salas de cine, y muchas veces no son capaces de distinguir correctamente formas y objetos en ambientes poco iluminados.

> *"Hacía tiempo que por la noche veía mal, pero estas cosas las achacaba a: qué mal iluminadas están las calles, cómo me molestan los focos que vienen de frente…"*
>
> Isabel, 59 años, retinosis pigmentaria

✓ **Reducción del campo de visión periférico**, que obliga a los afectados a girar la cabeza y mover los ojos continuamente para poder ver lo que hay a su alrededor. Es lo que se conoce como "visión en túnel", dado que el mundo se va convirtiendo en una especie de túnel donde la única luz se ve al final, pero cada vez es más distante y difusa. Las personas con DHR o sus familiares suelen referirse a este síntoma afirmando que se tropiezan habitualmente con los objetos a su alrededor o que tienen dificultades para encontrarlos.

Se pueden dar otras formas de pérdida de campo visual como son, entre otras, los **escotomas**, en los que la visión disminuye o se pierde por completo en una zona concreta del campo central, conservándose la visión periférica.

✓ **Disminución de la visión** (de la agudeza visual), que se manifiesta como dificultad para percibir formas y objetos de pequeño tamaño. Los pacientes con pérdida de agudeza visual refieren dificultades fundamentalmente para la lectura y otras tareas de cerca que requieren visión en detalle.

Han transcurrido más de 5 años desde la publicación de esta Guía de Práctica Clínica y está pendiente su actualización

- ✓ **Metamorfopsia**, en la que se presenta una alteración de la percepción del tamaño o la forma de los objetos. Estos pueden verse distorsionados, ondulados, angulados, más grandes o más pequeños de lo que son.

- ✓ **Alteración de la percepción de los colores** que, aunque es variable, suele afectar más al eje rojo-verde. Se suele producir cuando la enfermedad está muy avanzada.

- ✓ **Deslumbramientos, fotopsias y fotofobia**. Muchos pacientes presentan problemas cuando pasan de luz a oscuridad y viceversa, pero también deslumbramientos indirectos (debido a los reflejos). Los pacientes perciben luces o pequeños flashes (llamados fotopsias) en la periferia de su campo que dificultan la visión, especialmente en condiciones de excesiva luminosidad. Además, la luz molesta cada vez más y algunos pacientes generan una intolerancia anormal a la luz por la molestia, la disminución de visión o el dolor que produce.

Han transcurrido más de 5 años desde la publicación de esta Guía de Práctica clínica y está pendiente su actualización

¿Cuál es la evolución normal de la enfermedad?

Es cierto que, a medida que la edad avanza, algunas personas con DHR pueden llegar a perder completamente la visión pero también es importante saber que muchas personas con DHR mantendrán un resto de visión que puede ser variable.

Afortunadamente, un gran número de personas con DHR no evolucionan hacia una ceguera total, aunque sí se consideran "ciegos legales". La ceguera legal, reconocida por la Organización Mundial de la Salud (OMS) y las administraciones públicas en España como la condición que da derecho a tener una discapacidad visual, se caracteriza por:

1) una agudeza visual igual o por debajo de 20/200 (0,1) en el mejor de los ojos en el Test de Snellen* o,

2) un campo visual igual o inferior a 10º en el mejor de los ojos independientemente de que la visión sea mejor que 0,1 en el Test de Snellen*

En cualquier caso, existe una fase previa en la que la Organización Mundial de la Salud (OMS) y algunas administraciones públicas de otros países reconocen que los enfermos van a tener problemas de baja visión, es decir, no van a ser capaces de realizar tareas importantes en la vida diaria como conducir, leer sin ayudas especiales, participar en determinadas actividades deportivas o sociales, etc. Se debe tener en cuenta que el porcentaje de afectados de DHR con baja visión es muy superior al de quienes están en situación de ceguera legal. Este grupo de enfermos con baja visión se caracteriza por tener:

1) una agudeza visual inferior a 20/60 (0,3) en el test de Test de Snellen* o,
2) independientemente de que la visión sea mejor, una correspondiente pérdida de campo visual de menos de 20º en el mejor ojo con la mejor corrección posible.

En España se reconocen como personas subsidiarias de prestaciones económicas (ligadas a la renta), servicios asistenciales y servicios educativos especiales a las personas legalmente ciegas. Cualquier persona con nacionalidad española en esta situación puede afiliarse a la Organización

Han transcurrido más de 5 años desde la publicación de esta Guía de Práctica Clínica y está pendiente su actualización

Nacional de Ciegos Españoles (ONCE). Además, la persona puede solicitar el certificado de discapacidad, aún sin ser ciego legal, en el Instituto de Mayores y Servicios Sociales (IMSERSO) o en el centro base de su provincia.

"Conozco gente muy mayor afectada de retinosis pigmentaria que ve. Cada distrofia es de su padre y de su madre, evoluciona en cada persona de una manera distinta. Decir casi como verdad incuestionable que te vas a quedar ciego, no es verdad"

Manuel, 48 años, retinosis pigmentaria

Han transcurrido más de 5 años desde la publicación de esta Guía de Práctica Clínica y está pendiente su actualización

* Test de Snellen

En un nivel de 20/200 la persona solo puede leer la E (línea 1) desde una distancia de 6 metros. Si no se ve al menos esa letra se considera que existe ceguera legal. Si no se pasa hacia debajo de la línea de 20/60 (raya verde) se considera baja visión. Un nivel 20/20 es la visión normal (raya roja).

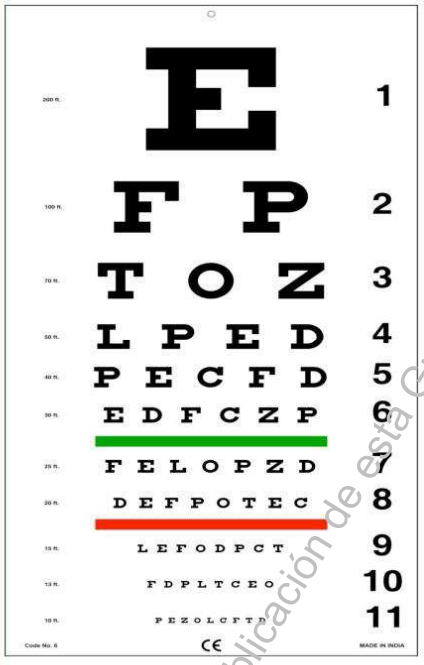

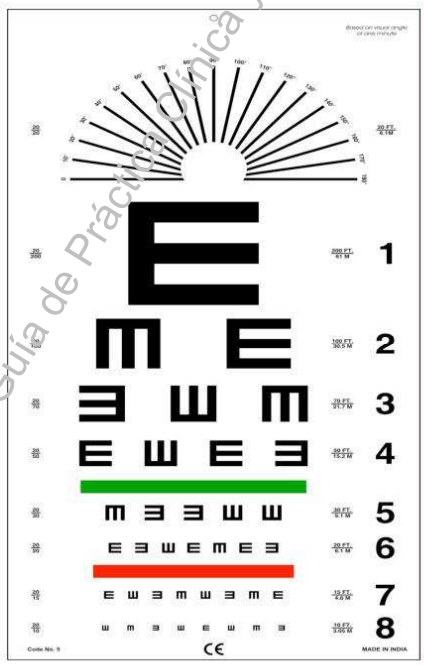

Para entender lo que esto significa, por ejemplo, una agudeza de 20/40 indica que la línea que usted lee correctamente a 6 metros (20 pies) puede ser leída por una persona con visión normal desde 12 metros (40 pies) de distancia. También se puede usar la notación decimal en la que 20 dividido entre 40 nos da 0,5, es decir 20/40=0,5, lo que no significa que sea un 50% de visión exactamente, 0,5 suele ser más de ese 50%.

Han transcurrido más de 5 años desde la publicación de esta Guía de Práctica Clínica y está pendiente su actualización

A continuación, se detallan algunas características de la evolución de las distintas DHR.

Retinosis pigmentaria

Se trata de una enfermedad con una enorme heterogeneidad genética, lo que significa que hay muchas posibles mutaciones y muchos posibles genes que podrían causarla. Dependiendo de cuál sea la mutación y el gen concreto que la cause, el grado de progresión puede variar.

Los primeros síntomas visuales que suelen experimentar las personas con retinosis pigmentaria son la dificultad o imposibilidad de ver con relativa poca luz (ceguera nocturna) y la pérdida progresiva del campo visual hasta tener una visión en túnel.

Se estima que en entre 15 y 20 de cada 100 familias con retinosis pigmentaria, además de los síntomas oculares, puede haber síntomas de otro tipo, como sordera, obesidad, enfermedad renal o síntomas neurológicos. Estos son los casos de retinosis pigmentaria asociada a un síndrome. Los síndromes más frecuentes son el síndrome de Usher y el síndrome de Bardet-Biedl.

Síndrome de Usher

Es una enfermedad caracterizada por la combinación de disminución de la capacidad auditiva y deterioro de la visión.

Se han descrito tres tipos de síndrome de Usher:

- ✓ El síndrome de Usher tipo 1: La persona nace con una pérdida auditiva profunda por lo que la enfermedad les convierte en sordociegos. Este doble déficit sensorial es altamente incapacitante. Habitualmente genera problemas con el equilibrio (al estar dañado el oído). Afortunadamente, el pronóstico del problema auditivo ha mejorado con la llegada de los implantes cocleares. Los primeros signos de retinosis pigmentaria suelen aparecer durante la adolescencia temprana.

- ✓ El síndrome de Usher tipo 2: La persona nace con una deficiencia auditiva entre moderada y grave que les permite aprender a hablar. A menudo, no se les diagnostica la sordera hasta los 4 ó 5 años. No tienen problemas con

Han transcurrido más de 5 años desde la publicación de esta Guía de Práctica Clínica y está pendiente su actualización

el equilibrio y la retinosis pigmentaria suele comenzar poco después de la adolescencia, alrededor de los 20 años de edad. Habitualmente, los problemas visuales progresan más lentamente que en el Usher tipo 1. La capacidad auditiva generalmente se mantiene bastante estable a lo largo de la vida.

- ✓ El síndrome de Usher tipo 3: Generalmente, la persona nace con buena audición o con una pérdida auditiva leve. La pérdida progresiva tanto de la audición como de la vista suele comenzar alrededor de la pubertad. Puede afectar el equilibrio. Durante la vida adulta la vista y el oído empeoran progresivamente.

Síndrome de Bardet-Biedl

En este síndrome, los síntomas oculares pueden parecerse a una distrofia de conos y bastones y su aparición es temprana. Seis de cada diez pacientes afectados son legalmente ciegos a los 20 años. La enfermedad no afecta solo a la visión sino que también suele conllevar anomalías en el riñón, las manos y los pies (presentando dedos de más o polidactilia), los genitales internos y en la distribución de la grasa. También se puede presentar con deterioro cognitivo, discapacidad intelectual o retraso psicomotor leve.

Coroideremia

Se caracteriza por la pérdida progresiva de la visión y afecta principalmente a varones por tener herencia recesiva ligada a X. Los síntomas típicos incluyen la dificultad o imposibilidad de ver con relativa poca luz y la visión en túnel, que puede ocurrir en la primera o segunda década de la vida, por lo que se suele confundir con la retinosis pigmentaria. La visión central generalmente se conserva hasta la década de los 50. El deterioro de la visión aumenta con el tiempo, pero la progresión varía entre las distintas personas afectadas.

Atrofia girata

Es una enfermedad metabólica poco común que impide a los pacientes descomponer un aminoácido llamado ornitina. Los altos niveles de ornitina dañan la retina y causan síntomas muy similares a la retinosis pigmentaria. Suele comenzar con la dificultad o imposibilidad de ver con relativa poca luz en

Han transcurrido más de 5 años desde la publicación de esta Guía de Práctica Clínica y está pendiente su actualización

la primera década de la vida. Es frecuente encontrar miopía elevada (dificultad para ver bien los objetos lejanos), astigmatismo (presencia de visión borrosa y distorsionada de los objetos) y catarata (el cristalino, que es la lente natural del ojo que se encuentra detrás de la pupila, se vuelve opaco y aparecen síntomas como visión borrosa y colores apagados).

Ceguera nocturna congénita estacionaria

La Ceguera Nocturna Congénita Estacionaria es una enfermedad no progresiva que se caracteriza por la dificultad o imposibilidad de ver con relativa poca luz desde la infancia, pero con capacidad moderada de ver los detalles.

Esta enfermedad puede ir además acompañada de una baja capacidad de ver detalles, movimientos involuntarios y rápidos de los globos oculares (llamados nistagmo) y estrabismo.

Distrofias progresivas de conos

Se caracteriza por la pérdida de conos con disminución visual progresiva. Normalmente no dan síntomas hasta la adolescencia o el inicio de la edad adulta. La edad de inicio de la pérdida de visión, así como la progresión de la enfermedad es muy variable. Habitualmente la visión baja hasta niveles de 20/200* junto con alteraciones marcadas de la visión del color. La edad media para la ceguera legal es de 48 años. La fotofobia (intolerancia anormal a la luz intensa) es a menudo el síntoma más precoz y destacado. Además, habitualmente la visión de colores se altera y a menudo progresa hasta que la persona deja de percibir colores.

Distrofias progresivas de conos y bastones

Suelen comenzar en la primera o segunda década de la vida. Las personas con distrofias progresivas de conos y bastones desarrollan los mismos síntomas que la distrofia progresiva de conos al principio de su vida, pero no tarda mucho en aparecer la ceguera nocturna y la retracción concéntrica del campo visual (la pérdida comienza en la zona externa del campo de visión y avanzan hacia el centro), propios de la retinosis pigmentaria. La edad media para la ceguera legal es de 35 años.

Han transcurrido más de 5 años desde la publicación de esta Guía de Práctica Clínica y está pendiente su actualización

Monocromatismo congénito de bastones o Acromatopsia congénita

Es una enfermedad no progresiva de herencia autosómica recesiva. Es la más frecuente de las enfermedades de los conos, aunque a menudo no se diagnostica correctamente. En esta enfermedad existe una disminución importante del número de conos de la retina, y los pocos que hay muestran un funcionamiento incorrecto desde el nacimiento que permanece igual toda la vida. Recordemos que los conos en la retina son los responsables de la visión de alta resolución y de la visión en color. Esta enfermedad se caracteriza por agudeza visual reducida, movimiento involuntario y rápido de los globos oculares (nistagmus), aumento de la sensibilidad a la luz, pequeño escotoma central (punto oscuro o totalmente negro en el campo de la visión) y pérdida completa de la capacidad para discriminar colores.

Monocromatismo de conos azules ligado a X

Previamente conocido erróneamente como acromatopsia incompleta ligada a X. La herencia es recesiva ligada a X como su propio nombre indica, por lo que las personas afectadas son varones. Afecta a menos de uno de cada 100.000 individuos y se caracteriza por ausencia total de función de conos rojos y verdes. Las personas afectadas presentan disminución de visión desde el nacimiento, movimiento involuntario e incontrolable de los ojos (nistagmus), poca capacidad o incapacidad de distinguir colores, miopía y fotofobia, es decir, el cuadro clínico es indistinguible del monocromatismo congénito de bastones o acromatopsia congénita descrito anteriormente, salvo por el modo de herencia. El movimiento involuntario e incontrolable de los ojos a menudo disminuye con el tiempo. La agudeza visual de las personas con esta enfermedad es muy variable, oscilando entre 20/80 y 20/200.

Enfermedad de Stargardt - Fundus flavimaculatus

Se trata de un grupo heterogéneo de trastornos hereditarios de la retina ocasionados por mutaciones en un mismo gen, *ABCA4*. Es la distrofia macular más frecuente y la segunda enfermedad hereditaria de la retina más frecuente tras la retinosis pigmentaria. La edad de inicio es típicamente entre los 10 y 20 años.

Han transcurrido más de 5 años desde la publicación de esta Guía de Práctica Clínica y está pendiente su actualización

En cuanto al pronóstico visual, a los 19 años 5 de cada 10 pacientes mantiene una agudeza visual mayor a 20/40 en al menos un ojo. A los 29 años, 3 de cada 10, y a los 39 años, 2 de cada 10 pacientes. Una vez que la agudeza visual ha alcanzado este nivel de 20/40, tiende a disminuir rápidamente y se estabilizará en 20/200.

En algunos casos en los que las alteraciones aparecen en una edad más tardía (mayores de 20 años), los pacientes suelen presentar un mejor pronóstico visual.

La enfermedad de Stargardt tiene diversas posibilidades de afectación clínica, aunque la más frecuente es la afectación únicamente del área central de la retina. Sin embargo, en el Fundus Flavimaculatus hay afectación más periférica y, a menudo, se asocia a atrofia central. Por último, hay un pequeño número de pacientes que en edades más avanzadas muestran signos y síntomas de afectación de bastones, mostrando un patrón clínico más similar al de una distrofia de conos y bastones.

Distrofia coroidea areolar central

Es el término más utilizado para esta enfermedad, aunque también se han usado otros términos incluyendo "coroiditis central senil", "angio-esclerosis coroidea", "esclerosis coroidea areolar central" y "atrofia coroidea areolar central".

El inicio de la enfermedad se produce entre los 30 y los 60 años y se conserva una agudeza visual de 20/200 hasta edades avanzadas de la vida. Sólo se ve afectada la retina central.

Distrofia viteliforme macular de Best o enfermedad de Best

Es una forma lenta y progresiva de distrofia macular, sin embargo, con cierta frecuencia estos pacientes desarrollan una complicación macular (llamada membrana neovascular subretiniana) que les produce una pérdida más brusca de visión. Por lo tanto, si estos pacientes notan esta pérdida de visión brusca deben acudir al oftalmólogo, pues la complicación es tratable. En la mayoría de los casos tiene su comienzo en la infancia, aunque a veces se puede desarrollar en edad más avanzada.

Han transcurrido más de 5 años desde la publicación de esta Guía de Práctica clínica y está pendiente su actualización

A pesar de que la enfermedad de Best es la segunda forma más común de degeneración macular juvenil, con un inicio habitualmente anterior a los 15 años de edad, sólo alrededor de 1 de cada 100 casos de degeneración macular pueden atribuirse a la enfermedad de Best.

Se caracteriza por síntomas de metamorfopsia (alteración de la percepción del tamaño o la forma de los objetos), visión borrosa y disminución de la visión central.

Distrofia en patrón

En esta enfermedad los síntomas aparecen típicamente entre los 40 y 50 años de edad, con metamorfopsia (alteración de la percepción del tamaño o la forma de los objetos) leve o pequeñas disminuciones de la agudeza visual, aunque es relativamente frecuente que se encuentre como un hallazgo casual en exploración rutinaria en personas sin síntomas. La agudeza visual generalmente es mejor que 20/80 (0,25) y a menudo superior a 20/30 (0,6) en el test de Snellen. Las personas mayores de 50 años pueden padecer atrofia geográfica (atrofia que afecta a la zona central del fondo de ojo) o membranas neovasculares coroideas (vasos sanguíneos que crecen debajo de la retina y alteran la visión) con mayor frecuencia y gravedad, lo que produce disminuciones de visión más marcadas.

Las distrofias en patrón más frecuentes son:

- Distrofia macular vitelliforme del adulto o Distrofia foveomacular del adulto
- Distrofia en patrón en alas de mariposa

Complejo Wagner-Stickler

El síndrome de Wagner-Stickler provoca distintas alteraciones oculares (miopía, cataratas precoces y desprendimiento de retina, entre otros), problemas articulares (en 9 de cada 10 pacientes) y otros síntomas como sordera (en 7 de cada 10 pacientes) o alguna anomalía facial (en 8 de cada 10 pacientes).

Han transcurrido más de 5 años desde la publicación de esta Guía de Práctica Clínica y está pendiente su actualización

Retinosquisis juvenil ligada a X, Retinosquisis congénita hereditaria ligada a X, Retinosquisis foveal familiar o velos vítreos congénitos

Clásicamente se caracteriza por la pérdida de visión de inicio temprano y esquisis foveal (separación de las capas del área de la retina, que es la zona donde se enfocan los rayos luminosos y que se encuentra especialmente capacitada para la visión del color) en ambos ojos que da lugar a un aumento del riesgo de desprendimiento de retina (entre 5 y 20 de cada 100 pacientes). Una de cada 3 personas puede sufrir hemorragias intraoculares. El trastorno se puede presentar en la infancia temprana con estrabismo, movimientos involuntarios y rápidos de los globos oculares (nistagmus), hipermetropía axial (el síntoma principal es la visión borrosa de objetos cercanos), desprendimiento de retina o hemorragia intraocular.

Amaurosis congénita de Leber

Es la forma más temprana y la más grave de todas las DHR. Los bebés con este trastorno pueden ser totalmente ciegos o estar seriamente limitados en sus capacidades visuales. En el caso de que la deficiencia no sea total, el deterioro visual tiende a empeorar con el tiempo, de forma que están totalmente ciegos en la primera o segunda décadas de la vida.

La enfermedad a menudo se asocia con otros problemas de la visión, incluyendo un aumento de la sensibilidad a la luz (fotofobia), movimiento involuntario y rápido de los globos oculares (nistagmus) e hipermetropía extrema (dificultad o imposibilidad de ver con claridad los objetos próximos). A veces también se asocia a otros síntomas no oculares (se denominan formas sindrómicas).

NO OLVIDE QUE...

Puede solicitar información a su médico especialista sobre su enfermedad, sus síntomas y posible evolución.

Han transcurrido más de 5 años desde la publicación de esta Guía de Práctica Clínica y está pendiente su actualización

Recomendación

Si aparecen nuevos síntomas, aumentan su frecuencia o intensidad, debe informar inmediatamente a su médico especialista.

NO OLVIDE QUE...

Su médico elaborará un plan de seguimiento en función de su enfermedad y síntomas. Usted y su médico deberán revisar con regularidad los resultados de su plan.

Han transcurrido más de 5 años desde la publicación de esta Guía de Práctica Clínica y está pendiente su actualización

¿Cómo se diagnostica en niños?

Las DHR de inicio en la edad pediátrica son muy poco frecuentes. Entre las más habituales están las afecciones objeto de atención en esta guía como la enfermedad de Stargardt, la enfermedad de Best, la amaurosis congénita de Leber y la acromatopsia congénita. Las retinosis pigmentarias (incluidas aquellas que no solo afectan a la visión, llamadas formas sindrómicas) también pueden tener su inicio en la infancia.

Sin embargo, los niños hasta los 5 o 6 años raramente se quejan de pérdida de visión, por lo que, en estos niños más pequeños, se debe estar atento a los signos indirectos.

> "*Cuando era pequeña pensaba que veía como todo el mundo, no pensaba que veía mal*"
>
> Ana, 53 años, enfermedad de Stargardt

Ejemplos de estos signos indirectos son:

- ✓ El niño se acerca mucho a los objetos
- ✓ Se tropieza con mucha frecuencia
- ✓ Se maneja mal en la oscuridad
- ✓ Presenta desviaciones oculares
- ✓ Presenta un reflejo blanco en la pupila

Otros signos importantes son:

- ✓ Movimientos rápidos e involuntarios de los ojos
- ✓ El niño no fija ni sigue objetos de colores brillantes o luces brillantes
- ✓ No responde a caras familiares (madre, padre, cuidador)
- ✓ Mira hacia luces muy intensas sin prestar atención a ninguna otra cosa
- ✓ Se frota los ojos
- ✓ El niño no mejora su visión con gafas

Una vez que hay sospecha de DHR, se emplearán los mismos medios técnicos y profesionales que en adultos (ver siguiente apartado).

Han transcurrido más de 5 años desde la publicación de esta Guía de Práctica Clínica y está pendiente su actualización

Recomendación

Si su hijo se acerca mucho a los objetos, tropieza, se maneja mal en la oscuridad, no responde a caras familiares o no mejora su visión con gafas, debe consultar a su oftalmólogo o a su pediatra.

Han transcurrido más de 5 años desde la publicación de esta Guía de Práctica Clínica y está pendiente su actualización

¿Cómo se diagnostica en adultos?

Obtener un diagnóstico puede ser un proceso largo y frustrante. En el caso de enfermedades raras como las DHR, dar con el diagnóstico puede llevar años, aunque a veces también puede ser inmediato. El proceso de diagnóstico es una etapa importante, con implicaciones en la adaptación a la enfermedad y en la capacidad de tener autonomía personal.

Para el diagnóstico de las DHR se necesitan medios técnicos y profesionales cualificados para la realización de una serie de pruebas, entre las que se incluyen:

Estudio del fondo del ojo. Técnica que permite observar el interior del globo ocular. Para el examen del fondo de ojo, se ponen unas gotas de colirio en el ojo que dilatarán poco a poco la pupila. Después, el paciente entra en la consulta del oftalmólogo, se apagan las luces y el médico utiliza un oftalmoscopio o una lámpara de hendidura en la que el paciente debe apoyar la barbilla y la frente en una estructura de metal, para así fijar la mirada y utilizar las lupas y luces que permiten el examen ocular (Figura 6). Durante la prueba, el médico pide al paciente que fije la vista en un punto y que no parpadee por unos segundos.

(1)

(2)

Figura 6. Visualización de fondo de ojo con oftalmoscopio (1) o con lámpara de hendidura (2)

Estudio del campo visual, Existen dos modalidades principales. En la primera de ellas, el paciente permanece sentado frente al examinador. Se examinan los dos ojos de forma independiente para lo cual el paciente debe cerrar uno de sus ojos y mirar fijamente al ojo contrario de su examinador mientras se le pide

Han transcurrido más de 5 años desde la publicación de esta Guía de Práctica Clínica y está pendiente su actualización

que indique cuándo ve y cuándo deja de ver un objeto (bolígrafo, dedo del examinador...) que se irá desplazando a lo largo del campo visual del ojo examinado. Posteriormente se repite la misma maniobra con el otro ojo (Figura 7).

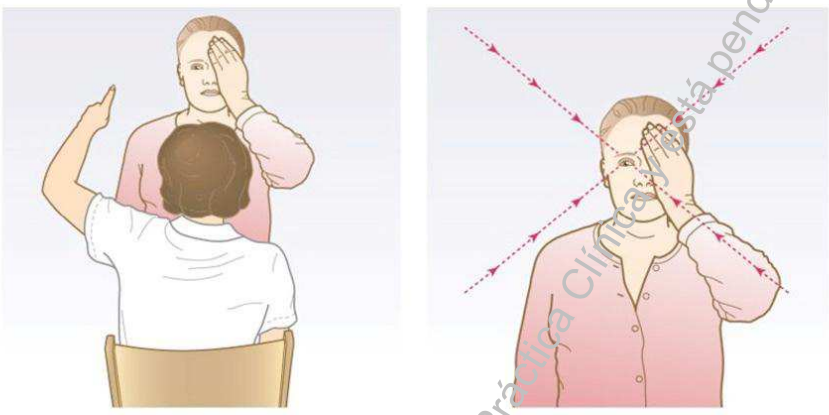

Figura 7. Examen del campo visual

En la segunda modalidad, el paciente permanece sentado frente al campímetro (Figura 8). Se examinan los dos ojos de forma independiente. El examinador le pide que mire fijamente una pequeña luz central de color e indique, presionando un botón, cada vez que vea un punto luminoso que aparece y desaparece de la pantalla del campímetro. Posteriormente se repite la misma maniobra con el otro ojo.

Han transcurrido más de 5 años desde la publicación de esta Guía de Práctica Clínica y está pendiente su actualización

Figura 8. Examen del campo visual

Estudio de la agudeza visual. Se solicita al paciente taparse un ojo con la palma de la mano, con un pedazo de papel o con una paleta pequeña, mientras lee en voz alta la línea más pequeña de las letras que pueda ver en la tabla que se le muestra. También se utilizan números o imágenes para personas que no pueden o no saben leer, especialmente los niños.

Electrorretinograma. Se utiliza para medir la respuesta eléctrica de células en la retina, incluyendo los fotorreceptores (conos y bastones). Para esto son necesarios electrodos que se colocan sobre la córnea y la piel cercana al ojo. Durante la exploración, el paciente es sometido a distintos estímulos luminosos de intensidades variables pero estandarizadas y la señal resultante se interpreta en términos de su amplitud de voltaje y del tiempo que tarda en aparecer la respuesta.

Electroculograma. Mide la actividad eléctrica que existe entre la córnea y la parte posterior del ojo. La medida del electroculograma se realiza de forma indirecta por las variaciones que presenta con el desplazamiento ocular, por lo que se pide al paciente que mire a dos puntos rojos localizados a su izquierda y a su derecha. Para su registro se emplean electrodos fuera del globo ocular, en los cantos externo e interno del ojo.

Han transcurrido más de 5 años desde la publicación de esta Guía de Práctica Clínica y está pendiente su actualización

Potenciales Evocados Visuales. Son una medida de la respuesta eléctrica del cerebro para estudiar las estructuras neurológicas que sirven de puente entre el ojo y el cerebro. Para esto son precisos electrodos sobre distintos puntos de la cabeza, donde se puede registrar la actividad eléctrica. El paciente se sitúa frente a una pantalla en la que aparece un tablero de ajedrez con cuadrados blancos y negros con un punto guía en el centro del tablero. El paciente debe estar sentado y relajado para evitar registrar actividad eléctrica muscular o variaciones de la señal por movimientos. En el caso de pacientes que precisen gafas, deberán usarlas para realizar la prueba con la mejor corrección.

Estudio genético. Busca identificar la causa genética (la mutación o mutaciones) de una determinada enfermedad en un paciente, establecer si una persona es portadora de una mutación causante de una enfermedad y si podría transmitírsela a sus hijos, evaluar la presencia de enfermedades genéticas en adultos antes de que se produzcan síntomas, o detectar trastornos genéticos prenatales, entre otros. Para el diagnóstico genético es suficiente con una muestra de sangre, saliva u otro tejido, aunque es importante que el paciente reciba una buena información sobre la prueba y decida si quiere realizársela (consentimiento informado). Así mismo, es importante que reciba de un profesional especializado esa información antes y después de la prueba (consejo genético)

NO OLVIDE QUE...

Algunas pruebas requieren que se le dilate la pupila y/o se exponga a distintos estímulos luminosos, por lo que es posible que desee ir acompañado.

Han transcurrido más de 5 años desde la publicación de esta Guía de Práctica Clínica y está pendiente su actualización

¿Cuándo y para qué se realiza el estudio genético?

En las personas con sospecha de DHR o con riesgo de padecerla, se puede realizar:

Estudio genético diagnóstico: para confirmar o refinar un diagnóstico cuando, debido a unos determinados síntomas, se sospecha de una DHR. Además de confirmarlo, solo se puede descartar con fiabilidad un diagnóstico si la mutación familiar ya es conocida.

Estudio genético pre-sintomático: para detectar mutaciones genéticas asociadas con enfermedades que aparecen después del nacimiento, o aún más tarde. Estas pruebas pueden ayudar a las personas que tienen riesgo de padecer una enfermedad genética al haber sido diagnosticado un miembro de su familia aunque no muestren signos de la enfermedad en el momento del estudio. Los resultados de estos estudios pueden aportar información sobre los riesgos de una persona a desarrollar una DHR y ayudar a tomar decisiones de tipo personal (estudios, actividad profesional, etc.) o sobre el cuidado de su salud.

Para que este estudio tenga una validez real, es conveniente haber identificado antes la mutación genética en algún miembro afectado de la familia.

Estudio genético de portadores: se realiza a las personas que podrían portar una mutación genética en una sola copia del gen y que por sí sola no produce la enfermedad. Esta situación solo se produce en el caso de enfermedades autosómicas recesivas o ligadas al cromosoma X.

En el caso de enfermedades autosómicas recesivas, solo cuando la mutación está presente en ambos padres, puede causar una enfermedad genética (ver herencia recesiva en el apartado ¿Cuáles son sus causas?). En el caso de mutaciones ligadas al cromosoma X, las mujeres son portadoras de enfermedades recesivas ligadas a X (ver herencia recesiva ligada al sexo en el apartado ¿Cuáles son sus causas?), aunque como en el caso anterior, si ambos padres portan la misma mutación, también pueden estar afectadas. Esta clase de estudio genético se ofrece a determinadas personas que tienen una historia clínica familiar de determinada enfermedad genética, a las parejas

Han transcurrido más de 5 años desde la publicación de esta Guía de Práctica Clínica y está pendiente su actualización

de portadores de una mutación en un gen concreto, y a las personas que pertenecen a grupos étnicos con un riesgo alto de padecer enfermedades genéticas específicas. Si ambos padres son examinados, la prueba puede facilitar información del riesgo que tiene una pareja de tener un hijo con problemas genéticos. En los casos recesivos ligados a X puede bastar con examinar a la madre y posteriormente se puede analizar al resto de las mujeres de la familia que se considere en riesgo de ser portadoras.

Estudio genético prenatal: para detectar cambios en los genes o cromosomas de un feto antes de nacer. Este tipo de estudio se les ofrece a las parejas con un riesgo alto de tener un hijo o hija con una enfermedad genética o cromosómica. En algunos casos, puede disminuir la incertidumbre de una pareja y ayudarlos a tomar decisiones sobre la continuidad del embarazo. Requiere que previamente exista la sospecha o riesgo y, en la mayoría de los casos, que la alteración genética causante de la enfermedad familiar se haya identificado previamente

A pesar de lo expuesto, no es posible identificar todas las enfermedades hereditarias y defectos de nacimiento.

Diagnóstico genético pre-implantacional y Selección embrionaria: para diagnosticar alteraciones genéticas y cromosómicas en los embriones, antes de su implantación, con la finalidad de que los hijos nazcan libres de enfermedades hereditarias. Como en el caso anterior, requiere que exista riesgo y sospecha en la familia y que previamente se conozca cuál es la mutación que causa la enfermedad en esa familia.

La prueba genética debe ir acompañada por un proceso de asesoramiento por el cual se informa y apoya a aquellas personas y familias que tienen la enfermedad o riesgo de tenerla, brindándoles información acerca de la enfermedad, el riesgo de transmitirla a su descendencia y las medidas de manejo médico y psicológico que se les puede ofrecer, ayudándolas a tomar decisiones informadas.

Han transcurrido más de 5 años desde la publicación de esta Guía de Práctica Clínica y está pendiente su actualización

NO OLVIDE QUE...

Su genetista le puede informar antes y después del estudio genético sobre:

- La enfermedad o el riesgo de tenerla.
- El riesgo de transmitirla a su descendencia.
- Las medidas de manejo médico y psicológico que se le pueden ofrecer.

Han transcurrido más de 5 años desde la publicación de esta Guía de Práctica Clínica y está pendiente su actualización

¿Cuáles son sus complicaciones más frecuentes?

Las DHR se asocian con cierta frecuencia a otras complicaciones oculares como son las cataratas, los desprendimientos de retina, el edema macular cistoide y la neovascularización subretiniana macular.

Cataratas

Es frecuente que una persona con DHR desarrolle cataratas (el cristalino, lente natural del ojo que se encuentra detrás de la pupila, se vuelve opaco). Las cataratas son también muy comunes en las formas sindrómicas de retinosis pigmentaria como el síndrome de Usher y en algunas otras distrofias retinianas como las distrofias vitreoretinianas.

Entre los síntomas de las cataratas se encuentran:

- Visión borrosa o nublada
- Mayor dificultad para ver de noche o con poca luz
- Sensibilidad a la luz y al resplandor
- Presencia de halos alrededor de las luces
- Colores desvanecidos o amarillentos

"El ojo está perdiendo agudeza y de hecho parece como si tuviese una nebulosa"

Antonio, 71 años, retinosis pigmentaria

Desprendimiento de retina

Las personas con distrofias vitreoretinianas tienen un riesgo aumentado de presentar desprendimiento de retina. Sus síntomas principales pueden ser:

- Destellos de luz brillantes
- Visión borrosa
- Moscas volantes en el ojo
- Aparición de una sombra o ceguera en una parte del campo visual de un ojo (los pacientes suelen describirlo como una cortina que les tapa esa parte del campo visual).

Han transcurrido más de 5 años desde la publicación de esta Guía de Práctica Clínica y está pendiente su actualización

Edema macular cistoide

Se cree que en 50 de cada 100 personas con retinosis pigmentaria se desarrolla edema macular cistoide (acumulación de líquido en la retina) en algún momento de la enfermedad. Sus síntomas son:

- Disminución de la visión
- Metamorfopsia
- Fotofobia

Neovascularización subretiniana macular

La neovascularización subretiniana macular (crecimiento de nuevos vasos bajo la retina) es una complicación rara de las DHR. Aunque se desconoce el número de casos exactos, parece que existe un aumento del riesgo para algunas distrofias, como en la distrofia vitelifome macular o enfermedad de Best. La neovascularización subretiniana macular es causante de síntomas como:

- Pérdida brusca de la visión
- Distorsión de la forma o el tamaño de los objetos (metamorfopsia)
- Escotoma (mancha negra u oscura en el centro de la visión)

Las complicaciones descritas contribuyen a agravar los problemas de visión, de ahí la importancia de realizar un control oftalmológico periódico para diagnosticar precozmente y tratar lo antes posible todas estas alteraciones.

NO OLVIDE QUE...

Si aparecen nuevos síntomas, aumentan su frecuencia o intensidad, debe informar inmediatamente a su médico, le podrá ayudar a prevenir o hacer que el resultado final sea mejor que si se deja sin tratar la complicación.

Han transcurrido más de 5 años desde la publicación de esta Guía de Práctica Clínica y está pendiente su actualización

NO OLVIDE QUE...

Reconocer las señales de alerta antes de que ocurra una complicación o en sus primeros síntomas, le podrá ayudar a prevenirla o hacer que los síntomas sean menos intensos.

NO OLVIDE QUE...

Debe visitar a su médico ante síntomas, tales como:

- Pérdida más brusca de la visión
- Presencia repentina de una distorsión de la forma o el tamaño de los objetos
- Presencia repentina de una mancha negra u oscura en el centro de la visión
- Pérdida rápida de campo de visión

NO OLVIDE QUE...

Su médico puede ayudar a mantener controladas las complicaciones asociadas a su enfermedad.

NO OLVIDE QUE...

Acudir a las visitas médicas, hacerse las pruebas y seguir las instrucciones sugeridas por su médico son medidas que ayudan a mantener controlados tanto los tratamientos como su enfermedad.

36

Han transcurrido más de 5 años desde la publicación de esta Guía de Práctica Clínica y está pendiente su actualización

¿Qué tratamientos existen? ¿Cuáles son sus riesgos y beneficios?

En la actualidad no existe ningún tratamiento recomendado para evitar, mejorar o estabilizar la progresión de las DHR. Hasta ahora, los tratamientos farmacológicos no han dado resultados favorables. Sin embargo, existen varias líneas de investigación prometedoras en terapias avanzadas, pero se encuentran en las primeras fases de su desarrollo. Ejemplo de ello son las prótesis de visión artificial, los trasplantes de células retinianas y la terapia génica. En la actualidad, se desconocen los beneficios y riesgos reales a largo a plazo de estas alternativas, por lo que se deben aplicar únicamente en el contexto estricto de investigación.

Han transcurrido más de 5 años desde la publicación de esta Guía de Práctica Clínica y está pendiente su actualización

¿Cuáles son los beneficios y riesgos de los suplementos nutricionales?

Entre los suplementos nutricionales que se han empleado en las DHR se encuentran los siguientes:

Vitamina A: Aunque se ha empleado para frenar la progresión de la retinosis pigmentaria, no está libre de complicaciones. Por un lado, existe un riesgo de efectos indeseables producidos por el exceso de vitamina (malformaciones congénitas en hijos, problemas óseos o hepáticos y alteraciones en la piel y el cabello, entre otros). Por otro lado, la vitamina A está desaconsejada en personas con una mutación en el gen *ABCA4*, presente en algunas de las distrofias (enfermedad de Stargardt - *fundus flavimaculatus* y en algunas distrofias progresivas de conos y distrofias progresivas de conos y bastones), pues se acelera y agrava la enfermedad.

Recomendación

Si presenta una mutación del gen *ABCA4* o sospecha de esta, debe evitar los suplementos con vitamina A.

Recomendación

Si está embarazada o puede quedarse embarazada, es menor de 19 años, presenta osteoporosis, padece enfermedad hepática o renal previa, o si su DHR es debida a mutaciones en el gen *ABCA4*, debe evitar los suplementos con vitamina A.

Luteína: Puede tener un ligero efecto beneficioso o protector en la retinosis pigmentaria.

Han transcurrido más de 5 años desde la publicación de esta Guía de Práctica Clínica y está pendiente su actualización

Vitamina E: No parece tener un efecto protector sobre las distrofias. Al contrario, los estudios en que se ha probado mostraron que la retinosis pigmentaria empeoraba si se administraba esta vitamina. Por ello deben evitarse los suplementos vitamínicos que contengan vitamina E.

Recomendación

Debe evitar los suplementos con vitamina E.

Betacarotenos: las pruebas científicas indican un efecto positivo de la suplementación diaria con una alta dosis de B-caroteno (60mg). Sin embargo, la suplementación en dosis superiores a 20mg/día a largo plazo aumenta significativamente el riesgo de cáncer de pulmón en fumadores y población que ha estado expuesta al amianto.

Recomendación

Si es fumador o ha estado expuesto al amianto, debe evitar los suplementos con betacarotenos.

Recomendación

Consulte con su médico antes de tomar cualquier medicamento, suplemento o vitamina para el tratamiento de su distrofia de retina.

Han transcurrido más de 5 años desde la publicación de esta Guía de Práctica Clínica y está pendiente su actualización

Embarazo

El embarazo corresponde a un estado fisiológico normal en la vida de la mujer. Es importante involucrar al equipo de atención médica durante su embarazo, en estrecha colaboración con el ginecólogo/obstetra.

Existen algunas consideraciones a tener en cuenta si usted está embarazada o la pareja está planeando un embarazo

- ✓ Si están planeando un embarazo visiten a su genetista. Su genetista le explicará las opciones, realizará una valoración del riesgo de transmisión de la enfermedad a su descendencia y les mostrará las alternativas existentes para evitarla. La finalidad de esta consulta especializada es que puedan tomar una decisión bien informada.
- ✓ Si está embarazada, visite cuanto antes a su especialista. Además de las pruebas de control rutinario de su embarazo, es posible que sea aconsejable efectuar unas pruebas específicas para determinar la salud y condiciones del feto.
- ✓ Si es mujer y está embarazada, visite a su oftalmólogo, es posible que aumenten los controles oftalmológicos durante el embarazo y la lactancia.
- ✓ Si está embarazada, mantenga hábitos de vida saludable, ya que le ayudarán a disfrutar de este periodo de su vida y a preparar la llegada de su bebé.
- ✓ Solicite el consejo de su especialista para elaborar una dieta, adaptada y favorable para embarazo y su DHR.

Recomendación

Si está o desea quedarse embarazada, no dude informar a su ginecólogo u obstetra de su enfermedad ocular. Su médico le ayudará a planificar su embarazo y le asesorará durante la gestación.

40

Han transcurrido más de 5 años desde la publicación de esta Guía de Práctica Clínica y está pendiente su actualización

Recomendación

Si está o desea quedarse embarazada, no dude informar a su oftalmólogo Su médico evaluará la posible toxicidad de los tratamientos que está recibiendo y planificará los controles oftalmológicos necesarios durante la gestación y lactancia.

Recomendación

Si usted y su pareja están pensando en tener un hijo, deben visitar a un genetista.

El genetista realizará una valoración del riesgo de transmisión de la enfermedad a la descendencia en su caso y le explicará las opciones reproductivas existentes incluido el diagnóstico genético preimplantacional, y le mostrará las alternativas existentes para evitar la transmisión de la enfermedad y que pueda tomar una decisión informada.

Han transcurrido más de 5 años desde la publicación de esta Guía de Práctica Clínica y está pendiente su actualización

¿Se puede rehabilitar la baja visión?

Muchas de las personas con DHR van a tener baja visión. Esta realidad hace que cobre importancia la existencia de un proceso de rehabilitación que tenga por objeto mantener la autonomía del paciente.

En este contexto surgen diferentes sistemas de ayuda a la baja visión, como son:

- Sistemas de baja visión para lejos
  - · Gafas y lentes de contacto
  - · Telescopios y telemicroscopios
- Sistemas de Baja Visión para cerca
  - · Microscopios
  - · Lupas
- Sistemas electrónicos
  - · Lupa Televisión: existen tres tipos: portátiles, compactas y portátiles-compactas
  - · MAX
  - · FLIPPER
  - · JORDY
  - · VISABLE
  - · MINIVIEWER
- Sistemas informáticos con voz
- Móviles y tabletas: "Tecnología de asistencia"
- Filtros para gafas con diferentes colores.
- Ayudas para defectos del campo visual
- Ayudas para la orientación y movilidad
- Ayudas para la movilidad

"Cuando tuve mis primeras gafas de sol para mí fue una maravilla. Ahora sin el filtro no puedo ir por la calle… Encima con el monóculo y toda la serie de artilugios que tengo, hasta viajo sola"
Cristina, 57 años, enfermedad de Stargardt

Hay que tener en cuenta que:

- Son los especialistas en rehabilitación de la baja visión los que le recomendarán la ayuda que se ajuste a sus características y necesidades, y quienes lo entrenarán para su uso.

42

Han transcurrido más de 5 años desde la publicación de esta Guía de Práctica Clínica y está pendiente su actualización

- Comenzar a usar ayudas para la baja visión requiere un tiempo de adaptación y entrenamiento.
- Puede requerir más de una ayuda.
- No todas las personas con DHR necesitan utilizar ayudas, ni el mismo tipo de ayuda.
- Las ayudas ópticas que puede necesitar pueden ir cambiando con la progresión de la enfermedad.

NO OLVIDE QUE...

Existen centros especializados en la rehabilitación de la baja visión. Las asociaciones de afectados y los oftalmólogos pueden proporcionar información al respecto.

NO OLVIDE QUE...

- Puede elaborar un plan de intervención con su especialista en rehabilitación de la baja visión en función de su distrofia y sus síntomas.
- Las ayudas a la baja visión requieren un tiempo de adaptación y entrenamiento.
- Puede requerir más de una ayuda o ninguna.
- Usted y su especialista deberán revisar con regularidad los resultados de su plan de rehabilitación.
- Si se producen cambios en sus síntomas o en sus circunstancias personales (cambio de trabajo, vivienda...), usted y su especialista deberán revisar su plan de rehabilitación

Han transcurrido más de 5 años desde la publicación de esta Guía de Práctica Clínica y está pendiente su actualización

Intervenciones psicoeducativas

El proceso de adaptación a los problemas visuales puede convertirse en una experiencia difícil de afrontar y puede afectar a la persona en distintos niveles: emocional, social, laboral y académico. Es posible que, al menos, una parte de las personas con DHR puedan beneficiarse de apoyo psicológico dirigido a prevenir y reducir los problemas emocionales (ansiedad, depresión, baja autoestima, etc.), así como a aumentar la capacidad de afrontamiento del estrés asociado a la pérdida de visión.

Algunas personas con DHR aseguran que el momento más difícil fue cuando se les diagnosticó la enfermedad, mientras que otras han necesitado apoyo psicológico en periodos donde la pérdida de visión progresó o cuando han tenido que afrontar nuevas situaciones como, por ejemplo, usar bastón o cambiar la lectura en papel por audiolibros.

Por otro lado, la adquisición de habilidades que ayuden a la persona afectada a adaptarse a su discapacidad y a mejorar su autonomía personal puede tener un importante efecto en la calidad de vida general del individuo y en la de su familia, ya sea directa o indirectamente.

"La psicóloga me dio una serie de consejos para hablarlos con mis hijos y mi marido de cómo vivir en casa con una persona con problemas visuales".
Mercedes, 53 años, retinosis pigmentaria.

Han transcurrido más de 5 años desde la publicación de esta Guía de Práctica Clínica y está pendiente su actualización

Estilos de vida y autocuidado

El estilo de vida y los hábitos de autocuidado pueden mejorar su calidad de vida y el control de su enfermedad.

Tenga en cuenta los siguientes consejos:

- Si consume alcohol, hágalo con moderación y consulte a su médico si existe alguna interacción con su tratamiento habitual.
- Evite el consumo de tabaco. Si es fumador, evite los suplementos con betacarotenos.
- Siga una dieta baja en grasas saturadas y rica en ácidos grasos omega-3 (pescado azul, marisco, almendras, nueces), especialmente si está tomando vitamina A.
- Si decide planificar una dieta, no olvide consultar con su médico quien podrá evaluar tanto posibles carencias como sobredosificación de determinadas sustancias como las vitaminas.
- Si presenta atrofia girata, disminuya los alimentos ricos en arginina (como son determinados frutos secos, derivados de la leche, carnes rojas, legumbres y granos) y no olvide consultar con su médico.
- Desarrolle hábitos de vida que le ayuden a reducir el estrés (adapte las actividades o sus objetivos diarios acorde a su estado físico, practique técnicas de relajación, repose a mediodía, etc.).
- Descanse lo suficiente (se recomienda dormir una media de 7-8 horas/día).
- Desarrolle un sistema de apoyo, rodeándose de personas de su confianza, capaces de comprender su enfermedad (familiares, amigos, asociaciones de pacientes, etc.).
- Adopte una actitud participativa, activa y colaborativa en su enfermedad y no responsabilice exclusivamente a su médico, familiares o cuidador de su estado.

Han transcurrido más de 5 años desde la publicación de esta Guía de Práctica Clínica y está pendiente su actualización

NO OLVIDE QUE...

Los pacientes que están informados y participan activamente en su tratamiento, rehabilitación y seguimiento suelen:

- Tomar de forma más adecuada sus medicamentos y suplementos.
- Seguir de manera más adecuada su plan de rehabilitación.
- Necesitar menos visitas al médico.
- Tener más confianza en sí mismos.
- Permanecer más activos.

Han transcurrido más de 5 años desde la publicación de esta Guía de Práctica Clínica y está pendiente su actualización

Profesionales implicados en el manejo de las DHR

Aunque la mayor parte de las manifestaciones son visuales y, por tanto, la atención de personas con DHR recae fundamentalmente en el oftalmólogo experto en retina, para un abordaje eficaz y avanzar en todos los campos, se precisa un equipo multidisciplinar de médicos de otras especialidades:

- Genetistas para el consejo y el diagnóstico genéticos.
- Otorrinolaringólogos en los síndromes que asocian sordera.
- Neurólogos en los síndromes que asocian enfermedades musculares o neurológicas.
- Neurofisiólogos para realizar las pruebas electrofisiológicas.
- Endocrinólogos en los síndromes que asocian trastornos metabólicos.
- Pediatras si la enfermedad empieza en la infancia.

También es muy importante la implicación de los médicos de Atención Primaria y su adecuada coordinación con los facultativos especialistas en retina. Asimismo, es deseable que cada vez se implique más a los siguientes profesionales: ópticos-optometristas, especialistas en rehabilitación de la baja visión, enfermeros, psicólogos, fisioterapeutas, terapeutas ocupacionales, trabajadores sociales y médicos especialistas en medicina del trabajo.

Es muy importante que el trabajo de los diferentes profesionales esté coordinado, así como asegurar un fácil acceso y una rápida respuesta ante situaciones de necesidad de los pacientes.

NO OLVIDE QUE...

En muchas ocasiones deberán intervenir y actuar de forma conjunta varios especialistas en su plan de tratamiento y seguimiento.

Han transcurrido más de 5 años desde la publicación de esta Guía de Práctica Clínica y está pendiente su actualización

NO OLVIDE QUE...

Es conveniente visitar a su médico regularmente. Estas visitas le ayudarán a usted y a su médico a:

- Detectar cambios en los síntomas.
- Prevenir las complicaciones o hacer que los síntomas sean menos intensos.
- Ajustar el plan de tratamiento y seguimiento
- Detectar los efectos secundarios del tratamiento

Han transcurrido más de 5 años desde la publicación de esta Guía de Práctica Clínica y está pendiente su actualización

¿Qué debo tener en cuenta cuando visite a mi médico?

Durante la visita a su centro de salud u hospital, en el proceso de diagnóstico, tratamiento, seguimiento y control de su enfermedad, va a tratar con diferentes profesionales. Para facilitar la relación y la comunicación con ellos, pueden tener en cuenta las siguientes sugerencias:

- Antes de su visita prepare lo que quiere decir. Usted es la persona que mejor conoce sus síntomas y su información puede resultarle muy valiosa al profesional que le atienda. Lo que le diga a su médico acerca de sus problemas, actividades, familia y estilo de vida, le ayudará a determinar el mejor plan a seguir.
- Le puede ayudar preparar una lista con la respuesta a preguntas como:
    - ¿Qué síntomas tiene? (ceguera nocturna, fotofobia o deslumbramiento, problemas de movilidad, disminución de la visión al leer)
    - ¿Cuándo han empezado estos síntomas? ¿qué cree que hace que empeoren o mejoren estos síntomas?
    - ¿Algún miembro de su familia tiene DHR? En caso afirmativo, ¿quién? Recoja toda la información que le sea posible sobre la enfermedad ocular de otros miembros de la familia.
    - ¿Qué enfermedad le han diagnosticado o se sospecha que tiene? ¿A qué edad se la diagnosticaron?
    - ¿Tiene síntomas que afectan a otros órganos? Prestar especial atención a: obesidad, diabetes u otros trastornos endocrinológicos, retraso mental, pérdida de audición o retraso del crecimiento.
    - ¿Sus padres pertenecen a la misma familia o han nacido en el mismo pueblo? Si es así, número de habitantes del pueblo.
    - Número de embarazos y posibles abortos, tanto personales como en la familia.
    - Número de hermanos fallecidos y su causa.
    - ¿Ha tenido antes algún tratamiento para la DHR? En caso afirmativo, ¿cuál era?

Han transcurrido más de 5 años desde la publicación de esta Guía de Práctica Clínica y está pendiente su actualización

- ¿Está recibiendo tratamiento para alguna otra enfermedad? o ¿cuáles son los medicamentos que toma normalmente?

- Recuerde llevar siempre el tratamiento que está tomando.
- Advierta sobre cualquier tipo de alergia, sea o no medicamentosa, que pudiera tener.
- Advierta si presenta una mutación del gen *ABCA4* o sospecha de esta.
- Debe informar sobre cualquier sustancia, medicamento, producto de herbolario o medicina alternativa que esté tomando para sus problemas de salud.
- No tema preguntar por aquellas cuestiones que no le han quedado claras.
- Solicite que la información se le proporcione en un lenguaje sencillo y comprensible.
- Aclare los problemas que le vayan surgiendo.
- Es posible que desee que le acompañe a su cita médica un familiar o amigo y tome notas si esto ayuda, o bien solicite la información por escrito.

NO OLVIDE QUE...

Usted es la parte más importante en este proceso, por tanto, es conveniente que exprese sus necesidades y preferencias tanto durante el diagnóstico como con las distintas opciones de tratamiento.

Han transcurrido más de 5 años desde la publicación de esta Guía de Práctica Clínica y está pendiente su actualización

Papel del familiar y/o cuidador

Las personas con DHR pueden vivir momentos difíciles. En ocasiones, la familia deberá adaptarse a cambios en sus actividades diarias y de ocio. Los familiares deben entender bien en qué consiste la enfermedad y sus posibles limitaciones, así como el estilo de vida que le conviene llevar al afectado. Mantener un buen clima familiar es muy positivo, a ello puede ayudarle compartir sus temores y sentimientos.

Los siguientes consejos pueden ser de ayuda para los cuidadores y/o familiares que conviven con la persona con DHR:

- Trate de no ser sobreprotector para evitar que la persona afectada se sienta incapacitada. Trate de ser positivo. Habrá días malos, pero no se desanime. Recuerde que los pensamientos negativos son sólo eso, pensamientos, no son hechos.
- Busque información fiable sobre las DHR en páginas de Sociedades Médicas o Asociaciones de Pacientes (ver el apartado ¿Dónde puedo obtener más información y/o ayuda?). Podrá encontrar ayuda y asesoramiento de personas con experiencias similares en asociaciones de pacientes. Sin embargo, desconfíe de páginas que ofrecen curación a su enfermedad.
- Si considera que necesita orientación o información sobre otras ayudas con las que puede contar, busque el asesoramiento de un trabajador social en su centro de salud.

Si la persona afectada por DHR es su pareja, tenga en cuenta que:

- Tiene que intentar que la enfermedad no se adueñe de sus vidas. Su pareja no es una víctima, ni usted tampoco. No es responsable de la enfermedad de su pareja.
- Sea honesto con su pareja y consigo mismo. Haga una lista de las actividades con las que los dos pueden disfrutar.
- Saque tiempo para usted mismo, encontrando cosas que le hagan dejar de pensar en la enfermedad de su pareja.

Han transcurrido más de 5 años desde la publicación de esta Guía de Práctica Clínica y está pendiente su actualización

- Busque un momento para tomarse también un descanso, con alguna actividad lúdica, fuera de casa. Para ello, pida ayuda a sus familiares o amigos o a alguna asociación de pacientes. Así no se angustiará o sentirá culpa por dejar a su pareja sola.

Han transcurrido más de 5 años desde la publicación de esta Guía de Práctica Clínica y está pendiente su actualización

¿Dónde puedo obtener más información y/o ayuda?

Además del centro de salud u hospital donde acude habitualmente, existen otras organizaciones, como son las asociaciones de pacientes y familiares, que pueden ofrecerle consejo y ayuda. También hay páginas web en Internet en las que puede encontrar información adicional sobre las DHR. Evite consultar páginas web con información médica no fiable, podría confundirle y llevarle a tomar decisiones equivocadas.

FEDERACIONES Y ASOCIACIONES DE PACIENTES

Federaciones

FARPE - Federación de Asociaciones de Retinosis Pigmentaria de España	
Ámbito de actuación:	España
Dirección:	C/ Montera 24, 4J
CP:	28013
Localidad:	Madrid
Provincia:	Madrid
E-mail:	915 320 707
Web:	farpe@retinosisfarpe.org

FEDER - Federación Española de Enfermedades Raras	
Ámbito de actuación:	España
Dirección:	C/ Doctor Castelo49, planta 1ª
CP:	28009
Localidad:	Madrid
Provincia:	Madrid
Teléfono/s:	91 53 34 008
E-mail:	feder@enfermedades-raras.org
Web:	http://www.enfermedades-raras.org/

EURORDIS: Rare Diseases Europe	
Ámbito de actuación:	Europa
Dirección:	Recinto Modernista Sant Pau, Pabellón de Santa Apolonia, Calle Sant Antoni Mª Claret 167
CP:	08041
Localidad:	Barcelona
Provincia:	Barcelona

Han transcurrido más de 5 años desde la publicación de esta Guía de Práctica Clínica y está pendiente su actualización

E-mail:	eurordis@eurordis.org
Web:	http://www.eurordis.org/es

Asociaciones

Asociación de Afectados de Retinosis Pigmentaria de Andalucía	
Ámbito de actuación:	Andalucía
Dirección:	C/ Resolana 30 (Ed. Once)
CP:	41009
Localidad:	Sevilla
Provincia:	Sevilla
Teléfono/s:	954 901 616 (Ext. 351) - 954 370 042
E-mail:	asociación@retinaandalucia.org
Web:	http://www.retinaandalucia.org
Asociación de Afectados de Retinosis Pigmentaria de Aragón	
Ámbito de actuación:	Comunidad Autónoma de Aragón
Dirección:	Pº Echegaray y Caballero 76, 2ª Planta
CP:	50003
Localidad:	Zaragoza
Provincia:	Zaragoza
Teléfono/s:	976 282477 (Ext. 510)
E-mail:	mtmelero@gmail.com
Asociación de Afectados de Retinosis Pigmentaria de Asturias	
Ámbito de actuación:	Asturias
Dirección:	C/ México s/n
CP:	36508
Localidad:	Oviedo
Provincia:	Asturias
Teléfono/s:	984193765
E-mail:	asturias@retinosis.org/
Web:	http://www.retinosis.org
Asociación de Afectados de Retinosis Pigmentaria de Canarias	
Ámbito de actuación:	Islas Canarias
Dirección:	Avda. Primero de Mayo 10
CP:	35002
Localidad:	Las Palmas de Gran Canaria
Provincia:	Las Palmas de Gran Canaria
Teléfono/s:	928 431 411 - 650 88 33 90
E-mail:	asociacion@canariasretinosis.org

Han transcurrido más de 5 años desde la publicación de esta Guía de Práctica Clínica y está pendiente su actualización

Web:	http://www.canariasretinosis.org
Asociación de Afectados de Retinosis Pigmentaria de Castilla-León	
Ámbito de actuación:	Castilla-León
Dirección:	C/ Dos de Mayo 16 (Edificio Once)
CP:	47004
Localidad:	Valladolid
Provincia:	Valladolid
Teléfono/s:	983 394 088 (Ext. 3125)
E-mail:	alfredotoribiogarcia@gmail.com
Asociación de Afectados de Retinosis Pigmentaria de Castilla la Mancha	
Ámbito de actuación:	Castilla la Mancha
Dirección:	C/ Doctor Fleming 12, 2º
CP:	02004
Localidad:	Albacete
Provincia:	Albacete
Teléfono/s:	967 221 540
E-mail:	manchega81@hotmail.com
Asociación de Afectados de Retinosis Pigmentaria de Cataluña	
Ámbito de actuación:	Comunidad Catalana
Dirección:	C/ Sepúlveda 1
CP:	08015
Localidad:	Barcelona
Provincia:	Barcelona
Teléfono/s:	932 381 111
E-mail:	aarpc88@virtualsd.net
Web:	http://www.retinosiscat.org
Asociación de Afectados de Retinosis Pigmentaria de Extremadura	
Ámbito de actuación:	Comunidad Extremeña
Dirección:	C/ Alhucemas 44
CP:	06360
Localidad:	Fuente del Maestre
Provincia:	Badajoz
Teléfono/s:	924 118 116
E-mail:	retinosis.extremadura@hotmail.com
Asociación de Afectados de Retinosis Pigmentaria de Galicia	
Ámbito de actuación:	Galicia
Dirección:	Centro Asociativo García Sabel, Pl. Esteban Lareo, bloque 17

Han transcurrido más de 5 años desde la publicación de esta Guía de Práctica Clínica y está pendiente su actualización

CP:	15008
Localidad:	A Coruña
Provincia:	A Coruña
Teléfono/s:	981 240 875
E-mail:	galicia@retinosis.org
Web:	http://www.agarp.org
Asociación de afectados por la retinosis pigmentaria de Gipuzkoa Begisare	
Ámbito de actuación:	Guipuzkoa
Dirección:	C/ Etxaide 14, 6ª Planta
CP:	20005
Localidad:	Donostia – San Sebastián
Provincia:	Guipuzkoa
Teléfono/s:	676 894 157 – 943 424 385
E-mail:	info@begisare.org
Web:	http://www.begisare.org
Asociación Retina Madrid	
Ámbito de actuación:	Comunitario
Dirección:	C/ Carretas 14, 4º, G1
CP:	28012
Localidad:	Madrid
Provincia:	Madrid
Teléfono/s:	915 216 084 – 615 362 357
E-mail:	trabajosocial@retina.es
Web:	http://www.retina.es
Asociación Retina Navarra	
Ámbito de actuación:	Navarra
Dirección:	C/ Emilio Arrieta 16, 5ª planta, oficina 5
CP:	31002
Localidad:	Pamplona
Provincia:	Navarra
Teléfono/s:	948 203 322
E-mail:	info@retinanavarra.org
Web:	http://www.retinanavarra.org
Asociación de Afectados de Retina de Región de Murcia (Retimur)	
Ámbito de actuación:	Comunidad Murciana
Dirección:	C/Mayor 22 (Centro Cultural de Churra)
CP:	30110
Localidad:	Churra

Han transcurrido más de 5 años desde la publicación de esta Guía de Práctica Clínica y está pendiente su actualización

Provincia:	Murcia
Teléfono/s:	672 347 282
E-mail:	info@retimur.org
Web:	http://www.retimur.org/

Retina Comunidad Valenciana

Ámbito de actuación:	Comunidad Valenciana
Dirección:	Avda. Barón de Cárcer 48
CP:	46001
Localidad:	Valencia
Provincia:	Valencia
Teléfono/s:	963 511 735 / 608 723 624
E-mail:	Info@retinacv.es
Web:	http://www.retinacv.es/

Federación Española de Sordoceguera

Ámbito de actuación:	España
Dirección:	C/ Carrer Leiva 2
CP:	08014
Localidad:	Barcelona
Provincia:	Barcelona
Teléfono/s:	933 31 73 66 / 678 712 619
Web:	http://www.fesoce.org/

Asociación Española de Familias de Personas con Sordoceguera

Ámbito de actuación:	España
Dirección:	C/ Divino Redentor 48
CP:	28029
Localidad:	Madrid
Provincia:	Madrid
Teléfono/s:	91 733 40 17 / 91 733 52 08
Web:	http://www.apascide.org/

Asociación de Sordociegos de España

Ámbito de actuación:	España
Dirección:	Calle de Prim 3
CP:	28004
Localidad:	Madrid
Provincia:	Madrid
Teléfono/s:	91 521 79 04 / 609 79 28 27
Web:	http://www.asocide.org/

Han transcurrido más de 5 años desde la publicación de esta Guía de Práctica Clínica y está pendiente su actualización

Confederación Española de Familiares de Personas Sordas (FIAPAS)	
Ámbito de actuación:	España
Dirección:	C/ Pantoja 5
CP:	28002
Localidad:	Madrid
Provincia:	Madrid
Teléfono/s:	91 576 51 49
E-mail:	fiapas@fiapas.es
Web:	http://www.fiapas.es/

Confederación Estatal de Personas Sordas	
Ámbito de actuación:	España
Dirección:	C/ Islas Aleutianas 28
CP:	28035
Localidad:	Madrid
Provincia:	Madrid
Teléfono/s:	91 356 58 32
E-mail:	cnse@cnse.es
Web:	http://www.cnse.es

OTRAS ORGANIZACIONES

ONCE	
Ámbito de actuación:	España
Dirección:	C/ Sebastián Herrera 15
CP:	28012
Localidad:	Madrid
Provincia:	Madrid
Teléfono/s:	915 068 888 – 915 068 918 / 19
E-mail:	fundacononce@fundacononce.es
Web:	http://www.fundacononce.es

Asociación de Profesionales de la Rehabilitación de Personas con Discapacidad Visual	
Ámbito de actuación:	España
E-mail:	info@aspreh.org
Web:	www.ASPREH. org

58

Han transcurrido más de 5 años desde la publicación de esta Guía de Práctica Clínica y está pendiente su actualización

Otros ENLACES DE INTERÉS

Sociedad Española de Especialistas en Baja Visión

Web: http://seebv.com/

Asociación de Profesionales de la Rehabilitación de Personas con Discapacidad Visual (ASPREH)

Dirección: Calle Alfalfa 7, 2°B
CP: 28029
Localidad: Madrid
Provincia: Madrid
Teléfono: 639778824
Email: info@aspreh.org
Web: http://www.aspreh.org

Han transcurrido más de 5 años desde la publicación de esta Guía de Práctica Clínica y está pendiente su actualización

Grupo de trabajo

Tasmania del Pino Sedeño, psicóloga, Fundación Canaria de Investigación Sanitaria (FUNCANIS), El Rosario, Tenerife

Rosa Mª Coco Martín, oftalmóloga, Unidad de Mácula y Degeneraciones Retinianas, Instituto Universitario de Oftalmología Aplicada IOBA, Universidad de Valladolid

Carmen Ayuso García, especialista en Genética, Departamento de Genética Fundación Jiménez Díaz. Instituto de Investigación Sanitaria-FJD (IIS-FJD), Madrid

José Mª Millán Salvador, especialista en Genética, Unidad de Genética, Hospital La Fe de Valencia

German López Fuentes, paciente, Federación de Asociaciones de Retinosis Pigmentaria de España (FARPE) y Fundación Lucha Contra la Ceguera (Fundaluce)

Albert Español Pujol, paciente, Associació d'Afectats per Retinosis Pigmentaria de Catalunya (AARPC), Barcelona

Jesusa Izquierdo Izquierdo, paciente, Federación de Asociaciones de Retinosis Pigmentaria de España (FARPE)

David Sánchez González, paciente, Asociación de Afectados de Retina de la Región de Murcia (RETIMUR)

Ana Mª de Pascual y Medina, enfermera, Servicio de Evaluación y Planificación del SCS, El Rosario, Tenerife

Jeanette Pérez Ramos, psicóloga, Fundación Canaria de Investigación Sanitaria (FUNCANIS), El Rosario, Tenerife

Ana Toledo Chavárri, antropóloga, Fundación Canaria de Investigación Sanitaria (FUNCANIS), El Rosario, Tenerife

Benito Codina Casals, psicólogo, O.N.C.E. y Universidad de La Laguna, San Cristóbal de La Laguna, Tenerife

Coordinación: *Mª del Mar Trujillo Martín*, metodóloga, Fundación Canaria de Investigación Sanitaria (FUNCANIS), El Rosario, Tenerife. Red de Investigación en Servicios de Salud en Enfermedades Crónicas (REDISSEC)

Han transcurrido más de 5 años desde la publicación de esta Guía de Práctica Clínica y está pendiente su actualización

Declaración de intereses

La entidad financiadora no ha influido en el contenido de este documento.

Todos los miembros del Grupo de Trabajo han realizado una declaración de intereses. Tras su evaluación, se consideró que no había conflictos de intereses con respecto al contenido del presente documento.

Han transcurrido más de 5 años desde la publicación de esta Guía de Práctica Clínica y está pendiente su actualización

Han transcurrido más de 5 años desde la publicación de esta Guía de Práctica Clínica y está pendiente su actualización

Ministerio de Sanidad, Servicios Sociales e Igualdad. Servicio de Evaluación del Servicio Canario de la Salud

Anexo 3. Abreviaturas, siglas y acrónimos

ACL: Amaurosis congénita de Leber

AD: Autosómico dominante

ADN: Ácido desoxirribonucleico

AFG: Angiografía con fluoresceína

anti-VEGF: Anticuerpos anti factor de crecimiento vascular endotelial (del inglés: *anti vascular endothelial growth factor*)

AR: Autosómico recesivo

AV: Agudeza visual

AVAC: Año de vida ajustado por calidad

CV: Campo visual

DHA: Ácido docosahexaenoico (del inglés: *docosahexaenoic acid*)

DHR: Distrofia hereditaria de retina

DR: Desprendimiento de retina

ECA: Ensayo clínico aleatorizado

ECnoA: Ensayo clínico no aleatorizado

EMA: *European Commission and the European Medicines Agency*

EOG: Electrooculograma

EPR: Epitelio pigmentario de retina

ERG: Electrorretinograma o electroretinografía

ERG-G: ERG-Ganzfeld

ERG-mf: ERG multifocal

ERG-P: ERG-*pattern*

ETDRS: *Early Treatment Diabetic Retinopathy Study*

FDA: *United States Food and Drug Administration*

FO: Fondo de ojo

GPC: Guía de práctica clínica

IC: Intervalo de confianza

ISCEV: Sociedad Internacional de Electrofisiología Clínica y Visión (del inglés: *International Society for Clinical Electrophysiology of Vision*)

JSRD: Síndrome de Joubert y trastornos relacionados

MAVC: Mejor agudeza visual corregida

n: Tamaño de muestra

NGS: Secuenciación masiva (del inglés: *next generation sequencing)*

NVSR: Neovascularización subretiniana

Han transcurrido más de 5 años desde la publicación de esta Guía de Práctica Clínica y está pendiente su actualización

OCT: Tomografía de coherencia óptica (del inglés: *optical coherence tomography*)

ONCE: Organización Nacional de Ciegos Españoles

OR: *Odd ratio*

PCD: Distrofias progresivas de conos (del inglés: *progressive cone dystrophies*)

PEV: Potenciales evocados visuales

CORD: Distrofias progresivas de conos y bastones (del inglés: *cone-rod dystrophies*)

RP: Retinosis pigmentaria

SNS: Sistema Nacional de Salud

USH: Síndrome de Usher

USH1: Síndrome de Usher tipo 1

USH2: Síndrome de Usher tipo 2

USH3: Síndrome de Usher tipo 3

XL: Recesivo ligado al cromosoma X

XLRS: Retinosquisis juvenil ligada a X (del inglés: *X-linked juvenile retinoschisis*)

UNIDADES DE MEDIDA

cd: candela

D: dioptría

dB: decibelio

g: gramo

Hz: hertzio

logMAR: logaritmo del mínimo ángulo de resolución (del inglés: *logarithm of the minimum angle of resolution*)

m: metro

mEq: miliequivalente

mg: miligramo

mmHg: mm de mercurio

ms: milisegundo

nm: nanómetro

seg: segundo

UI: unidades internacionales

mV: milivoltio

µV: microvoltio

W: watio

Han transcurrido más de 5 años desde la publicación de esta Guía de Práctica Clínica y está pendiente su actualización

Anexo 4. Estudio cualitativo sobre valores y preferencias de familiares y pacientes con DHR

Se llevó a cabo un estudio cualitativo por medio de entrevistas en profundidad. El objetivo del estudio era recabar las experiencias, valores y preferencias de personas con Distrofias Hereditarias de Retina (DHR) y sus familiares con el fin de identificar posibles aportaciones a la GPC.

El guión de entrevista se desarrolló una vez definidas las preguntas a responder en la GPC, de este modo fue posible mantener la misma estructura de la guía en este estudio primario. Además el guión incluyó preguntas sobre los temas identificados en un estudio previo como prioritarios en cuanto a los problemas de salud autopercibidos, las necesidades de atención insatisfechas y las expectativas de tratamiento de las personas con DHR.[12] Así el guión de entrevista incluía preguntas sobre:

- Experiencias sobre la enfermedad, el autocuidado y la atención clínica recibida desde el comienzo de los síntomas hasta el diagnóstico, seguimiento y rehabilitación.
- El contexto de la experiencia en relación al perfil sociodemográfico
- Valores y preferencias con respecto a la atención clínica en cuanto al diagnóstico, seguimiento, opciones de tratamiento y suplementos, rehabilitación, atención psicológica y educación estructurada
- Necesidades de información de las personas con DHR

El reclutamiento se realizó con el apoyo de FARPE quien envió una carta de invitación por email a través de sus redes de contactos. Los interesados en participar dieron permiso para utilizar sus datos de contacto y se les envió una hoja informativa (disponible en formato escrito y audio) dando más detalles de la investigación.

Previa a su participación, los entrevistados firmaron o grabaron un consentimiento informado. Las entrevistas fueron semiestructuradas, partiendo de las preguntas del guión pero dejando espacio a temas emergentes.

Una investigadora cualitativa realizó las 20 entrevistas en profundidad a personas con DHR o sus cuidadores por teléfono (n=16) o bien en la localización de su elección (sólo en los casos de Madrid y Tenerife). La muestra buscó la máxima variación con respecto a la edad, género, nivel educativo y tipo de DHR. Las características de la muestra se muestran en la siguiente tabla. Las entrevistas duraron entre 30 y 127 minutos con un promedio de 67.

Características de la muestra

Criterios	Características de la muestra	Nº de participantes (n= 20)
Género	Mujeres	14
	Hombres	6
Edad del entrevistado	18-35	5
	36-65	12
	66 y más	3
Nivel Educativo	Educación primaria o secundaria	10
	Educación superior	8

Han transcurrido más de 5 años desde la publicación de esta Guía de Práctica Clínica y está pendiente su actualización

DHR	Retinosis Pigmentaria	13
	Stargardt	3
	Síndrome de Usher	1
	Síndrome de Kearns-Sayre	1
	Miopía magna neovascular	1
	Distrofia cristalina de Bietti	1

Todas las entrevistas fueron grabadas en audio y transcritas para su análisis. La investigadora cualitativa realizó un análisis temático de contenido que implicó la codificación sistemática de las transcripciones para su codificación e identificación de temas en relación a los objetivos propuestos.

El análisis de las notas de campo tomadas durante o después de las entrevistas permitió la realización de un libro de códigos preliminar. A los temas principales incluidos en este análisis preliminar se le fueron añadiendo categorías y códigos emergentes. Se revisaron todas las transcripciones y los fragmentos con significado aproximado fueron analizados buscando similitudes y diferencias.

Los resultados fueron discutidos con otros investigadores involucrados en el desarrollo de la guía para su incorporación a la misma. Se incorporó información de las entrevistas en los apartados de aceptabilidad, valores y preferencias, así como, al desarrollo de la pregunta sobre las necesidades de información y comunicación de los pacientes con DHR y sus cuidadores en relación con su problema de salud y proceso asistencial.

Conclusiones principales

1. **Proceso diagnóstico**
   - Hay mucha heterogeneidad en las experiencias previas al diagnóstico y en las características personales de las personas con DHR que marcan la recepción y estrategias de afrontamiento del mismo. La edad del inicio de los síntomas, las características de éstos, el estigma o no, el apoyo social o los antecedentes de DHR pueden afectar a la activación de los recursos para el automanejo.
   - Es común haber tenido dificultades para el diagnóstico. O bien porque este se retrase años en llegar, o bien porque nunca se llegue a tener un diagnóstico preciso (casos dudosos o varios diagnósticos diferentes por distintos profesionales sanitarios) o bien porque los profesionales sanitarios no llegan a comunicarlo.
   - La comunicación del diagnóstico es un momento liminal para las personas con DHR. Para algunos supone un shock que puede llevar a la depresión o la indefensión mientras que para otros puede ser un alivio al encontrar finalmente una respuesta que posibilita el manejo de síntomas y sus problemas derivados.
   - La mayoría de los entrevistados perciben que la comunicación del diagnóstico es un momento que podría facilitar el automanejo si se da más información concreta y detallada sobre la enfermedad y su posible progresión así como sobre los recursos disponibles para afrontarla (ayudas ópticas, rehabilitación, asociaciones, ONCE).

Han transcurrido más de 5 años desde la publicación de esta Guía de Práctica Clínica y está pendiente su actualización

- Se confirman los valores y preferencias de estudios anteriores sobre el estudio genético. Existe falta de información sobre el acceso al estudio genético y los motivos por los que se puede acceder a él.

2. **La evolución y el seguimiento de las DHR**
   - Las personas entrevistadas señalan la falta de información para el autocuidado y el refuerzo de su autonomía y capacidades en el seguimiento de la enfermedad. En primer lugar, señalan que les falta información sobre la progresión de la enfermedad que les permitiría prepararse para el futuro. En segundo lugar, les falta información sobre la rehabilitación y las ayudas ópticas disponibles así como las vías de acceso a las mismas. El acceso a estos recursos se vería facilitado si se da información sobre ellos en en los distintos momentos de evolución de la enfermedad y del proceso asistencial.
   - En general, las pruebas cuentan con aceptabilidad en general entre los participantes, especialmente si tienen objetivos diagnósticos. Algunas personas no tienen problemas en acudir a los centros respectivos para hacerse las pruebas que sean necesarias, incluso aunque no sean para su beneficio directo (i.e., para investigación). Mientras tanto otros participantes señalan cierto hartazgo con respecto a las pruebas dado los seguimientos a largo plazo y señalan que sólo acudirían si fuera para encontrar soluciones terapéuticas
   - Las personas con DHR valoran recibir referencias espaciales verbalmente (a su derecha, delante, detrás…), en vez de gestuales (aquí, allí) en el transcurso de las pruebas.
   - Las personas entrevistadas valoran mucho el acceso a la rehabilitación ya que permite mejorar el automanejo de las DHR y aumentar las capacidades y la autonomía de los afectados, especialmente las ayudas ópticas.
   - En cuanto a tratamientos y suplementos existen diversos valores y preferencias.
   - La atención primaria actual que relatan la mayoría de las personas entrevistadas se aleja mucho de las preferencias de las personas con DHR. Principalmente, les gustaría recibir mayor información sobre el estilo de vida recomendado (alimentación, ejercicio físico, descanso, actividades a evitar) así como recibir atención a las interacciones de las DHR con otras comorbilidades que puedan presentarse.
   - Los entrevistados señalan que en determinados momentos sufren mayor vulnerabilidad psicológica, como en el diagnóstico o cuando la pérdida de visión genera una pérdida de capacidad (dejar de poder conducir o leer en papel, necesitar usar bastón…). Algunos entrevistados señalan que no han tenido acceso a atención psicológica.

Han transcurrido más de 5 años desde la publicación de esta Guía de Práctica Clínica y está pendiente su actualización

Han transcurrido más de 5 años desde la publicación de esta Guía de Práctica Clínica y está pendiente su actualización

Bibliografía

1. Puech B, Kostrubiec B, Hache J, et al. Epidemiology and prevalence of hereditary retinal dystrophies in the Northern France. *J Fr Ophtalmol* 1995; 14: 153–64.

2. Nájera C, Millán J, Beneyto M, et al. Epidemiology of retinitis pigmentosa in the Valencian community (Spain). *Genet Epidemiol* 1995; 12: 37–46.

3. Fundación Retina España. PREVARET: Estudio Epidemiológico Sobre La Prevalencia De Las Enfermedades Distróficas De La Retina.http://retina.es/retina/index.php/informacion-arm-a-fre/proyectos-cientificos/741-prevaret (2012).

4. Fundación Retina España. Principales patologías. Definición y clasificación. Retrieved fromhttp://www.retina.es/retina/index.pho/informacion-arm-a-fre/preguntas-frecuentes/240-definicion-y -clasificacion (2010).

5. Delyfer M, Léveillard T, Mohand-Saïd S, et al. Inherited retinal degenerations: therapeutic prospects. *Biol Cell* 2004; 96: 261–9.

6. Givre S, Gard S. Retinitis pigmentosa: Clinical presentation and diagnosis. *UpToDate* 2014; 1–12.

7. Sundaram V, Moore A, Ali R, et al. Retinal dystrophies and gene therapy. *Eur J Pediatr* 2012; 171: 757–65.

8. Sejersen T, Giovane C Del, Filippini G, et al. Methodology for production of best practice guidelines for rare diseases. *Rare Dis Orphan Drugs* 2014; 1: 10–19.

9. Grupo de trabajo sobre GPC. *Elaboración de Guías de Práctica Clínica en el Sistema Nacional de Salud. Manual Metodológico.* Madrid: Plan Nacional para el SNS del MSC. Instituto Aragonés de Ciencias de la Salud-I+CS, 2007.

10. The AGREE Collaboration. Appraisal of guidelines for research & evaluation (AGREE) instrument. *AGREE II Instrument. The Agree Research Trust* 2001; 1–20.

11. Grupo de trabajo de implicación de pacientes en el desarrollo de GPC. Implicación de Pacientes en el Desarrollo de Guías de Práctica Clínica: Manual Metodológico. Ministerio de Sanidad, Servicios Sociales e Igualdad. Instituto Aragonés de Ciencias de la Salud-IACS. Guías de Práctica Clínica en el SNS: IACS Nº 2010/01.

12. Serrano-Aguilar P, Trujillo-Martín MM, Pino-Sedeño T, et al. Patient participation in the development of a clinical guideline for inherited retinal

Han transcurrido más de 5 años desde la publicación de esta Guía de Práctica Clínica y está pendiente su actualización

dystrophies. *Expert Opin Orphan Drugs*http://dx.doi.org/10.1080/21678707.2016.1182907 (2016).

13. Guidelines International Network. G-I-N PUBLIC Toolkit: Patient and Public Involvement in Guidelines. 2015; 1–162.

14. GRADE working group. Grading of Recommendations of Assessment Development and Evaluations. Disponible en:http://www.gradeworkinggroup.org/ (accessed 8 February 2016).

15. Shea BJ, Grimshaw JM, Wells G a, et al. Development of AMSTAR: a measurement tool to assess the methodological quality of systematic reviews. *BMC Med Res Methodol* 2007; 7: 10.

16. Scottish Intercollegiate Guidelines Network. *Sign 50 A guideline developer´s handbook*. Edinburgh, 2011.

17. Andrews JC, Schünemann HJ, Oxman AD, et al. Going from evidence to recommendation-determinants of a recommendation's direction and strength. *J Clin Epidemiol* 2013; 66: 726–35.

18. Coco-Martín R, Navarro R, Pinilla I, et al. *Guía clínica para el diagnóstico diferencial y el manejo de las enfermedades hereditarias de la retina y la coroides*. 2ª ed. Madrid: MacLine S.L, 2013.

19. Coco-Martín R, Navarro R, Pinilla I, et al. Enfermedades hereditarias de conos. In: Armadá F, Fonseca A, Encinas J, et al. (eds) *Patología y Cirugía de la Mácula*. Madrid: MacLine S.L, 2010, pp. 337–356.

20. Rath A. Prevalencia de las enfermedades raras: Datos bibliográficos. *Inf Periódicos Orphanet, Ser Enfermedades Raras*; Marzo.

21. Hamel C. Retinitis pigmentosa. *Orphanet J Rare Dis* 2006; 1: 40.

22. Bonnet C, El-Amraoui A. Usher syndrome (sensorineural deafness and retinitis pigmentosa): pathogenesis, molecular diagnosis and therapeutic approaches. *Curr Opin Neurol* 2012; 25: 42–49.

23. Renner AB, Keilner U, Cropp E, et al. Choroideremia: variability of clinical and electrophysiological characteristics and first report of a negative electroretinogram. *Ophthalmology* 2006; 113: 2066.e1–10.

24. Hamel CP. Cone rod dystrophies. *Orphanet J Rare Dis* 2007; 2: 7.

25. Ece Solmaz A, Onay H, Atik T, et al. Targeted multi-gene panel testing for the diagnosis of Bardet Biedl syndrome: Identification of nine novel mutations across BBS1, BBS2, BBS4, BBS7, BBS9, BBS10 genes. *Eur J Med Genet* 2015; 58: 689–694.

Han transcurrido más de 5 años desde la publicación de esta Guía de Práctica Clínica y está pendiente su actualización

26. Fazzi E, Signorini SG, Scelsa B, et al. Leber's congenital amaurosis: An update. *Eur J Paediatr Neurol* 2003; 7: 13–22.

27. Coussa RG, Traboulsi EI. Choroideremia: A review of general findings and pathogenesis. *Ophthalmic Genet* 2012; 33: 57–65.

28. Rubin M. Choroideremia: study of a family and literature review. *Arch Ophtalmol* 1966; 76: 563–574.

29. Mura M, Sereda C, Jablonski M, et al. Clinical and functional finding in choroideremia due to complete deletion of the CHM gene. *Arch Ophtalmol* 2007; 125: 1109–1113.

30. Lyon M. Gene action in X chromosome of mouse. *Nature* 1996; 190: 372–373.

31. Cheung M, Nune G, Wang M, et al. Detection of Localized Retinal Dysfunction in a Choroideremia Carrier. *Am J Ophthalmol* 2004; 415: 189–191.

32. Furgoch M, Mewes-Arès J, Radziwon A, et al. Molecular genetic diagnostic techniques in choroideremia. *Mol Vis* 2014; 20: 535–544.

33. Wilson D, Weleber R, Green W. Ocular clinicopathologic study of gyrate atrophy. *Am J Ophthalmol* 1991; 111: 24–33.

34. Hayasaka S, Shoji K, Kanno C. Differential diagnosis of diffuse choroidal atrophies, diffuse choriocapillaris atrophy, choroideremia, and gyrate atrophy of the choroid and retina. *Retina* 1985; 5: 30–37.

35. Kurstjens J. Choroideremia and Gyrate atrophy of the choroid and retina. *Doc Ophthalmol* 1965; 19: 1.

36. Takki K. Gyrate atrophy of the choroid and retina with hyperornithinemia. *Br J Ophthalmol* 1974; 58: 53.

37. Zeitz C, Robson AG, Audo I. Congenital stationary night blindness: An analysis and update of genotype–phenotype correlations and pathogenic mechanisms. *Prog Retin Eye Res* 2015; 45: 58–110.

38. Carr R. Congenital stationary nightblindness. *Trans Am Ophthalmol Soc* 1974; LXXII: 448–487.

39. Watanabe I, Taniguchi Y, Morioka K, et al. Congenital stationary night blindness with myopia: a clinico-pathologic study. *Doc Ophthalmol* 1986; 63: 55–62.

40. Strom TM, Nyakatura G, Apfelstedt-sylla E, et al. An L-type calcium-channel gene mutated in incomplete X-linked congenital stationary night blindness. *Nat Genet* 1998; 19: 260–263.

Han transcurrido más de 5 años desde la publicación de esta Guía de Práctica Clínica y está pendiente su actualización

41. Rao V, Cohen G, Oprian D. Rhodopsin mutation G90D and a molecular mechanism for congenital night blindness. *Nature* 1994; 367: 639–642.

42. Ripps H. Night blindness revisited: from man to molecules. *Invest Ophthalmol Vis Sci* 1982; 23: 588–609.

43. Dryja T, Hahn L, Reboul T, et al. Missense mutation in the gene encoding the subunit of rod transducin in the Nougaret form of congenital stationary night blindness. *Nat Genet* 1996; 13: 358–360.

44. Miyake Y, Yagasaki K, Horiguchi M, et al. Congenital Stationary Night Blindness With Negative Electroretinogram. *Arch Ophtalmol* 1996; 104: 1013–1020.

45. Simunovic M. The cone dystrophies. *Eye* 1998; 12: 553–565.

46. Thiadens A a HJ, Phan TML, Zekveld-Vroon RC, et al. Clinical course, genetic etiology, and visual outcome in cone and cone-rod dystrophy. *Ophthalmology* 2012; 119: 819–826.

47. Neitz J, Neitz M. Color vision defects. In: Jay B, Wright A (eds) *Molecular Genetics of Inherited Eye Disorders*. New York: Harwood academic publishers, 1994, pp. 2017–257.

48. Coco-Martín R. Enfermedades hereditarias de conos. In: Armadá F, Fonseca A, Encinas J, et al. (eds) *Patología y Cirugía de la Mácula*. Madrid: Colección Guías de Práctica Clínica de la Sociedad Española de Retina y Vítreo, 2010, pp. 310–355.

49. Walia S, Fishman G a, Molday RS, et al. Relation of response to treatment with dorzolamide in X-linked retinoschisis to the mechanism of functional loss in retinoschisin. *Am J Ophthalmol* 2009; 147: 111–115.e1.

50. Allikmets R, Singh N, Sun H, et al. A photoreceptor cell-specific ATP-binding transporter gene (ABCR) is mutated in recessive Stargardt macular dystrophy. *Nat Genet* 1997; 15: 236–246.

51. Cideciyan A V, Aleman TS, Swider M, et al. Mutations in ABCA4 result in accumulation of lipofuscin before slowing of the retinoid cycle: a reappraisal of the human disease sequence. *Hum Mol Genet* 2004; 13: 525–34.

52. Paloma E, Coco R, Martínez-Mir A. Analysis of ABCA4 in mixed Spanish Familias segregating different retinal dystrophies. *Hum Mutat* 2002; 20: 476–483.

53. Van Dael M, Maugeri A, Klevering B. ABCR unites what ophthalmologist divide. *Ophthalmic Genet* 1998; 19: 117–122.

54. Gass J. *Sterescopic atlas of macular diseases: diagnosis and treatment*. 4th ed. St Louis: CV Mosby, 1997.

Han transcurrido más de 5 años desde la publicación de esta Guía de Práctica Clínica y está pendiente su actualización

55. Noble K. Central areolar choroidal dystrophy. *Am J Ophthalmol* 1977; 84: 310–318.

56. Gamundi MJ, Hernan I, Muntanyola M, et al. High prevalence of mutations in peripherin/RDS in autosomal dominant macular dystrophies in a Spanish population. *Mol Vis* 2007; 13: 1031–1037.

57. Francois J, De Rouck A, Fernandez-Sasso D. Electro-oculography in vitelliform degeneration of the macula. *Arch Ophtalmol* 1967; 77: 726–733.

58. Blodi C, Stone E. Best's vitelliform dystrophy. *Ophthalmic Paediatr Genet* 1990; 11: 49–59.

59. Petrukhin K, Koisti MJ, Bakall B, et al. Identification of the gene responsible for Best macular dystrophy. *Nat Genet* 1998; 19: 241–247.

60. Boon CJF, Van Den Born LI, Visser L, et al. Autosomal recessive bestrophinopathy: Differential diagnosis and treatment options. *Ophthalmology* 2013; 120: 809–820.

61. Boon CJF, Klevering BJ, Leroy BP, et al. The spectrum of ocular phenotypes caused by mutations in the BEST1 gene. *Prog Retin Eye Res* 2009; 28: 187–205.

62. Aaberg T, Han D. Evaluation of phenotypic similarities between Stargardt flavimaculatus and retinal pigment epithelial pattern dystrophies. *Trans Am Ophthalmol Soc* 1987; LXXXV: 101–119.

63. Thomann U, Buchi E, Suppiger M, et al. Age-dependent phenotypic expression of a pattern dystrophy of the retina. *Eur J Ophthalmol* 1995; 5: 107–112.

64. Coco-Martín R. Distrofias Maculares. In: Armadá F, Fonseca A, Encinas J, et al. (eds) *Patología y Cirugía de la Mácula*. Madrid: Ponencias de la Sociedad Española de Oftalmología. MacLine S.L, 2010, pp. 337–356.

65. Rose PS, Levy HP, Liberfarb RM, et al. Stickler syndrome: clinical characteristics and diagnostic criteria. *Am J Med Genet A* 2005; 138A: 199–207.

66. Kim DY, Mukai S. X-linked juvenile retinoschisis (XLRS): a review of genotype-phenotype relationships. *Semin Ophthalmol* 2013; 28: 392–396.

67. Edwards A. Clinical features of the congenital vitreoretinopathies. *Eye* 2008; 22: 1233–1242.

68. Bamashmus MA, Downey LM, Inglehearn CF, et al. Genetic heterogeneity in familial exudative vitreoretinopathy ; exclusion of the EVR1 locus on chromosome 11q in a large autosomal dominant pedigree. *Br J Ophthalmol* 2000; 84: 358–363.

Han transcurrido más de 5 años desde la publicación de esta Guía de Práctica Clínica y está pendiente su actualización

69. Ober R, Bird A, Hamilton A, et al. Autosomal dominant exudative vitreoretinopathy. *Br J Ophthalmol* 1980; 64: 112–120.

70. Liutkevi iene R, Lesauskaite V, Ašmoniene V, et al. Inherited macular dystrophies and differential diagnostics. *Medicina (B Aires)* 2012; 48: 485–495.

71. Bravo-Gil N, Méndez-Vidal C, Romero-Pérez L, et al. Improving the management of Inherited Retinal Dystrophies by targeted sequencing of a population-specific gene panel. *Sci Rep* 2016; 6: 23910.

72. Molday RS, Kellner U, Weber BHF. X-l inked juvenile retinoschisis: Clinical diagnosis, genetic analysis, and molecular mechanisms. *Prog Retin Eye Res* 2013; 31: 195–212.

73. Kellner U. Imaging and the perspective of clinical electrophysiology. *Doc Ophthalmol* 2008; 116: 75–77.

74. Kiser AK, Mladenovich D, Eshraghi F, et al. Reliability and consistency of visual acuity and contrast sensitivity measures in advanced eye disease. *Optom Vis Sci* 2005; 82: 946–954.

75. Gerth C, Wright T, Heón E, et al. Assessment of Central Retinal Function in Patients with Advanced Retinitis Pigmentosa. *Investig Opthalmology Vis Sci* 2007; 48: 1312–1318.

76. Moloney TP, O'Hagan S, Lee L. Ultrawide-field fundus photography of the first reported case of gyrate atrophy from Australia. *Clin Ophthalmol* 2014; 8: 1561–3.

77. Furino C, Boscia F, Cardascia N, et al. Fundus autofluorescence, optical coherence tomography and visual acuity in adult-onset foveomacular dystrophy. *Ophthalmologica* 2008; 222: 240–244.

78. Sunness JS, Steiner JN. Retinal function and loss of autofluorescence in stargardt disease. *Retina* 2008; 28: 794–800.

79. Oishi A, Ogino K, Makiyama Y, et al. Wide-Field Fundus Autofluorescence Imaging of Retinitis Pigmentosa. *Ophthalmology* 2013; 120: 1827–1834.

80. Ogura S, Yasukawa T, Kato A, et al. Wide-field fundus autofluorescence imaging to evaluate retinal function in patients with retinitis pigmentosa. *Am J Ophthalmol* 2014; 158: 1093–8.

81. Mitamura Y, Mitamura-Aizawa S, Nagasawa T, et al. Diagnostic imaging in patients with retinitis pigmentosa. *J Med Investig* 2012; 59: 1–11.

82. Wabbels B, Demmler A, Paunescu K, et al. Fundus autofluorescence in children and teenagers with hereditary retinal diseases. *Graefe's Arch Clin Exp Ophthalmol* 2006; 244: 36–45.

Han transcurrido más de 5 años desde la publicación de esta Guía de Práctica Clínica y está pendiente su actualización

83. Hajali M, Fishman G a, Anderson RJ. The prevalence of cystoid macular oedema in retinitis pigmentosa patients determined by optical coherence tomography. *Br J Ophthalmol* 2008; 92: 1065–1068.

84. Oh KT, Weleber RG, Stone EM, et al. Electroretinographic findings in patients with Stargardt disease and fundus flavimaculatus. *Retina* 2004; 24: 920–928.

85. Iijima H, Yamaguchi S, Kogure S, et al. Electroretinogram in cone dystrophy. *Jpn J Ophthalmol* 1991; 35: 453–466.

86. Kelly JP, Crognale M a., Weiss AH. ERGs, cone-isolating VEPs and analytical techniques in children with cone dysfunction syndromes. *Doc Ophthalmol* 2003; 106: 289–304.

87. Makiyama Y, Ooto S, Hangai M, et al. Macular Cone Abnormalities in Retinitis Pigmentosa with Preserved Central Vision Using Adaptive Optics Scanning Laser Ophthalmoscopy. *PLoS One* 2013; 8: e79447.

88. Tojo N, Nakamura T, Fuchizawa C, et al. Adaptive optics fundus images of cone photoreceptors in the macula of patients with retinitis pigmentosa. *Clin Ophthalmol* 2013; 7: 203–10.

89. González-del Pozo M, Borrego S, Barragán I, et al. Mutation screening of multiple genes in Spanish patients with autosomal recessive retinitis pigmentosa by targeted resequencing. *PLoS One* 2011; 6: e27894.

90. Akinci A, Oner O, Aktas Z, et al. Refractive errors and strabismus in children with laurence-moon-biedl syndrome. *J Pediatr Ophthalmol Strabismus* 2009; 47: 26–28.

91. Iannaccone A, Kritchevsky SB, Ciccarelli ML, et al. Kinetics of visual field loss in Usher syndrome Type II. *Invest Ophthalmol Vis Sci* 2004; 45: 784–792.

92. Young NM, Mets MB, Hain TC. Early diagnosis of Usher syndrome in infants and children. *American Journal of Otology* 1996; 17: 30–34.

93. McCulloch DL, Marmor MF, Brigell M, et al. ISCEV Standard for full-field clinical electroretinography (2015 update). *Doc Ophthalmol* 2015; 130: 1–12.

94. Odom JV, Bach M, Brigell M, et al. ISCEV standard for clinical visual evoked potentials (2009 update). *Doc Ophthalmol* 2010; 120: 111–119.

95. Hood DC, Bach M, Brigell M, et al. ISCEV standard for clinical multifocal electroretinography (mfERG) (2011 edition). *Doc Ophthalmol* 2012; 124: 1–13.

96. Marmor MF, Brigell MG, McCulloch DL, et al. ISCEV standard for clinical electro-oculography (2010 update). *Doc Ophthalmol* 2011; 122: 1–7.

Han transcurrido más de 5 años desde la publicación de esta Guía de Práctica Clínica y está pendiente su actualización

97. Bach M, Brigell MG, Hawlina M, et al. ISCEV standard for clinical pattern electroretinography (PERG): 2012 update. *Doc Ophthalmol* 2013; 126: 1–7.

98. Català J, Castany M. Pruebas electrofisiológicas: ¿qué, cuándo, cómo y por qué? (2ª parte). *Ann d'Oftalmologia* 2005; 13: 76–90.

99. Catala J, Castany M. Pruebas electrofisiológicas: ¿qué, cuándo, cómo y por qué? *Ann d'Oftalmologia* 2005; 13: 8–29.

100. Brecelj J. Visual electrophysiology in the clinical evaluation of optic neuritis, chiasmal tumours, achiasmia, and ocular albinism: an overview. *Doc Ophthalmol* 2014; 129: 71–84.

101. Fishman GA, Birch DG, Holder GE, et al. *Electrophysiologic testing in disorders of the retina, optic nerve, and visual pathway.* 2 edition. San Francisco: Oxford University Press, 2001.

102. Espinos C, Pérez-Garrigues H, Beneyto M, et al. Sordera hereditaria sindrómica: Síndrome de Usher. *An Otorrinolaringol Ibero Am* 1999; XXVI: 83–95.

103. Calzada D, Vilela C, Vallet M, et al. Protocolo para la exploración neurofisiológica de los pacientes de retinosis pigmentaria incluidos en los estudios de genética molecular. *Rev Neurofisiología Clínica* 1993; 6: 157–60.

104. Kriss A, Jeffrey B, Taylor D. The electroretinogram in infants and young children. *J Clin Neurophysiol* 1992; 9: 373–93.

105. Alonso L, Grimaldos P, Boix J, et al. Study of families with retinitis pigmentosa in the geographic area of valencia (Spain). In: *6th World RP Congress-IRPA-CRC*. Press London, 1991, pp. 1–8.

106. Millán J, Martínez F, Vilela C, et al. An autosomal dominant retinitis pigmentosa family with close linkage to D7S480 on 7q. *Hum Genet* 1995; 96: 216–8.

107. Nájera C, Millán JM, Vilela C, et al. Classification of retinitis pigmentosa in a spanish population on the basis of clinical features and mode of inheritance. *Genetic*.

108. Burguera J, Vilela C, Vallet M, et al. ERG y PEV en pacientes con la enfermedad de parkinson. *Arch Neurobiol* 1990; 53: 1–7.

109. Burguera J, Vilela C. The electroretinogram and visual evoked potential in parkinson's disease. *Park Dig* 1991; 4: 3–4.

110. Heckenlively JR, G.B.Arden, Nusinowitz S, et al. *Principles Practice Clinical Electrophysiology Vision*. Masachusetts, London: The Mit Press Cambridge, 2006.

Han transcurrido más de 5 años desde la publicación de esta Guía de Práctica Clínica, está pendiente su actualización

111. Belda J, Romá J, Vilela C, et al. Serum vitamin e levels negatively correlate with severity of age-related macular degeneration. *Med Aging Dev.*

112. Hawlina M, Konec B. New noncorneal HK-loop electrode for clinical electroretinography. *Doc Ophthalmol* 1992; 81: 253–9.

113. Marmor MF, Kellner U, Lai TYY, et al. Revised recommendations on screening for chloroquine and hydroxychloroquine retinopathy. *Ophthalmology* 2011; 118: 415–422.

114. Bergholz R, Rüther K, Schroeter J, et al. Influence of chloroquine intake on the multifocal electroretinogram in patients with and without maculopathy. *Doc Ophthalmol* 2015; 130: 211–219.

115. Arden BYGB, Kelsey a DJH. Changes Produced By Light in the Standing. *J Physiol* 1962; 161: 189–204.

116. Arden GB, Barrada. A. An analysis of the electroculograms of a series of normal subjects. *Br J Ophthalmol* 1962; 46: 468–82.

117. Arden G, Barrada a, Kelsey J. New clinical test of retinal function based upon the standing potential of the eye. *Br J Ophthalmol* 1962; 46: 449–467.

118. Koenekoop RK, Lopez I, Den Hollander AI, et al. Genetic testing for retinal dystrophies and dysfunctions: Benefits, dilemmas and solutions. *Clin Exp Ophthalmol* 2007; 35: 473–485.

119. Lambertus S, Lindner M, Bax NM, et al. Progression of Late-Onset Stargardt Disease. *Investig Opthalmology Vis Sci* 2016; 57: 5186.

120. Walia S, Fishman G a. Natural history of phenotypic changes in Stargardt macular dystrophy. *Ophthalmic Genet* 2009; 30: 63–68.

121. Fishman G. Fundus flavimaculatus. A clinical classification. *Arch Ophthalmol* 1976; 94: 2061–67.

122. Van Huet R a C, Bax NM, Westeneng-Van Haaften SC, et al. Foveal sparing in Stargardt disease. *Invest Ophthalmol Vis Sci* 2014; 55: 7467–7478.

123. Budiene B, Liutkeviciene R, Zaliuniene D. Best vitelliform macular dystrophy: literature review. *Open Med* 2014; 784–795.

124. North V, Gelman R, Tsang SH. Juvenile-onset macular degeneration and allied disorders. *Dev Ophthalmol* 2014; 53: 44–52.

125. Querques G, Zerbib J, Georges A, et al. Multimodal analysis of the progression of Best vitelliform macular dystrophy. *Mol Vis* 2014; 20: 575–592.

Han transcurrido más de 5 años desde la publicación de esta Guía de Práctica Clínica y está pendiente de su actualización

126. Ander G, Gorin MB, Polkinghorne PJ, et al. Detection of the Carrier State of X-Linked Retinoschisis. *Am J Ophthalmol* 1988; 105: 590–595.

127. Bowles K, Cukras C, Turriff A, et al. X-linked retinoschisis: RS1 mutation severity and age affect the ERG phenotype in a cohort of 68 affected male subjects. *Invest Ophthalmol Vis Sci* 2011; 52: 9250–9256.

128. Macdonald I, Smaoui N, Seabra M. Choroideremia. In: Pagon R, Adam M, Ardinger H (eds) *GeneReviews*. Seatle (WA): University of Washington, 2014, pp. 1–12.

129. De Laey J. Leber's congenital amaurosis. *Bull Soc Belge Ophtalmol* 1991; 241: 41–50.

130. Seabra M, Brown M, Goldstein J. Retinal degeneration in choroideremia : Deficiency of Rab ge. *Science (80-)* 1993; 259: 377–381.

131. Iannaccone A, Vingolo EM, Rispoli E, et al. Electroretinographic alterations in the Laurence-Moon-Bardet-Biedl phenotype. *Acta Ophthalmol Scand* 1996; 74: 8–13.

132. Smith RJ, Berlin CI, Hejtmancik JF, et al. Clinical diagnosis of the Usher syndromes. Usher Syndrome Consortium. *Am J Med Genet* 1994; 50: 32–38.

133. Pakarinen L, Tuppurainen K, Laippala P, et al. The ophthalmological course of Usher syndrome type III. *Int Ophthalmol* 1996; 19: 307–311.

134. Mets MB, Young NM, Pass a, et al. Early diagnosis of Usher syndrome in children. *Trans Am Ophthalmol Soc* 2000; 98: 237–242; discussion 243–245.

135. Tamayo ML, Maldonado C, Plaza SL, et al. Neuroradiology and clinical aspects of Usher syndrome. *Clin Genet* 1996; 50: 126–132.

136. Abraham FA, Cohen D, Sohmer H. Usher's syndrome: electrophysiological tests of the visual and auditory systems. *Doc Ophthalmol* 1977; 44: 435–44.

137. Fleischhauer J, Nion WA, Niemeyer G. Syndromic retinitis pigmentosa: ERG and phenotypic changes. *Klin Monbl Augenheilkd* 2005; 222: 186–190.

138. Beales P, Elcioglu N, Woolf A, et al. New criteria for improved diagnosis of Bardet-Biedl syndrome: results of a population survey. 1999; 437–446.

139. Saleh SE, Mady S a., Al-Ghanem MM, et al. Bardet-Biedl syndrome: Clinical, endocrinological and imaging evaluation of three unrelated Bedouin children. *Med Princ Pract* 1998; 7: 230–236.

Han transcurrido más de 5 años desde la publicación de esta Guía de Práctica Clínica y está pendiente su actualización

140. M'hamdi O, Redin C, Stoetzel C, et al. Clinical and genetic characterization of Bardet-Biedl syndrome in Tunisia: Defining a strategy for molecular diagnosis. *Clin Genet* 2014; 85: 172–177.

141. Dammeyer J. Development and characteristics of children with Usher syndrome and CHARGE syndrome. *Int J Pediatr Otorhinolaryngol* 2012; 76: 1292–1296.

142. Bande M, Pose S, Treus A, et al. Síndrome de Kearns-Sayre : manifestaciones oftalmológicas. *Ann Pediatr* 2015; 82: e151–3.

143. Finsterer J, Frank M. Diabetes in Kearns-Sayre Syndrome: More Common than Anticipated. *Can J Diabetes* 2015; 39: 253.

144. Esteves F, Dolz-Marco R, Hernández-Martínez P, et al. Pattern dystrophy of the macula in a case of steinert disease. *Case Rep Ophthalmol* 2013; 4: 129–33.

145. Kimizuka Y, Kiyosawa M, Tamai M, et al. Retinal changes in myotonic dystrophy. Clinical and follow-up evaluation. *Retina* 1993; 13: 1129–35.

146. Sigesmund D, Weleber R, Pillers D, et al. Characterization of the ocular phenotype of Duchenne and Becker muscular dystrophy. *Ophthalmology* 1994; 101: 856–65.

147. Crane D. Revisiting the neuropathogenesis of Zellweger syndrome. *Neurochem Int* 2014; 69: 1–8.

148. Folz S, Trobe J. The peroxisome and the eye. *Surv Ophthalmol* 1991; 35: 353–68.

149. Steinberg S, Raymond G, Braverman N, et al. Peroxisome Biogenesis Disorders, Zellweger Syndrome Spectrum. In: Pagon R, Adam M, Ardinger H (eds) *GeneReviews® [Internet].* Seattle (WA): University of Washingtonhttp://www.ncbi.nlm.nih.gov/books/NBK1448/.

150. Rinaldi E, Cotticelli L, Di Meo A, et al. Ocular findings in Refsum's disease. *Metab Pediatr Ophthalmol* 1981; 5: 149–54.

151. Grant C a, Berson EL. Treatable forms of retinitis pigmentosa associated with systemic neurological disorders. *Int Ophthalmol Clin* 2001; 41: 103–10.

152. Hooper A, Burnett J. Update on primary hypobetalipoproteinemia. *Curr Atheroscler Rep* 2014; 16: 423.

153. Lee J, Hegele R a. Abetalipoproteinemia and homozygous hypobetalipoproteinemia: A framework for diagnosis and management. *J Inherit Metab Dis* 2014; 37: 333–339.

154. Welty FK. Hypobetalipoproteinemia and abetalipoproteinemia. *Curr Opin Lipidol* 2014; 25: 161–8.

Han transcurrido más de 5 años desde la publicación de esta Guía de Práctica Clínica y está pendiente su actualización

155. Alshareef R a., Bansal AS, Chiang A, et al. Macular atrophy in a case of abetalipoproteinemia as only ocular clinical feature. *Can J Ophthalmol / J Can d'Ophtalmologie* 2015; 50: e43–e46.

156. Wong A, Héon E. Helicoid peripapillary chorioretinal degeneration in abetalipoproteinemia. *Arch Ophthalmol* 1998; 116: 250–1.

157. Duker J, Belmont J, Bosley T. Angioid streaks associated with abetalipoproteinemia. Case report. *Arch Ophthalmol* 1987; 105: 1173–4.

158. Sperling MA, Hiles DA, Kennerdell JS. Electroretinographic responses following vitamin A therapy in A-beta-lipoproteinemia. *Am J Ophthalmol* 1972; 73: 342–51.

159. Sirisena ND, Thalgahagoda S, Abeyagunawardena A, et al. Novel COL4A3 gene mutations in a consanguineous family with autosomal recessive Alport syndrome. *Nephrology* 2015; 20: 580–580.

160. Savige J, Sheth S, Leys A, et al. Ocular features in Alport syndrome: pathogenesis and clinical significance. *Clin J Am Soc Nephrol* 2015; 10: 703–709.

161. Zylbermann R, Silverstone B, Brandes E, et al. Retinal lesions in Alport's syndrome. *J Pediatr Ophthalmol Strabismus* 1980; 17: 255–60.

162. Sohar E. A heredo-familial syndrome characterized by renal disease, inner ear deafness, and ocular changes. *Harefuah* 1954; 47: 161–2.

163. Sjögren T, Larsson T. Oligophrenia in combination with congenital ichthyosis and spastic disorders; a clinical and genetic study. *Acta Psychiatr Neurol Scand* 1957; 113: 1–112.

164. Sanabria MR, Coco RM. Sjögren-Larsson Syndrome. *Ophthalmology* 2011; 118: 2101–2102.

165. Lund C, Bjørnvold M, Tuft M, et al. Aicardi syndrome: an epidemiologic and clinical study in Norway. *Pediatr Neurol* 2015; 52: 182–6.e3.

166. Martel JN, Rutar T, Lujan BJ, et al. Chorioretinal architecture in Aicardi syndrome: an optical coherence tomography and fluorescein angiography study. *J AAPOS* 2011; 15: 308–10.

167. Guerriero S, Sciruicchio V, De Blasi R, et al. Chorioretinal lacunae: pathognomonic findings for Aicardi syndrome. *J Pediatr Ophthalmol Strabismus* 2010; 21: e1–3.

168. Nowak V, Bremner F, Massey L, et al. Kjellin syndrome: hereditary spastic paraplegia with pathognomonic macular appearance. *Pr Neurol* 2014; 14: 278–9.

Han transcurrido más de 5 años desde la publicación de esta Guía de Práctica Clínica y está pendiente su actualización

169. Farmer S, Longstreth WJ, Kalina R, et al. Fleck retina in Kjellin's syndrome. *Am J Ophthalmol* 1985; 99: 45–50.

170. Tarantola RM, Nguyen V, Agarwal A. Characterization of Kjellin Syndrome using Spectral-Domain Optical Coherence Tomography and Fundus Autofluorescence. *Retin Cases Br Reports* 2011; 5: 49–55.

171. Puech B, Lacour A, Stevanin G, et al. Kjellin syndrome: long-term neuro-ophthalmologic follow-up and novel mutations in the SPG11 gene. *Ophthalmology* 2011; 118: 564–73.

172. Suzuki T, Miyake N, Tsurusaki Y, Okamoto N, Alkindy A, Inaba A, Sato M, Ito S, Muramatsu K, Kimura S, Ieda D, Saitoh S, Hiyane M, Sugimura H, Yagyu K, Shiraishi H, Nakajima M, Fueki N, Habata Y, Ueda Y, Komatsu Y, Yan K, Shimoda K, Shitara Y, Mizuno S, Ic MN. Molecular genetic analysis of 30 families with Joubert syndrome. *Clin Genet* 2016; 1–11.

173. Adams N a, Awadein A, Toma HS. The retinal ciliopathies. *Ophthalmic Genet* 2007; 28: 113–25.

174. Brancati F, Dallapiccola B, Valente EM. Joubert Syndrome and related disorders. *Orphanet J Rare Dis* 2010; 5: 20.

175. Valente E, Dallapiccola B, Bertini E. Joubert syndrome and related disorders. *Handb Clin Neurol* 2013; 113: 1879–88.

176. Knopp C, Rudnik-Schöneborn S, Eggermann T, et al. Syndromic ciliopathies: From single gene to multi gene analysis by SNP arrays and next generation sequencing. *Mol Cell Probes* 2015; 29: 299–307.

177. Álvarez-Satta M, Castro-sánchez S, Valverde D. Alström syndrome : current perspectives. *Appl Clin Genet* 2015; 8: 171–179.

178. Stone E, Ho CY. Genetic testing for inherited heart disease. *Arch Ophtalmol* 2007; 125: 205–212.

179. O'Sullivan J, Mullaney BG, Bhaskar SS, et al. A paradigm shift in the delivery of services for diagnosis of inherited retinal disease. *J Med Genet* 2012; 49: 322–326.

180. Heon E. Predictive DNA testing in ophthalmology: View 1. *Br J Ophthalmol* 2003; 87: 633–635.

181. MacDonald IM, Tran M, Musarella MA. Ocular genetics: current understanding. *Surv Ophthalmol* 2004; 49: 159–196.

182. Ministerios de Sanidad SS e I. Orden SSI/2065/2014, de 31 de octubre, por la que se modifican los anexos I, II y III del Real Decreto 1030/2006, de 15 de

Han transcurrido más de 5 años desde la publicación de esta Guía de Práctica Clínica y está pendiente su actualización

septiembre, por el que se establece la cartera de servicios comunes del Sistema Nacional de Salud y el procedimiento para su actuali. 2014.

183. Alapati A, Goetz K, Suk J, et al. Molecular diagnostic testing by eyeGENE: analysis of patients with hereditary retinal dystrophy phenotypes involving central vision loss. *Invest Ophthalmol Vis Sci* 2004; 31: 15510–5521.

184. Combs R, McAllister M, Payne K, et al. Understanding the impact of genetic testing for inherited retinal dystrophy. *Eur J Hum Genet* 2013; 21: 1–5.

185. Eden M, Payne K, Combs RM, et al. Valuing the benefits of genetic testing for retinitis pigmentosa: a pilot application of the contingent valuation method. *Br J Ophthalmol* 2013; 97: 1051–1056.

186. Mackey D, Heon E, Webster A. Predictive DNA testing in ophthalmology: View 2. *Br J Ophthalmol* 2003; 87: 633.

187. Wiggs J, Pierce E. Genetic testing for inherited eye disease: who benefits? *JAMA Ophthalmol* 2013; 131: 9–10.

188. Sutherland JE, Day M a. Advantages and disadvantages of molecular testing in ophthalmology. *Expert Rev Ophthalmol* 2011; 6: 221–245.

189. Zanolli MT, Khetan V, Dotan G, et al. Should patients with ocular genetic disorders have genetic testing? *Curr Opin Ophthalmol* 2014; 25: 359–365.

190. Stroh E. Taking the family history in genetic disease. *Curr Opin Ophthalmol* 2011; 22: 340–346.

191. Berger W, Kloeckener-Gruissem B, Neidhardt J. The molecular basis of human retinal and vitreoretinal diseases. *Prog Retin Eye Res* 2010; 29: 335–375.

192. Downs K, Zacks DN, Caruso R, et al. Molecular testing for hereditary retinal disease as part of clinical care. *Arch Ophthalmol* 2007; 125: 252–258.

193. Wang DY, Chan WM, Tam POS, et al. Gene mutations in retinitis pigmentosa and their clinical implications. *Clin Chim Acta* 2005; 351: 5–16.

194. Fan BJ, Tam POS, Choy KW, et al. Molecular diagnostics of genetic eye diseases. *Clin Biochem* 2006; 39: 231–239.

195. Evans K, Gregory CY, Er AFRY, et al. The role of molecular genetics in the prenatal diagnosis of retina l dystrophies. *Eye* 1995; 9: 24–28.

196. Wang F, Wang H, Tuan H-F, et al. Next generation sequencing-based molecular diagnosis of retinitis pigmentosa: identification of a novel genotype-phenotype correlation and clinical refinements. *Hum Genet* 2014; 133: 331–345.

Han transcurrido más de 5 años desde la publicación de esta Guía de Práctica Clínica y está pendiente su actualización

197. Corton M, Nishiguchi KM, Avila-Fernández A, et al. Exome Sequencing of Index Patients with Retinal Dystrophies as a Tool for Molecular Diagnosis. *PLoS One* 2013; 8: e65574.

198. Fu Q, Wang F, Wang H, et al. Next-Generation Sequencing–Based Molecular Diagnosis of a Chinese Patient Cohort With Autosomal Recessive Retinitis Pigmentosa. *Investig Opthalmology Vis Sci* 2013; 54: 4158.

199. Golovleva I, Köhn L, Burstedt M, et al. Retinal Degenerative Diseases. 2010; 664: 1–6.

200. Li S, Shen T, Xiao X, et al. Detection of CRB1 mutations in families with retinal dystrophy through phenotype-oriented mutational screening. *Int J Mol Med* 2014; 913–918.

201. Audo I, Bujakowska KM, Leveillard T, et al. Development and application of a next-generation-sequencing (NGS) approach to detect known and novel gene defects underlying retinal diseases. *Orphanet J Rare Dis* 2012; 7: 8.

202. Thiadens A, Klaver C. Genetic Testing and Clinical Characterization of Patients with Cone-Rod Dystrophy. *Invest Ophthalmol Vis Sci* 2010; 51: 6904–6905.

203. Fujinami K, Zernant J, Chana RK, et al. *ABCA4* Gene Screening by Next-Generation Sequencing in a British Cohort. *Investig Opthalmology Vis Sci* 2013; 54: 6662.

204. Drenser KA, Dailey W, Vinekar A, et al. Clinical presentation and genetic correlation of patients with mutations affecting the FZD4 gene. *Arch Ophthalmol* 2009; 127: 1649–1654.

205. Bhatti MT. Retinitis pigmentosa, pigmentary Retinopathies, and Neurologic Diseases.

206. Jaijo T, Aller E, Beneyto M, et al. Estudio genético molecular del síndrome de Usher en España. 2005; 1: 285–289.

207. McKibbin M, Ahmed M, Allsop MJ, et al. Current understanding of genetics and genetic testing and information needs and preferences of adults with inherited retinal disease. *Eur J Hum Genet* 2014; 22: 1058–1062.

208. Forsythe E, Beales PL. Bardet–Biedl syndrome. *Eur J Hum Genet* 2013; 21: 8–13.

209. Scanga HL, Nischal KK. Genetics and Ocular Disorders. *Pediatr Clin North Am* 2014; 61: 555–565.

210. Wang X, Wang H, Sun V, et al. Comprehensive molecular diagnosis of 179 Leber congenital amaurosis and juvenile retinitis pigmentosa patients by targeted next generation sequencing. *J Med Genet* 2013; 50: 674–688.

Han transcurrido más de 5 años desde la publicación de esta Guía de Práctica Clínica y está pendiente su actualización

211. Khan A, Al-Mesfer S, Al-Turkmani S, et al. Genetic analysis of strictly defined Leber congenital amaurosis with (and without) neurodevelopmental delay. *Br J Ophthalmol* 2014; 98: 1724–1728.

212. Hanein S, Perrault I, Gerber S, et al. Leber congenital amaurosis: Comprehensive survey of the genetic heterogeneity, refinement of the clinical definition, and genotype-phenotype correlations as a strategy for molecular diagnosis. *Hum Mutat* 2004; 23: 306–317.

213. Stone E. Leber Congenital Amaurosis–A Model for Efficient Genetic Testing of Heterogeneous Disorders: LXIV Edward Jackson Memorial Lecture. *Am J Ophthalmol* 2007; 144: 791–811.

214. Chan S, Freund PR, MacDonald I. Advances in the genetics of eye diseases. *Curr Opin Pulm Med* 2013; 25: 645–52.

215. Gillespie RL, Hall G, Black GC. Genetic testing for inherited ocular disease: delivering on the promise at last? *Clin Experiment Ophthalmol* 2014; 42: 65–77.

216. Mezer E, Sutherland J, Goei SL, et al. Utility of molecular testing for related retinal dystrophies. *Can J Ophthalmol / J Can d'Ophtalmologie* 2006; 41: 190–196.

217. Pradhan M, Hayes I, Vincent A. An audit of genetic testing in diagnosis of inherited retinal disorders: a prerequisite for gene-specific intervention. *Clin Experiment Ophthalmol* 2009; 37: 703–711.

218. Goodwin P. Hereditary retinal disease. *Curr Opin Ophthalmol* 2008; 19: 255–262.

219. Shanks ME, Downes SM, Copley RR, et al. Next-generation sequencing (NGS) as a diagnostic tool for retinal degeneration reveals a much higher detection rate in early-onset disease. *Eur J Hum Genet* 2013; 21: 274–280.

220. Chang S, Vaccarella L, Olatunji S, et al. Diagnostic challenges in retinitis pigmentosa: genotypic multiplicity and phenotypic variability. *Curr Genomics* 2011; 12: 267–75.

221. Ruddle J. Gene testing for the next generation. *Clin Experiment Ophthalmol* 2014; 42: 1–1.

222. Sutherland J, Day M. Genetic counseling and genetic testing in ophthalmology. *Curr Opin Ophthalmol* 2009; 20: 343–350.

223. Ernest PJG, Boon CJF, Klevering BJ, et al. Outcome of ABCA4 microarray screening in routine clinical practice. *Mol Vis* 2009; 15: 2841–7.

224. Clark GR, Crowe P, Muszynska D, et al. Development of a Diagnostic Genetic Test for Simplex and Autosomal Recessive Retinitis Pigmentosa. *Ophthalmology* 2010; 117: 2169–2177.e3.

Han transcurrido más de 5 años desde la publicación de esta Guía de Práctica Clínica y está pendiente su actualización

225. Neveling K, Collin RWJ, Gilissen C, et al. Next-generation genetic testing for retinitis pigmentosa. *Hum Mutat* 2012; 33: 963–972.

226. Zaneveld J, Wang F, Wang X, et al. Dawn of ocular gene therapy: Implications for molecular diagnosis in retinal disease. *Sci China Life Sci* 2013; 56: 125–133.

227. Daiger S, Sullivan L, Bowne S. Genes and mutations causing retinitis pigmentosa. *Clin Genet* 2013; 84: 1–16.

228. Anasagasti A, Irigoyen C, Barandika O, et al. Current mutation discovery approaches in Retinitis Pigmentosa. *Vision Res* 2012; 75: 117–129.

229. Willis T, Potrata B, Ahmed M, et al. Understanding of and attitudes to genetic testing for inherited retinal disease: a patient perspective. *Br J Ophthalmol* 2013; 97: 1148–1154.

230. Bong C, Potrata B, Hewison J, et al. Attitudes of patients and relatives/carers towards genetic testing for inherited retinal disease. *Eye (Lond)* 2010; 24: 1622–1625.

231. Kimberling WJ, Hildebrand MS, Shearer a E, et al. Frequency of Usher Syndrome in Two Pediatric Populations: Implications for genetic screening of Deaf and Hard of Hearing Children. *Genet Med* 2011; 12: 512–516.

232. Jefatura del Estado. Ley 14/2007, de 3 de julio, de Investigación biomédica. 2007.

233. Branham K, Yashar BM. Providing comprehensive genetic-based ophthalmic care. *Clin Genet* 2013; 84: 183–189.

234. Schwartz M, Rosenberg T. Prenatal diagnosis of choroidemia. *Acta Ophthalmol Scand* 1996; 74: 33–6.

235. Mackey D. -Overview. Predictive DNA testing in ophthalmology. *Br J Ophthalmol* 2003; 87: 637–8.

236. Potrata B, McKibbin M, Lim JN, et al. 'To perpetuate blindness!': attitudes of UK patients with inherited retinal disease towards genetic testing. *J Community Genet* 2014; 5: 225–22.

237. Ayuso C, Dal-Ré R. Comunicación de los resultados a los participantes en la investigación genética de las enfermedades raras. In: Ayuso C, Dal-Ré R, Palau F (eds) *Ética en la investigación de las enfermedades raras*. Madrid: Ergon, 2016, pp. 57–73.

238. Ministerio de Sanidad y Política Social. Cartera de servicios comunes del Sistema Nacional de Salud y procedimiento para su actualización.

Han transcurrido más de 5 años desde la publicación de esta Guía de Práctica Clínica y está pendiente su actualización

239. Grover S, Fishman G a, Brown J. Patterns of visual field progression in patients with retinitis pigmentosa. *Ophthalmology* 1998; 105: 1069–1075.

240. Flynn MF, Fishman G a, Anderson RJ, et al. Retrospective longitudinal study of visual acuity change in patients with retinitis pigmentosa. *Retina* 2001; 21: 639–646.

241. Genead M a, Fishman G a. Cystic macular oedema on spectral-domain optical coherence tomography in choroideremia patients without cystic changes on fundus examination. *Eye (Lond)* 2011; 25: 84–90.

242. Roberts MF, Fishman G a, Roberts DK, et al. Retrospective, longitudinal, and cross sectional study of visual acuity impairment in choroideraemia. *Br J Ophthalmol* 2002; 86: 658–662.

243. Nagy D, Schönfisch B, Zrenner E, et al. Long-term follow-up of retinitis pigmentosa patients with multifocal electroretinography. *Invest Ophthalmol Vis Sci* 2008; 49: 4664–71.

244. Wolsley CJ, Silvestri G, O'Neill J, et al. The association between multifocal electroretinograms and OCT retinal thickness in retinitis pigmentosa patients with good visual acuity. *Eye* 2009; 23: 1524–1531.

245. Ikenoya K, Kondo M, Piao C-H, et al. Preservation of macular oscillatory potentials in eyes of patients with retinitis pigmentosa and normal visual acuity. *Invest Ophthalmol Vis Sci* 2007; 48: 3312–7.

246. Berson E, Sandberg M, Rosner B, et al. Natural course of retinitis pigmentosa over a three-year interval. *Am J Ophthalmol* 1985; 99: 240–51.

247. Holopigian K, Greenstein V, Seiple W, et al. Rates of change differ among measures of visual function in patients with retinitis pigmentosa. *Ophthalmology* 1996; 103: 398–405.

248. Takki KK, Milton RC. The natural history of gyrate atrophy of the choroid and retina. *Ophthalmology* 1981; 88: 292–301.

249. Kaiser-Kupfer M, Kuwabara T, Askanas V. Systemic manifestations of gyrate atrophy of the choroid and retina. *Ophthalmology* 1981; 88: 302–6.

250. Freund PR. *The natural history and genotypes of choroideremia.* University of Alberta. Epub ahead of print 2014. DOI: 10.1007/s13398-014-0173-7.2.

251. Hartong DT, Berson EL, Dryja TP. Retinitis pigmentosa. *Lancet* 2006; 368: 1795–809.

252. Berson EL. Retinitis pigmentosa: The Friedenwald lecture. *Investig Ophthalmol Vis Sci* 1993; 34: 1659–1676.

Han transcurrido más de 5 años desde la publicación de esta Guía de Práctica Clínica y está pendiente su actualización

253. MacDonald I, Hume S, Chan S, et al. Choroideremia. In: Pagon R, Adam M, Ardinger H (eds) *GeneReviews® [Internet].* Seattle (WA): University of Washingtonhttp://www.ncbi.nlm.nih.gov/books/NBK1337/ (2003).

254. Rubin M, Fishman R, McKay R. Choroideremia. Study of a family and literature review. *Arch Ophthalmol* 1966; 76: 563–74.

255. Berson E. Electroretinographic findings in retinitis pigmentosa. *Jpn J Ophthalmol* 1987; 31: 327–48.

256. Joint Committee on Infant Hearing. Year 2007 Position Statement: Principles and Guidelines for Early Hearing Detection and Intervention Programs. *Pediatrics* 2007; 120: 898–921.

257. Trinidad-Ramos G, de Aguilar VA, Jaudenes-Casaubón C, et al. Recomendaciones de la comision para la deteccion precoz de la hipoacusia (CODEPEH) para 2010. *Acta otorrinolaringológica española* 2010; 61: 69–77.

258. Jatana K, Thomas D, Weber L. Usher Syndrome: Characteristics and Outcomes of Pediatric Cochlear Implant Recipients. *Otol J.* 2013; 34: 484–489.

259. Iwasaki S, Maruyama Y, Hotta Y, et al. Survey in to the prevalence of hearing loss in patients diagnosed with retinitis pigmentosa. *Int Ophthalmol* 2004; 25: 277–282.

260. Pennings R, Huygen P, Weston M, et al. Pure tone hearing thresholds and speech recognition scores in Dutch patients carrying mutations in the USH2A gene. *Otol Neurotol* 2003; 24: 58–63.

261. Teschner M, Neuburger J, Gockeln R, et al. 'Minimized rotational vestibular testing' as a screening procedure detecting vestibular areflexy in deaf children: screening cochlear implant candidates for Usher syndrome type I. *Eur Arch Oto-Rhino-Laryngology* 2008; 265: 759–763.

262. Bamiou DE, Spraggs PRD, Gibberd FB, et al. Hearing loss in adult Refsum's disease. *Clin Otolaryngol Allied Sci* 2003; 28: 227–230.

263. Lamont P, Surtees R, Woodward C, et al. Clinical and laboratory findings in referrals for mitochondrial DNA analysis. *Arch Dis Child* 1998; 79: 22–27.

264. Marr JE, Halliwell-Ewen J, Fisher B, et al. Associations of high myopia in childhood. *Eye* 2001; 15: 70–74.

265. Logan NS, Gilmartin B, Marr JE, et al. Community-based study of the association of high myopia in children with ocular and systemic disease. *Optom Vis Sci* 2004; 81: 11–13.

266. Riise R. Visual function in Laurence-Moon-Bardet-Biedl syndrome. A survey of 26 cases. *Acta Ophthalmol Suppl* 1987; 182: 128–131.

Han transcurrido más de 5 años desde la publicación de esta Guía de Práctica Clínica y está pendiente su actualización

267. Russell-Eggitt M, Clayton PT, Kriss A, et al. Alstrom Syndrome Report of 22 Cases and Literature Review. *Ophthalmology* 1998; 105: 1274–1280.

268. Fleischhauer J, Njoh W, Niemeyer G. Syndromic retinitis pigmentosa: ERG and phenotypic changes. *Klin Monbl Augenheilkd* 2005; 222: 186–190.

269. Gerth C, Morel CF, Feigenbaum A, et al. Ocular phenotype in patients with methylmalonic aciduria and homocystinuria, cobalamin C type. *J AAPOS* 2008; 12: 591–6.

270. Collins J, Holder GE, Herbert H, et al. Batten disease: features to facilitate early diagnosis. *Br J Ophthalmol* 2006; 90: 1119–1124.

271. Dulz S, Wagenfeld L, Nickel M, et al. Novel morphological macular findings in juvenile CLN3 disease. *Br J Ophthalmol* 2005; in press.

272. Francis JH, Rao L, Rosen RB. Methylmalonic aciduria and homocystinuria-associated maculopathy. *Eye (Lond)* 2010; 24: 1731–2.

273. Ticho B, Feist R, Fishman G. Nondetectable electroretinogram in combined methylmalonic aciduria and homocystinuria. *Ann Ophthalmol* 1992; 24: 180–1.

274. Tsina E, Marsden D, Hansen R, et al. Maculopathy and retinal degeneration in Cobalamin C methylmalonic aciduria and homocystinuria. *Arch Ophthalmol* 2005; 123: 1143–6.

275. Martínez M. Clinical symptoms of generalized peroxisomal disorders. *Rev Neurol* 1999; 28: S49–54.

276. Margaron P, Castaner L, Narfström K. Evaluation of Intravitreal -Retinoid Replacement Therapy in a Canine Model of Leber's Congenital Amaurosis. *ARVO*http://www.qltinc.com/development/products/documents/ARVO2009Poster.pdf (2009).

277. Merin S, Obolensky A, Farber MD, et al. A pilot study of topical treatment with an alpha2-agonist in patients with retinal dystrophies. *J Ocul Pharmacol Ther* 2008; 24: 80–86.

278. Pasantes-Morales H, Quiroz H, Quesada O. Treatment with taurine, diltiazem, and vitamin E retards the progressive visual field reduction in retinitis pigmentosa. A 3-year follow-up study. *Metab Brain Dis* 2002; 17: 183–197.

279. Nano H. Tratamiento de la retinosis pigmentaria con raubasina. *Prensa Med Argent* 1977; 64: 52–54.

280. Clemson CM, Tzekov R, Krebs M, et al. Therapeutic potential of valproic acid for retinitis pigmentosa. *Br J Ophthalmol* 2011; 95: 89–93.

Han transcurrido más de 5 años desde la publicación de esta Guía de Práctica Clínica y está pendiente su actualización

281. Bhalla S, Joshi D, Bhullar S, et al. Long-term follow-up for efficacy and safety of treatment of retinitis pigmentosa with valproic acid. *Br J Ophthalmol* 2013; 97: 895–9.

282. Kumar A, Midha N, Gogia V, et al. Efficacy of Oral Valproic Acid in Patients with Retinitis Pigmentosa. *J Ocul Pharmacol Ther* 2014; 30: 580–586.

283. Akiyama M, Ikeda Y, Yoshida N, et al. Therapeutic efficacy of topical unoprostone isopropyl in retinitis pigmentosa. *Acta Ophthalmol* 2014; 92: e229–e234.

284. Tawada A, Sugawara T, Ogata K, et al. Improvement of central retinal sensitivity six months after topical isopropyl unoprostone in patients with retinitis pigmentosa. *Indian J Ophthalmol* 2013; 61: 95–9.

285. Gahlot DK, Sood VP, Khosla PK. Effect of penicillamine on the sensori-neural deafness of retinitis pigmentosa. *J Laryngol Otol* 1977; 91: 1107–1111.

286. Gahlot DK. Penicillamine-A new therapy of retinitis pigmentosa. *Indian J Ophthalmol* 1981; 29: 355–358.

287. Greenstein VC, Holopigian K, Siderides E, et al. The effects of acetazolamide on visual function in retinitis pigmentosa. *Investig Ophthalmol Vis Sci* 1993; 34: 269–273.

288. Katznelson LA, Khoroshilova-Maslova IP, Eliseyeva RF. A new method of treatment of retinitis pigmentosa/pigmentary abiotrophy. *Ann Ophthalmol* 1990; 22: 167–172.

289. Nakazawa M, Ohguro H, Takeuchi K, et al. Effect of nilvadipine on central visual field in retinitis pigmentosa: A 30-month clinical trial. *Ophthalmologica* 2011; 225: 120–126.

290. Nakazawa M, Suzuki Y, Ito T, et al. Long-Term Effects of Nilvadipine against Progression of the Central Visual Field Defect in Retinitis Pigmentosa : An Extended Study. *Hindawi Publ Corp* 2013; 2013: ID 585729.

291. Newsome D, Dorsey F, May J, et al. Glanglioside administration in retinitis pigmentosa. *J Ocul Pharmacol* 1987; 3: 323–332.

292. Birch D, Weleber R, Duncan J, et al. Randomized trial of ciliary neurotrophic factor deliveresd by encapsulated cell intraocular implants for retinitis pigmentosa. *Am J Ophthalmol* 2013; 156: 283–292.

293. Talcott KE, Ratnam K, Sundquist SM, et al. Longitudinal study of cone photoreceptors during retinal degeneration and in response to ciliary neurotrophic factor treatment. *Invest Ophthalmol Vis Sci* 2011; 52: 2219–26.

Han transcurrido más de 5 años desde la publicación de esta Guía de Práctica Clínica y está pendiente su actualización

294. Pilli S, Zawadzki RJ, Telander DG. The dose-dependent macular thickness changes assessed by FD-OCT in patients with retinitis pigmentosa treated with ciliary neurotrophic factor. *Retina* 2014; 34: 1384–1390.

295. Palanker D, Vankov A, Huie P, et al. Design of a high-resolution optoelectronic retinal prosthesis. *J Neural Eng* 2005; 2: S105–20.

296. Huang Q, Chowdhury V, Coroneo MT. Evaluation of patient suitability for a retinal prosthesis using structural and functional tests of inner retinal integrity. *J Neural Eng* 2009; 6: 35010.

297. Fernandes R a B, Diniz B, Ribeiro R, et al. Artificial vision through neuronal stimulation. *Neurosci Lett* 2012; 519: 122–128.

298. Chow AY, Chow VY, Packo KH, et al. The artificial silicon retina microchip for the treatment of vision loss from retinitis pigmentosa. *Arch Ophthalmol* 2004; 122: 460–469.

299. Yanai D, Weiland JD, Mahadevappa M, et al. Visual Performance Using a Retinal Prosthesis in Three Subjects With Retinitis Pigmentosa. *Am J Ophthalmol*; 143. Epub ahead of print 2007. DOI: 10.1016/j.ajo.2007.01.027.

300. Klauke S, Goertz M, Rein S, et al. Stimulation with a wireless intraocular epiretinal implant elicits visual percepts in blind humans. *Investig Ophthalmol Vis Sci* 2011; 52: 449–455.

301. Dorn J, Ahuja A, Caspi A, et al. The detection of motion by blinf subjects with the epiretinal 60-electrode (argus II) retinal prothesis. *JAMA Ophthalmol* 2013; 131: 183–189.

302. Chow AY, Bittner AK, Pardue MT. The artificial silicon retina in retinitis pigmentosa patients (an American Ophthalmological Association thesis). *Trans Am Ophthalmol Soc* 2010; 108: 120–154.

303. Vaidya A, Borgonovi E, Taylor RS, et al. The cost-effectiveness of the Argus II retinal prosthesis in Retinitis Pigmentosa patients. *BMC Ophthalmol* 2014; 14: 49.

304. Vallejo-Torres L, García-Lorenzo B, Castilla I, et al. *Valor Monetario de un Año de Vida Ajustado por Calidad: Estimación empírica del coste de oportunidad en el Sistema Nacional de Salud*. Ministerio de Sanidad, Servicios Sociales e Igualdad. Servicio de Evaluación del Servicio Canario de la Salud, 2015.

305. M.F. D, D.a. W, P. K, et al. Assessing the economic challenges posed by orphan drugs. *Int J Technol Assess Health Care* 2007; 23: 36–42.

306. Das T, Cerro M, Jalali S, et al. Das T. Exp Neurol. 1999.pdf. 1999; 68: 58–68.

Han transcurrido más de 5 años desde la publicación de esta Guía de Práctica Clínica y está pendiente su actualización

307. Radtke ND, Aramant RB, Seiler M, et al. Preliminary report: Indications of improved visual function after retinal sheet transplantation in retinitis pigmentosa patients. *Am J Ophthalmol* 1999; 128: 384–387.

308. Humayun MS, De Juan E. J, Del Cerro M, et al. Human neural retinal transplantation. *Investig Ophthalmol Vis Sci* 2000; 41: 3100–3106.

309. Radtke ND, Seiler MJ, Aramant RB, et al. Transplantation of intact sheets of fetal neural retina with its retinal pigment epithelium in retinitis pigmentosa patients. *Am J Ophthalmol* 2002; 133: 544–550.

310. Berger AS, Tezel TH, Del Priore L V., et al. Photoreceptor transplantation in retinitis pigmentosa: Short-term follow-up. *Ophthalmology* 2003; 110: 383–391.

311. Park SS, Bauer G, Abedi M, et al. Intravitreal Autologous Bone Marrow CD34+ Cell Therapy for Ischemic and Degenerative Retinal Disorders: Preliminary Phase 1 Clinical Trial Findings. *Invest Ophthalmol Vis Sci* 2014; 56: 81–89.

312. Siqueira RC, Messias A, Voltarelli JC, et al. Intravitreal Injection of Autologous Bone Marrow–Derived Mononuclear Cells for Hereditary Retinal Dystrophy. *Retina* 2011; 31: 1207–1214.

313. Radtke ND, Aramant RB, Petry HM, et al. Vision Improvement in Retinal Degeneration Patients by Implantation of Retina Together with Retinal Pigment Epithelium. *Am J Ophthalmol*; 146. Epub ahead of print 2008. DOI: 10.1016/j.ajo.2008.04.009.

314. Schwartz SD, Regillo CD, Lam BL, et al. Human embryonic stem cell-derived retinal pigment epithelium in patients with age-related macular degeneration and Stargardt's macular dystrophy: Follow-up of two open-label phase 1/2 studies. *Lancet* 2015; 385: 509–516.

315. Schwartz SD, Hubschman J, Heilwell G, et al. Embryonic stem cell trials for macular degeneration: a preliminary report. *Lancet* 2012; 379: 713–720.

316. Van Hooser JP, Aleman TS, He YG, et al. Rapid restoration of visual pigment and function with oral retinoid in a mouse model of childhood blindness. *Proc Natl Acad Sci U S A* 2000; 97: 8623–8628.

317. Acland G, Aguirre G, Ray J, et al. Gene therapy restores vision in a canine model of childhood blindness. *Nat Genet* 2001; 28: 92–5.

318. Jacobson SG, Cideciyan A V, Ratnakaram R, et al. Gene Therapy for Leber Congenital Amaurosis caused by RPE65 mutations: Safety and Efficacy in Fifteen Children and Adults Followed up to Three Years. *Arch Ophthalmol* 2012; 130: 9–24.

Han transcurrido más de 5 años desde la publicación de esta Guía de Práctica Clínica y está pendiente su actualización

319. Bennett J, Ashtari M, Wellman J, et al. AAV2 gene therapy readministration in three adults with congenital blindness. *Sci Transl Med* 2012; 8: 120.

320. Weleber RG, Pennesi ME, Wilson DJ, et al. Results at 2 Years after Gene Therapy for RPE65-Deficient Leber Congenital Amaurosis and Severe Early-Childhood-Onset Retinal Dystrophy. *Ophthalmology* 2015; 123: 1606–1620.

321. Bainbridge JWB, Smith AJ, Barker SS, et al. Effect of gene therapy on visual function in Leber's congenital amaurosis. *N Engl J Med* 2008; 358: 2231–39.

322. Bainbridge J, Mehat M, Sundaram V, et al. Long-term effect of gene therapy on Leber's congenital amaurosis. *N Engl J Med* 2015; 372: 1887–97.

323. MacLaren RE, Groppe M, Barnard AR, et al. Retinal gene therapy in patients with choroideremia: initial findings from a phase 1/2 clinical trial. *Lancet* 2014; 383: 1129–37.

324. LaVail M, Yasumura D, Matthes M, et al. Gene Therapy for MERTK-Associated Retinal Degenerations. *Adv Exp Med Biol* 2016; 854: 487–493.

325. Ghazi N, Abboud E, Nowilaty S, et al. Treatment of retinitis pigmentosa due to MERTK mutations by ocular subretinal injection of adeno-associated virus gene vector: results of a phase I trial. H. *Hum Genet* 2016; 135: 327–343.

326. Ye G, Budzynski E, Sonnentag P, et al. Safety and Biodistribution Evaluation of rAAV2tYF-CB-hRS1, a Recombinant Adeno-Associated Virus Vector Expressing Retinoschisin, in RS1-Deficient Mice. *Hum Gene Ther Clin Dev*, 26.

327. Bush RA, Yong Z, Peter C, et al. Preclinical Dose-Escalation Study of Intravitreal AAV-RS1 Gene Therapy in a Mouse Model of X-linked Retinoschisis: Dose-Dependent Expression and Improved Retinal Structure and Function. *Hum Gene Ther* 2016; 27: 376–389.

328. Ye G, Budzynski E, Sonnentag P, et al. Safety and Biodistribution Evaluation in CNGB3-deficient Mice of rAAV2tYF-PR1.7-hCNGB3, a Recombinant AAV Vector for Treatment of Achromatopsia. *Hum Gene Ther Clin Dev*, 7.

329. Ye G, Budzynski E, Sonnentag P, et al. Safety and Biodistribution Evaluation in Cynomolgus Macaques of rAAV2tYF-PR1.7-hCNGB3, a Recombinant AAV Vector for Treatment of Achromatopsia. *Hum Gene Ther Clin Dev*, 8.

330. Binley K, Widdowson P, Loader J, et al. Transduction of photoreceptors with equine infectious anemia virus lentiviral vectors: Safety and biodistribution of stargen for stargardt disease. *Investig Ophthalmol Vis Sci* 2013; 54: 4061–4071.

331. Han Z, Conley S, Naash M. Gene therapy for Stargardt disease associated with ABCA4 gene. *Adv Exp Med Biol* 2014; 801: 719–724.

Han transcurrido más de 5 años desde la publicación de esta Guía de Práctica Clínica y está pendiente su actualización

332. Trapani I, Toriello E, De Simone S, et al. Improved dual AAV vectors with reduced expression of truncated proteins are safe and effective in the retina of a mouse model of Stargardt disease. *Hum Mol Genet* 2015; 24: 6811–6825.

333. Zallocchi M, Binley K, Lad Y, et al. EIAV-based retinal gene therapy in the shaker1 mouse model for usher syndrome type 1B: Development of UshStat. *PLoS One*; 9. Epub ahead of print 2014. DOI: 10.1371/journal.pone.0094272.

334. Rayapudi S, Schwartz S, Wang X, et al. Vitamin A and fish oils for retinitis pigmentosa. *Cochrane Database Syst Rev* 2013; 12: CD008428.

335. Berson E, Rosner B, Sandberg M, et al. A randomized trial of vitamin A and vitamin E supplementation for retinitis pigmentosa. *Arch Ophthalmol* 1993; 111: 761–72.

336. Berson EL, Rosner B, Sandberg MA, et al. Clinical trial of docosahexaenoic acid in patients with retinitis pigmentosa receiving vitamin A treatment. *Arch Ophthalmol* 2004; 122: 1306–14.

337. Berson EL, Rosner B, Sandberg MA, et al. Further Evaluation of Docosahexaenoic Acid in Patients With Retinitis Pigmentosa Receiving Vitamin A Treatment. *Arch Ophthalmol* 2004; 122: 1306–14.

338. Radu R a, Yuan Q, Hu J, et al. Accelerated accumulation of lipofuscin pigments in the RPE of a mouse model for ABCA4-mediated retinal dystrophies following vitamin a supplementation. *Invest Ophthalmol Vis Sci* 2008; 49: 3821–3829.

339. Charbel Issa P, Barnard AR, Herrmann P, et al. Rescue of the Stargardt phenotype in Abca4 knockout mice through inhibition of vitamin A dimerization. *Proc Natl Acad Sci* 2015; 112: 8415–20.

340. Chowers I, Banin E, Merin S, et al. Long-term assessment of combined vitamin A and E treatment for the prevention of retinal degeneration in abetalipoproteinaemia and hypobetalipo-proteinaemia patients. *Eye* 2001; 15: 525–30.

341. Kennaway NG, Weleber RG, Buist NR. Gyrate atrophy of the choroid and retina with hyperornithinemia: biochemical and histologic studies and response to vitamin B6. *Am J Hum Genet* 1980; 32: 529–541.

342. Weleber RG, Kennaway NG. Clinical Trial of Vitamin B6 for Gyrate Atrophy of the Choroid and Retina. *Ophthalmology* 1981; 88: 316–24.

343. Berson E, Rosner B, Sandberg M, et al. A randomized trial of vitamin A and vitamin E supplementation for retinitis pigmentosa. *Arch Ophthalmol* 1993; 111: 761–72.

Han transcurrido más de 5 años desde la publicación de esta Guía de Práctica Clínica y está pendiente su actualización

344. Massof RW, Fishman G a. How strong is the evidence that nutritional supplements slow the progression of retinitis pigmentosa? *Arch Ophthalmol* 2010; 128: 493–495.

345. Snodgrass S. Vitamin neurotoxicity. *Mol Neurobiol* 1992; 6: 41–73.

346. Napoli JL. Retinoic acid: its biosynthesis and metabolism. *Prog Nucleic Acid Res Mol Biol* 1999; 63: 139–88.

347. Rutkowski M, Grzegorczyk K. Adverse effects of antioxidative vitamins. *Int J Occup Med Environ Health* 2012; 25: 105–121.

348. Kapil U. Time to stop giving indiscriminate massive doses of synthetic vitamin A to Indian children. *Public Health Nutr* 2009; 12: 285.

349. Penniston KL, Tanumihardjo S. The acute and chronic toxic effects of vitamin A. *Am J Clin Nutr* 2006; 83: 191–201.

350. Allen H, Haskell M. Estimating the potentual for vitamin A toxicity in women and young children. *J Nutr* 2002; 132: 2907–19S.

351. Lam H, Chow C, Poon W, et al. Risk of vitamin A toxicity from candy-like chewable vitamin supplements for children. *Pediatrics* 2006; 118: 820–4.

352. Olson J. Vitamin A. Present Knowledge in Nutrition. In: *Present Knowledge in Nutrition.* Washington, DC: The Nutrition Foundation, 1993, pp. 176–91.

353. Lawson J, McGuire J. The spectrum of skeletal changes associated with long-term administration of 13-cis-retinoic acid. *Skelet Radiol* 1987; 16: 91–7.

354. Geubel A, De Galocsy C, Aives N, et al. Liver damage caused by therapeutic vitamin A administration: estimate of dose-related toxicity in 41 cases. *Gastroenterology* 1991; 100: 1701–9.

355. Greenberg ER, Baron JA, Stukel TA, et al. A clinical trial of beta carotene to prevent basal-cell and squamous-cell cancer of the skin. *N Engl J Med* 1990; 323: 789–95.

356. Oliveira MR De. The neurotoxic effects of vitamin A and retinoids. 2015; 87: 1361–1373.

357. Alpers DH. Vitamins as drugs: the importance of pharmacokinetics in oral dosing. *Curr Opin Gastroenterol* 2011; 27: 146–51.

358. Halliwell B. Establishing the significance and optimal intake of dietary antioxidants: the biomarker concept. *Nutr Rev* 1999; 57: 104–13.

Han transcurrido más de 5 años desde la publicación de esta Guía de Práctica Clínica y está pendiente su actualización

359. European Food Safety Authority. *Tolerable Upper Intake Levels Scientific Committee on Food Scientific Panel on Dietetic Products, Nutrition and Allergies*. 2006.

360. Food and Nutrition Board I of M. Vitamin A. In: *Dietary Reference Intakes for Vitamin A, Vitamin K, Arsenic, Boron, Chromium, Copper, Iodine, Iron, Manganese, Molybdenum, Nickel, Silicon, Vanadium, and Zinc*. Washington D.C.: National Academy Press, 2001, pp. 65–126.

361. Hoffman DR, Locke KG, Wheaton DH, et al. A randomized, placebo-controlled clinical trial of docosahexaenoic acid supplementation for X-linked retinitis pigmentosa. *Am J Ophthalmol* 2004; 137: 704–18.

362. Hoffman DR, Hughbanks-Wheaton DK, Pearson NS, et al. Four-year placebo-controlled trial of docosahexaenoic acid in X-linked retinitis pigmentosa (DHAX trial): a randomized clinical trial. *JAMA Ophthalmol* 2014; 132: 866–73.

363. Lee TKM, Clandinin MT, Hébert M, et al. Effect of docosahexaenoic acid supplementation on the macular function of patients with Best vitelliform macular dystrophy: randomized clinical trial. *Can J Ophthalmol* 2010; 45: 514–9.

364. Bahrami H, Melia M, Dagnelie G. Lutein supplementation in retinitis pigmentosa : PC-based vision assessment in a randomized double-masked placebo-controlled. *BCM Ophthalmol* 2006; 6: 23.

365. Dagnelie G, Melia B, Sunness J. Lutein supplementation in RP: Vision measures in the clinic. *Invest Ophthalmol Vis Sci* 2003; 44: 780.

366. Berson E, Rosner B, Sandberg M, et al. Clinical trial of lutein in patients with retinitis pigmentosa receiving vitamin A. *Arch Ophthalmol* 2010; 128: 403–11.

367. Dagnelie G, Zorge IS, McDonald TM. Lutein improves visual function in some patients with retinal degeneration: a pilot study via the Internet. *Optometry* 2000; 71: 147–64.

368. Aleman TS, Duncan JL, Bieber ML, et al. Macular Pigment and Lutein Supplementation in Retinitis Pigmentosa and Usher Syndrome. *Inves Ophtalmol Vis …* 2001; 42: 1873–81.

369. Dagnelie G, Zorge I, McDonald T. Lutein improves visual function in some patients with retinal degeneration: a pilot study via the Internet. *Optometry* 2000; 71: 147–64

370. Aleman TS, Cideciyan A V., Windsor EAM, et al. Macular pigment and lutein supplementation in ABCA4-associated retinal degenerations. *Investig Ophthalmol Vis Sci* 2007; 48: 1319–1329.

Han transcurrido más de 5 años desde la publicación de esta Guía de Práctica Clínica y está pendiente su actualización

371. Rotenstreich Y, Belkin M, Sadetzki S, et al. Treatment With 9- cis β-Carotene-Rich Powder in Patients With Retinitis Pigmentosa: A Randomized Crossover Trial. *JAMA Ophthalmol* 2013; 131: 1–8.

372. Druesne-Pecollo N, Latino-Martel P, Norat T, et al. Beta-carotene supplementation and cancer risk: a systematic review and metaanalysis of randomized controlled trials. *Int J Cancer* 2010; 127: 172–184.

373. Rotenstreich Y, Harats D, Shaish A, et al. Treatment of a retinal dystrophy, fundus albipunctatus, with oral 9-cis-{beta}-carotene. *Br J Ophthalmol* 2010; 94: 616–21.

374. Peltola K, Heinonen OJ, Näntö-Salonen K, et al. Oral lysine feeding in gyrate atrophy with hyperornithinaemia - A pilot study. *J Inherit Metab Dis* 2000; 23: 305–307.

375. Sipilä I, Rapola J, Simell O, et al. Supplementary Creatine as a Treatment for Gyrate Atrophy of the Choroid and Retina. *N Engl J Med* 1981; 304: 867–870.

376. Lee TKM, Clandinin MT, Hébert M, et al. Effect of docosahexaenoic acid supplementation on the macular function of patients with Best vitelliform macular dystrophy: randomized clinical trial. *Can J Ophthalmol* 2010; 45: 514–9.

377. Rotenstreich Y, Belkin M, Sadetzki S, et al. Treatment with 9-cis β-carotene-rich powder in patients with retinitis pigmentosa: a randomized crossover trial. *JAMA Ophthalmol* 2013; 131: 985–92.

378. Mehr E, Freíd A. *El cuidado de la baja visión*. 2ª edición. Madrid: Organización Nacional de Ciegos Españoles (ONCE). Sección de acción social, 1995.

379. Binns AM, Bunce C, Dickinson C, et al. How effective is low vision service provision? A systematic review. *Surv Ophthalmol* 2012; 57: 34–65.

380. Fernandez Guardiola A, Sierra Jane I. Análisis de la patología ocular y de la adaptación de ayudas visuales en pacientes afectos de baja visión: revisión de 1.000 casos. *Arch Soc Esp Oftalmol* 2001; 76: 527–31.

381. Altpeter E, Mackeben M, Trauzettel-Klosinski S. The importance of sustained attention for patients with maculopathies. *Vision Res* 2000; 40: 1539–1547.

382. Schuchard R a. Adaptation to macular scotomas in persons with low vision. *Am J Occup Ther Off Publ Am Occup Ther Assoc* 1995; 49: 870–876.

383. Shah M, Zaman M, Khan M, et al. Visual rehabilitation of patients with stargardt's disease. *J Coll Physicians Surg Pakistan* 2008; 18: 294–8.

384. Fonda G, Gardner LR. Characteristics and Low Vision, Corrections in Stargardt's Disease. *Ophthalmology* 1985; 92: 1084–1091.

Han transcurrido más de 5 años desde la publicación de esta Guía de Práctica Clínica y está pendiente su actualización

385. Paskowitz DM, LaVail MM, Duncan JL. Light and inherited retinal degeneration. *Br J Ophthalmol* 2006; 90: 1060–1066.

386. Radu R a, Mata NL, Bagla A, et al. Light exposure stimulates formation of A2E oxiranes in a mouse model of Stargardt's macular degeneration. *Proc Natl Acad Sci U S A* 2004; 101: 5928–5933.

387. Sparrow JR, Nakanishi K, Parish C a. The lipofuscin fluorophore A2E mediates blue light-induced damage to retinal pigmented epithelial cells. *Investig Ophthalmol Vis Sci* 2000; 41: 1981–9.

388. Mata NL, Weng J, Travis GH. Biosynthesis of a major lipofuscin fluorophore in mice and humans with ABCR-mediated retinal and macular degeneration. *Proc Natl Acad Sci U S A* 2000; 97: 7154–9.

389. Scuderi G, Verboschi F, Domanico D, et al. Case Report Fixation Improvement through Biofeedback Rehabilitation in Stargardt Disease. *Case Rep Med* 2016; 2016: 1–4.

390. Vingolo EM, Salvatore S, Cavarretta S. Low-vision rehabilitation by means of MP-1 biofeedback examination in patients with different macular diseases: A pilot study. *Appl Psychophysiol Biofeedback* 2009; 34: 127–133.

391. Brilliant R, Ginsburg L. Rehabilitation of peripheral field defects. Chapter 12. In: Brilliant R (ed) *Essentials of low visión practice*. Boston: Butterworth heinemann, 1999.

392. Alexander KR, Fishman GA, Derlacki DJ. Intraocular light scatter in patients retinitis pigmentosa. *Vision* 1996; 36: 3703–9.

393. Grover S, Alexander KR, Choi DM, et al. Intraocular light scatter in patients with choroideremia. *Ophthalmology* 1998; 105: 1641–1645.

394. Rundquist J. Low Vision Rehabilitation of Retinitis Pigmentosa. *Low Vis Rehabil Retin Pigment - Pract Reports* 2004; 98: 718–724.

395. Van Den Berg TJ. Red glasses and visual function in retinitis pigmentosa. *Doc Ophthalmol* 1989; 73: 255–74.

396. Silver JH, Lyness a L. Do retinitis pigmentosa patients prefer red photochromic lenses? *Ophthalmic Physiol Opt* 1985; 5: 87–89.

397. Kuyk T, Elliott J, Fuhr P. Visual correlates of obstacle avoidance in adults with low vision. *Optom Vis Sci* 1998; 75: 174–82.

398. Weiss N. Low vision management of retinitis pigmentosa. *J Am Optom Assoc* 1991; 62: 42–52.

Han transcurrido más de 5 años desde la publicación de esta Guía de Práctica Clínica y está pendiente su actualización

399. Somani S, Brent MH, Markowitz SN. Visual field expansion in patients with retinitis pigmentosa. *Can J Ophthalmol* 2006; 41: 27–33.

400. Fishman G a. When your eyes have a wet nose: The evolution of the use of guide dogs and establishing the seeing eye. *Surv Ophthalmol* 2003; 48: 452–458.

401. Hartong DT, Jorritsma FF, Neve JJ, et al. Improved mobility and independence of night-blind people using night-vision goggles. *Investig Ophthalmol Vis Sci* 2004; 45: 1725–1731.

402. Hartong DT, Kooijman a. C. Night-vision goggles for night-blind subjects: Subjective evaluation after 2 years of use. *Ophthalmic Physiol Opt* 2006; 26: 490–496.

403. Friedburg C, Serey L, Sharpe LT, et al. Evaluation of the Night Vision Spectacles on patients with impaired night vision. *Graefe's Arch Clin Exp Ophthalmol* 1999; 237: 125–136.

404. Hoover KL. Visual acuity with the ITT Night Vision Aid for patients with night blindness. *Am J Optom Physiol Opt* 1983; 60: 762–8.

405. Mancil RM, Mancil GL, King E, et al. Improving nighttime mobility in persons with night blindness caused by retinitis pigmentosa: A comparison of two low-vision mobility devices. *J Rehabil Res Dev* 2005; 42: 471–486.

406. Spandau UH, Wechsler S, Blankenagel A. Testing night vision goggles in a dark outside environment. *Optom Vis Sci* 2002; 79: 39–45.

407. Kozlowski JM, Mainster MA, Avila MP. Negative-lens field expander for patients with concentric field constriction. *Arch Ophthalmol* 1984; 102: 1182–4.

408. Hoeft WW, Feinbloom W, Brilliant R, et al. Amorphic lenses: a mobility aid for patients with retinitis pigmentosa. *Am J Optom Physiol Opt* 1985; 62: 142–8.

409. Szlyk JP, Seiple W, Laderman DJ, et al. Use of bioptic amorphic lenses to expand the visual field in patients with peripheral loss. *Optom Vis Sci* 1998; 75: 518–24.

410. Laderman DJ, Szlyk JP, Kelsch R, et al. A curriculum for training patients with peripheral visual field loss to use bioptic amorphic lenses. *J Rehabil Res Dev* 2000; 37: 607–619.

411. Holm OC. A simple method for widening restricted visual fields. *Arch Ophthalmol* 1970; 84: 611–2.

412. Lowe J, Drasdo N. Using binocular field expander on a wide-field search task. *Optom Vis Sci* 1992; 69: 186–9.

Han transcurrido más de 5 años desde la publicación de esta Guía de Práctica Clínica y está pendiente de su actualización

413. Kennedy W, Rosten J, Young L, et al. A field expander for patients with retinitis pigmentosa: a clinical study. *Am J Optom Physiol Opt* 1977; 54: 744–55.

414. Drasdo N. Visual field expanders. *Am J Optom Physiol Opt* 1976; 53: 464–7.

415. Holm O. Visual field widening in retinitis pigmentosa [proceedings]. *Acta Ophthalmol Suppl* 1975; 125: 25–6.

416. Woods R, Giorgi R, Berson E, et al. Extended wearing trial of trifield lens device for 'tunnel vision'. 2011; 18: 1492–1501.

417. Loshin DS, Juday RD. The programmable remapper: clinical applications for patients with field defects. *Optom Vis Sci* 1989; 66: 389–95.

418. Hoeft WW, Feinbloom W, Brilliant R, et al. Amorphic lenses: a mobility aid for patients with retinitis pigmentosa. *Am J Optom Physiol Opt* 1985; 62: 142–8.

419. Bowers AR, Luo G, Rensing NM, et al. Evaluation of a prototype Minified Augmented-View device for patients with impaired night vision. *Ophthalmic Physiol Opt* 2004; 24: 296–312.

420. Luo G, Woods RL, Peli E. Collision judgment when using an augmented-vision head-mounted display device. *Investig Ophthalmol Vis Sci* 2009; 50: 4509–4515.

421. Peláez-Coca MD, Vargas-Martín F, Mota S, et al. A versatile optoelectronic aid for low vision patients. *Ophthalmic Physiol Opt* 2009; 29: 565–572.

422. Peláez-Coca MD, Sobrado-Calvo P, Vargas-Martín F. Optoelectronic aid for patients with severely restricted visual fields in daylight conditions. *J Mod Opt* 2011; 58: 1871–1879.

423. Colombo E, Jaen M, Javier Santillán J. *Iluminación y baja visión.* . Sao Paulo, Brasil, 2006.

424. Park WL, Sunness JS. Red contact lenses for alleviation of photophobia in patients with cone disorders. *Am J Ophthalmol* 2004; 137: 774–775.

425. Jonsson ÅC, Burstedt MSI, Golovleva I, et al. Tinted contact lenses in Bothnia dystrophy. *Acta Ophthalmol Scand* 2007; 85: 534–539.

426. Haegerstrom-Portnoy G, Schneck ME, Verdon WA, et al. Clinical vision characteristics of the congenital achromatopsias. I. Visual acuity, refractive error, and binocular status. *Optom Vis Sci* 1996; 73: 446–56.

427. Terry RL. The use of tinted contact lenses in a case of congenital rod monochromatism. *Clin Exp Optom* 1988; 71: 188–90.

Han transcurrido más de 5 años desde la publicación de esta Guía de Práctica Clínica y está pendiente su actualización

428. Brennan M, Cardinali G. The use of preexisting and novel coping strategies in adapting to age-related vision loss. *Gerontologist* 2000; 40: 327–334.

429. Horowitz a. The prevalence and consequences of vision impairment in later life. *Top Geriatr Rehabil* 2004; 20: 185–195.

430. McKinzie C, Reinhardt J, Benn D. Adaptation to Chronic Vision Impairment: Does African American or Caucasian Race Make a Difference? *Res Aging* 2009; 29: 144–162.

431. Chacon-Lopez H, Lopez-Justicia MD, Vervloed MPJ. Psychological and educational recommendations for working with young people with Retinitis Pigmentosa. *Sch Psychol Int* 2014; 35: 357–369.

432. DiNuzzo a R, Black S a, Lichtenstein MJ, et al. Prevalence [correction of prevalance] of functional blindness, visual impairment, and related functional deficits among elderly Mexican Americans. *J Gerontol A Biol Sci Med Sci* 2001; 56: M548–51.

433. Horowitz A. Depression and Vision and Hearing Impairments in Later Life. *Generations* 2003; 27: 32–38.

434. Horowitz A, Brennan M, Reinhardt J. Prevalence and Risk Factors for Self-Reported Visual Impairment Among Middle-Aged and Older Adults 2005. *Res Aging* 2005; 27: 307–326.

435. Reinhardt JP. The importance of friendship and family support in adaptation to chronic vision impairment. *J Gerontol B Psychol Sci Soc Sci* 1996; 51: P268–78.

436. Harsh M. Women Who Are Visually Impaired or Blind as Psychotherapy Clients: *Women Ther* 1993; 14: 55–64.

437. Furner S, Rudberg M, Cassel C. Medical Conditions Differentially Affect the Development of IADL Disability: Implications for Medical Care and Research. *Gerontologist* 1995; 35: 444–450.

438. McAuley E, Konopack JF, Motl RW, et al. Physical activity and quality of life in older adults: Influence of health status and self-efficacy. *Ann Behav Med* 2006; 31: 99–103.

439. Ormel J, Kempen G, Penninx B, et al. Chronic medical conditions and mental health in older people: disability and psychosocial resources mediate specific mental health effects. *Psychol Med* 1997; 27: 1065–77.

440. Reinhardt JP, Boerner K, Benn D. Predicting Individual Change in Support Over Time Among Chronically Impaired Older Adults. *Psychol Aging* 2003; 18: 770–779.

Han transcurrido más de 5 años desde la publicación de esta Guía de Práctica Clínica y está pendiente su actualización

441. Verbrugge LM, Patrick DL. Seven chronic conditions: their impact on US adults' activity levels and use of medical services. *Am J Public Health* 1995; 85: 173–82.

442. Vu HT V, Keeffe JE, McCarty C a, et al. Impact of unilateral and bilateral vision loss on quality of life. *Br J Ophthalmol* 2005; 89: 360–3.

443. Pinquart M, Pfeiffer JP. Perceived social support in adolescents with and without visual impairment. *Res Dev Disabil* 2013; 34: 4125–4133.

444. Codina B. Orientación espacial en personas con ceguera. In: Coco M, Herrera J (eds) *Manual de Baja Visión y Rehabilitación Visual*. Madrid: Editorial Médica Panamericana, 2015, pp. 300–320.

445. Crossland MD, Silver JH. Thirty years in an urban low vision clinic: changes in prescribing habits of low vision practitioners. *Optom Vis Sci* 2005; 82: 617–622.

446. Markowitz SN. Principles of modern low vision rehabilitation. *Can J Ophthalmol / J Can d'Ophtalmologie* 2006; 41: 289–312.

447. Jalali MD, Moussavi MS, Yazdi SAA, et al. Effectiveness of Rational Emotive Behavior Therapy on Psychological Well-Being of People with Late Blindness. *J Ration Cogn Ther* 2014; 32: 233–247.

448. Virgili G, Rubin G. Orientation and mobility training for adults with low vision. *Cochrane database Syst Rev* 2010; CD003925.

449. Gleeson M, Sherrington C, Lo S, et al. Can the Alexander Technique improve balance and mobility in older adults with visual impairments? A randomized controlled trial. *Clin Rehabil* 2015; 29: 244–60.

450. Ingraham C, Vernon M, Clemente B, et al. Sex education for deaf-blind youths and adults. *J Vis Impair Blind* 2000; 94: 756–61.

451. Codina B. Enseñanza de las habilidades de desplazamiento: desarrollo de los componentes perceptivo-motores y cognitivos. In: Alegre de la Rosa O (ed) *Organización escolar y diversidad*. Málaga: Ediciones Aljibe, 2006, pp. 401–438.

452. Berson EL, Hanson AH 3rd, Rosner B, et al. A two year trial of low protein, low arginine diets or vitamin B6 for patients with gyrate atrophy. *Birth Defects Orig Artic Ser* 1982; 18: 209–218.

453. Berson EL, Shih VE, Sullivan PL. Ocular findings in patients with gyrate atrophy on pyridoxine and low-protein, low-arginine diets. *Ophthalmology* 1981; 88: 311–315.

454. Kaiser-Kupfer MI, Caruso RC, Valle D. Gyrate atrophy of the choroid and retina. *Arch Ophthalmol* 1991; 109: 1539–48.

Han transcurrido más de 5 años desde la publicación de esta Guía de Práctica Clínica y está pendiente su actualización

455. Kaiser-Kupfer MI, Caruso RC, Valle D. Gyrate atrophy of the choroid and retina. *Arch Ophthalmol* 2002; 120: 146–53.

456. Kaiser-Kupfer MI, Caruso RC, Valle D, et al. Use of an arginine-restricted diet to slow progression of visual loss in patients with gyrate atrophy. *Arch Ophthalmol* 2004; 122: 982–4.

457. McInnes RR, Arshinoff SA, Bell L, et al. Hyperornithinaemia and gyrate atrophy of the retina: improvement of vision during treatment with a low-arginine diet. *Lancet* 1981; 513–516.

458. Shih VE, Berson EL, Gargiulo M. Reduction of hyperornithinemia with a low protein, low arginine diet and pyridoxine in patients with a deficiency of ornithine-ketoacid transaminase (OKT) activity and gyrate atrophy of the choroid and retina. *Clin Chim Acta* 1981; 113: 243–251.

459. Valle D, Walser M, Brusilow SW, et al. Gyrate atrophy of the choroid and retina: amino acid metabolism and correction of hyperornithinemia with an arginine-deficient diet. *J Clin Invest* 1980; 65: 371–8.

460. Valle D, Walser M, Brusilow S, et al. Gyrate atrophy of the choroid and retina. Biochemical considerations and experience with an arginine-restricted diet. *Ophthalmology* 1981; 88: 325–330.

461. Kaiser-Kupfer MI, de Monasterio F, Valle D, et al. Visual results of a long-term trial of a low-arginine diet in gyrate atrophy of choroid and retina. *Ophthalmology* 1981; 88: 307–310.

462. Wang T, Steel G, Milam a H, et al. Correction of ornithine accumulation prevents retinal degeneration in a mouse model of gyrate atrophy of the choroid and retina. *Proc Natl Acad Sci U S A* 2000; 97: 1224–9.

463. Berson EL, Rosner B, Sandberg MA, et al. Omega-3 intake and visual acuity un patients with retinitis pigmentosa on vitamin A. *Arch Ophthalmol* 2013; 130: 707–11.

464. Berson EL, Rosner B, Sandberg MA, et al. Clinical trial of docosahexaenoic acid in patients with retinitis pigmentosa receiving vitamin A treatment. *Arch Ophthalmol* 2004; 122: 1297–305.

465. Berson EL, Rosner B, Sandberg MA, et al. Further evaluation of docosahexaenoic acid in patients with retinitis pigmentosa receiving vitamin A treatment: subgroup analyses. *Arch Ophthalmol* 2004; 122: 1306–14.

466. Bayyoud T, Bartz-Schmidt KU, Yoeruek E. Long-term clinical results after cataract surgery with and without capsular tension ring in patients with retinitis pigmentosa: a retrospective study. *BMJ Open* 2013; 3: 1–6.

Han transcurrido más de 5 años desde la publicación de esta Guía de Práctica Clínica y está pendiente su actualización

467. Reccia R, Scala A, Bosone G. Posterior chamber intraocular lens implantation in patients with retinitis pigmentosa. *Doc Ophthalmol* 1989; 72: 115–118.

468. Newsome D, Stark W, Maumenee I. Cataract extraction and intraocular lens implantation in patients with retinitis pigmentosa or Usher's syndrome. *Arch Ophtalmol* 1986; 104: 852–854.

469. Kogure S, Iijima H. Preoperative evaluation by laser interferometry in cataractous eyes with retinitis pigmentosa. *Jpn J Ophthalmol* 1993; 37: 282–286.

470. Jackson H, Garway-Heath D, Rosen P, et al. Outcome of cataract surgery in patients with retinitis pigmentosa. *Br J Ophthalmol* 2001; 85: 936–938.

471. Fagerholm P, Philipson T. Cataract in retinitis pigmentosa An analysis of cataract surgery results and pathological lens changes. *Acta Ophthalmol* 1985; 63: 50–58.

472. Bastek J, Heckenlively J, Straatsma B. Cataract surgery in retinitis pigmentosa patients. *Ophthalmology* 1982; 89: 880–884.

473. Hayashi K, Hayashi H, Matsuo K, et al. Anterior capsule contraction and intraocular lens dislocation after implant surgery in eyes with retinitis pigmentosa. *Ophthalmology* 1998; 105: 1239–1243.

474. Figueroa-Wong LW, Suárez-tatá M, Peniche-moreno S, et al. Resultados visuales en pacientes con retinosis pigmentaria , operados de catarata con facoemulsificación e implante de lente intraocular. *Rev Mex Oftalmol* 2003; 77: 41–43.

475. Dikopf MS, Chow CC, Mieler WF, et al. Cataract extraction outcomes and the prevalence of zonular insufficiency in retinitis pigmentosa. *Am J Ophthalmol* 2013; 156: 82–88.

476. Casparis H, Lindsley K, Kuo IC, et al. Surgery for cataracts in people with age-related macular degeneration. *Cochrane Database Syst Rev* 2013; 6: CD006757.

477. Hooper CY, Lamoureux EL, Lim L, et al. Cataract surgery in high-risk age-related macular degeneration: a randomized controlled trial. *Clin Experiment Ophthalmol* 2009; 37: 570–576.

478. American Academy of OPhthalmology Cataract and Anterior Segment Panel. Preferred Practice Pattern Guideline. *Cataract in the adult eye*. San Francisco, CA, 2011.

479. Peralta J, Pastora N. Degeneraciones vitrorretinianas hereditarias. In: Oftalmología SE de (ed) *Patología y Cirugía de la mácula*. 2010.

480. Pendergast SD, Trese MT. Familial exudative vitreoretinopathy: Results of surgical management. *Ophthalmology* 1998; 105: 1015–1023.

Han transcurrido más de 5 años desde la publicación de esta Guía de Práctica Clínica y está pendiente su actualización

481. Shukla D, Singh J, Sudheer G, et al. Familial exudative vitreoretinopathy (fevr). Clinical profile and management. *J Ophthalmol* 2003; 51: 323–328.

482. Carroll C, Papaioannou D, Rees A, et al. *The clinical effectiveness and safety of prophylactic retinal interventions to reduce the risk of retinal detachment and subsequent vision loss in adults and children with Stickler syndrome: a systematic review.* 2011. Epub ahead of print 2011. DOI: 10.3310/hta15160.

483. Ang A, Poulson A V., Goodburn SF, et al. Retinal Detachment and Prophylaxis in Type 1 Stickler Syndrome. *Ophthalmology* 2008; 115: 164–168.

484. Leiba H, Oliver M, Pollack A. Prophylactic laser photocoagulation in Stickler syndrome. *Eye (Lond)* 1996; 10: 701–708.

485. Monin C, Van Efferterre G, Andre-Sereys P, et al. [Prevention of retinal detachment in Wagner–Stickler disease. Comparative study of different methods. Apropos of 22 cases.]. *J Fr Ophtalmol* 1994; 17: 167–74.

486. Monin C, Allagui M, Larricart P, et al. [Prevention of non-traumatic retinal detachment by surgical cerclage. *J Fr Ophtalmol* 1993; 16: 247–53.

487. Fritsch D, Vallat M, Lagoutte F, et al. [Prevention of retinal detachment in Wagner-Stickler syndrome]. *Bull Soc Ophtalmol Fr* 1989; 89: 657–64.

488. Wilkinson C. Interventions for asymptomatic retinal breaks and lattice degeneration for preventing retinal detachment. *Cochrane Database Syst Rev* 2014; CD003170.

489. Ikeda T, Fujikado T, Tano Y. Combined tractional rhegmatogenous retinal detachment in familial exudative vitreoretinopathy associated with posterior retinal holes: Surgical therapy. *Retina* 1998; 18: 566–568.

490. Ikeda T, Fujikado T, Tano Y, et al. Vitrectomy for rhegmatogenous or tractional retinal detachment with familial exudative vitreoretinopathy. *Ophthalmology* 1999; 106: 1081–5.

491. Bergen R, Glassman R. Familial exudative vitreoretinopathy. *Ann Ophthalmol* 1983; 15: 275–276.

492. Sobrin L, Berrocal AM, Murray TG. Retinal detachment 7 years after prophylactic schisis cavity excision in juvenile X-linked retinoschisis. *Ophthalmic surgery, lasers & imaging* 2003; 34: 401–402.

493. Aylward G. Optimal procedures for retinal detachment. In: *Retinak textbook*. 2006, pp. 2095–2105.

494. Schwartz SG, Flynn HW. Primary retinal detachment: scleral buckle or pars plana vitrectomy? *Curr Opin Ophthalmol* 2006; 17: 245–50.

Han transcurrido más de 5 años desde la publicación de esta Guía de Práctica Clínica y está pendiente su actualización

495. Tsang Cw, Cheung BTO, Lam RF, Tsang Cw, Cheung BTO LR (2005). Primary 23-Gauge Vitrectomy for Rhegmatogenous. *Retina* 2008; 28: 1075–1081.

496. Acar N, Kapran Z, Altan T, et al. Primary 25-gauge sutureless vitrectomy with oblique sclerotomies in pseudophakic retinal detachment. *Retina* 2008; 28: 1068–1074.

497. Von Fricken M a, Kunjukunju N, Weber C, et al. 25-Gauge sutureless vitrectomy versus 20-gauge vitrectomy for the repair of primary rhegmatogenous retinal detachment. *Retina* 2009; 29: 444–50.

498. Miller DM, Riemann CD, Foster RE, et al. Primary repair of retinal detachment with 25-gauge pars plana vitrectomy. *Retina* 2008; 28: 931–936.

499. Han DP, Mohsin NC, Guse CE, et al. Comparison of pneumatic retinopexy and scleral buckling in the management of primary rhegmatogenous retinal detachment. *Am J Ophthalmol* 1998; 126: 658–668.

500. Schwartz SG, Kuhl DP, McPherson AR, et al. Twenty-year follow-up for scleral buckling. *Arch Ophthalmol* 2002; 120: 325–329.

501. Heimann H, Bartz-Schmidt KU, Bornfeld N, et al. Scleral Buckling versus Primary Vitrectomy in Rhegmatogenous Retinal Detachment. *Ophthalmology* 2007; 114: 2142–2154.e4.

502. Arya A V, Emerson JW, Engelbert M, et al. Surgical management of pseudophakic retinal detachments: a meta-analysis. *Ophthalmology* 2006; 113: 1724–33.

503. Brazitikos PD, Androudi S, Christen WG, et al. Primary pars plana vitrectomy versus scleral buckle surgery for the treatment of pseudophakic retinal detachment: a randomized clinical trial. *Retina* 2005; 25: 957–64.

504. Lois N, Wong D. Pseudophakic retinal detachment. *Surv Ophthalmol* 2003; 48: 467–487.

505. Abrams G, Azen S, McCuen B 2nd, et al. Vitrectomy with silicone oil or sulfur hexafluoride gas in eyes with severe proliferative vitreoretinopathy: results of a randomized clinical trial. Silicone Study Report 1. *Arch Ophthalmol* 1992; 110: 770–9.

506. Tseng W, Cortez RT, Ramirez G, et al. Prevalence and risk factors for proliferative vitreoretinopathy in eyes with rhegmatogenous retinal detachment but no previous vitreoretinal surgery. *Am J Ophthalmol* 2004; 137: 1105–1115.

507. Jain N, Kozak J, Niziol L, et al. Vitrectomy Alone in the Management of Giant Retinal Tears. *Ophthalmic Surgery, Lasers Imaging Retin* 2014; 45: 421–427.

Han transcurrido más de 5 años desde la publicación de esta Guía de Práctica Clínica y está pendiente su actualización

508. Cox SN, Hay E, Bird A. Treatment of Chronic Macular Edema With Acetazolamide. *Arch Ophtalmol* 1988; 106: 1190–5.

509. Moldow B, Sander B, Lund-andersen H. The effect of acetazolamide on passive and active transport of fluorescein across the blood-retina barrier in retinitis pigmentosa complicated by macular oedema. *Graefe's Arch Clin Exp Ophthalmol* 1998; 236: 881–9.

510. Fishman G, Gilbert L. Acetazolamide for treatment of chronic macular edema in retinitis pigmentosa. *Arch Ophtalmol* 1989; 107: 1445–52.

511. Chung H, Hwang J, Kim J, et al. Optical coherence tomography in the diagnosis and monitoring of cystoid macular edema in patients with retinitis pigmentosa. *Retina* 2006; 26: 922–7.

512. Apushkin M, Fishman G, Grover S, et al. Rebound of cystoid macular edema with continued use of acetazolamide in patients with retinitis pigmentosa. *Retina* 2007; 27: 1112–1118.

513. Orzalesi N, Pierrottet C, Porta A, et al. Long-term treatment of retinitis pigmentosa with acetazolamide A pilot study. *Graefe's Arch Clin Exp Ophthalmol* 1993; 231: 254–256.

514. Apushkin M a, Fishman G a, Janowicz MJ. Monitoring cystoid macular edema by optical coherence tomography in patients with retinitis pigmentosa. *Ophthalmology* 2004; 111: 1899–904.

515. Thobani A, Fishman G. The use of carbonic anhydrase inhibitors in the retreatment of cystic macular lesions in retinitis pigmentosa and X-linked retinoschisis. *Retina* 2011; 31: 312–15.

516. Pinckers A, Cruysberg J. Acetazolamide in dominant cystoid macular dystrophy. *Ophthalmic Paediatr* 1993; 14: 95–9.

517. Fishman G a., Gilbert LD, Anderson RJ, et al. Effect of Methazolamide on Chronic Macular Edema in Patients with Retinitis Pigmentosa. *Ophthalmology* 1994; 101: 687–693.

518. Gilbert LD, Fishman GGA, Glenn AM, et al. Rebound of macular edema with continued use of methazolamide in patients with retinitis pigmentosa. *Arch Ophtalmol* 1993; 111: 1640–6.

519. Shahidi M, Fishman G, Ogura Y, et al. Foveal thickening in retinitis pigmentosa patients with cystoid macular edema. *Retina* 1994; 14: 243–7.

520. Grover S, Fishman G, Fiscella R, et al. Efficacy of dorzolamide hydrochloride in the management of chronic cystoid macular edema in patients with retinitis pigmentosa. *Retina* 1997; 17: 222–31.

Han transcurrido más de 5 años desde la publicación de esta Guía de Práctica Clínica y está pendiente su actualización

521. Ikeda Y, Hisatomi T, Yoshida N, et al. The clinical efficacy of a topical dorzolamide in the management of cystoid macular edema in patients with retinitis pigmentosa. *Graefes Arch Clin Exp Ophthalmol* 2012; 250: 809–14.

522. Ikeda Y, Yoshida N, Notomi S, et al. Therapeutic effect of prolonged treatment with topical dorzolamide for cystoid macular oedema in patients with retinitis pigmentosa. *Br J Ophthalmol* 2013; 97: 1187–91.

523. Grover S, Apushkin M a, Fishman G a, et al. Topical dorzolamide for the treatment of cystoid macular edema in patients with retinitis pigmentosa. *Am J Ophthalmol* 2006; 141: 707.

524. Fishman G a, Apushkin M a. Continued use of dorzolamide for the treatment of cystoid macular oedema in patients with retinitis pigmentosa. *Br J Ophthalmol* 2007; 91: 743–5.

525. Genead M, Fishman G. Efficacy of sustained topical dorzolamide therapy for cystic macular lesions in patients with retinitis pigmentosa and usher syndrome. *Arch Ophthalmol* 2010; 128: 1146–1150.

526. Pacella E, Arrico L, Santamaria V, et al. Chlorhydrate Versus Acetazolamide in the Management of Chronic Macular Edema in Patients with Retinitis Pigmentosa: Description of Three Case Reports. *Opthalmology eye Dis* 2014; 6: 21–26.

527. Guiffre G. Topical dorzolamide for the treatment of cystoid macular edema in patients with retinitis pigmentosa. *Am J Ophthalmol* 2006; 142: 707.

528. Grover S. Topical Dorzolamide for the treatment of Cystoid Macular Edema in patients with retinitis pigmentosa Reply. *Am J Ophthalmol* 2005; 142: 707–8.

529. Passo M, Palmer E, Van Buskirk E. Plasma timolol in glaucoma patients. *Ophthalmology* 1984; 91: 1361–3.

530. García Sánchez J, Honrubia López F, García Feijóo J, et al. Diagnóstico y tratamiento del glaucoma del ángulo abierto. *LXXXIX Ponen la Soc Española Oftalmol* 2013; 10: 283–306.

531. Ghajarnia M, Gorin M. Acetazolamide in the treatment of X-linked retinoschisis maculopathy. *Arch Ophthalmol* 2007; 125: 571–573.

532. Apushkin MA, Fishman GA. Use of Dorzolamide for patients with x-linked retinoschisis. *Retina* 2006; 26: 741–745.

533. Genead M, Mcanany J, Fishman G. Topical dorzolamide for treatment of cystoid macular edema in patients with choroideremia. *Retina* 2012; 32: 826–33.

Han transcurrido más de 5 años desde la publicación de esta Guía de Práctica Clínica y está pendiente su actualización

534. Khandhadia S, Trump D, Menon G, et al. X-linked retinoschisis maculopathy treated with topical dorzolamide, and relationship to genotype. *Eye* 2011; 25: 922–8.

535. Giusti C, Forte R, Vingolo E. Deflazacort treatment of cystoid macular edema in patients affected by Retinitis Pigmentosa: a pilot study. *Eur Rev Med Pharmacol Sci* 2002; 6: 1–8.

536. Ozdemir H, Karacorlu M, Karacorlu K. Intravitreal triamcinolone acetonide for treatment of cystoid macular oedema in patients with retinitis pigmentosa. *Acta Ophthalmol …* 2005; 83: 248–51.

537. Scorolli L, Morar M, Meduri A, et al. Treatment of Cystoid Macular Edema in Retinitis Pigmentosa With Intravitreal Triamcinolone. *Arch Ophtalmol* 2007; 125: 759–64.

538. Wang C, Hu J, Bernstein P, et al. Intravitreal injection of triamcinolone acetonide for macular due to retinitis pigmentosa and other retinal diseases. *Adv Exp Med Biol* 2006; 572: 309–314.

539. Gokce G, Sobaci G, Durukan A, et al. Intravitreal triamcinolone acetonide compared with bevacizumab for the treatment of patients with macular edema secondary to central retinal vein occlusion. *Postgr Med* 2013; 125: 51–8.

540. Bressler NM, Edwards AR, Beck RW, et al. Exploratory analysis of of diabetic retinopathy progression through 3 years in a randomized clinical trial comparing intravitreal triamcinolone with focal/grid photocoagulation. *Arch Ophthalmol* 2009; 127: 1566–71.

541. Conti SM, Kertes PJ. The use of intravitreal corticosteroids, evidence-based and otherwise. *Curr Opin Ophthalmol* 2006; 17: 235–244.

542. Luthra S, Alberto R, Luigi S, et al. Bilateral optic neuropathy and intraretinal deposits after pars plana vitrectomy. *Indian J Ophthalmol* 2013; 63: 72–4.

543. Group DRR. A randomized trial comparing intravitreal triamcinolone acetonide and focal/grid photocoagulation for diabetic macular edema. *Ophthalmology* 2008; 115: 1447–1450.

544. Gómez-Ulla F, Abraldes MJ, Basauri E, et al. Guías de práctica clínica de la SERV: manejo de las oclusiones venosas de la retina. *Arch Soc Esp Oftalmol* 2010; 85: 294–309.

545. Mirshahi A, Shenazandi H, Lashay A, et al. Intravitreal triamcinolone as an adjunct to standard laser therapy in coexisting high-risk proliferative diabetic retinopathy and clinically significant macular edema. *Retina* 2010; 30: 254–259.

Han transcurrido más de 6 años desde la publicación de esta Guía de Práctica Clínica y está pendiente su actualización

546. Ramezani A, Esfandiari H, Entezari M, et al. Three intravitreal bevacizumab versus two intravitreal triamcinolone injections in recent onset central retinal vein occlusion. *Acta ophthalmol* 2014; 92: e530–e539.

547. Pareja Ríos a, López Galvez M. *Manejo de las complicaciones oculares de la diabetes. Retinopatía Diabética y Edema Macular.* 2015.

548. Srour M, Querques G, Leveziel N, et al. Intravitreal dexamethasone implant (Ozurdex) for macular edema secondary to retinitis pigmentosa. *Graefes Arch Clin Exp Ophthalmol* 2013; 251: 1501–6.

549. Yuzbasioglu E, Artunay O, Rasier R, et al. Intravitreal bevacizumab (Avastin) injection in retinitis pigmentosa. *Curr Eye Res* 2009; 34: 231–7.

550. Melo GB, Farah ME, Aggio FB. Intravitreal injection of bevacizumab for cystoid macular edema in retinitis pigmentosa. *Acta Ophthalmol Scand* 2007; 85: 461–3.

551. Artunay O, Yuzbasioglu E, Rasier R, et al. Intravitreal ranibizumab in the treatment of cystoid macular edema associated with retinitis pigmentosa. *J Ocul Pharmacol Ther* 2009; 25: 545–50.

552. Heckenlively J, Newsome D, Blacharski P. Grid photocoagulation for macular edema in patients with retinitis pigmentosa. *Am J Ophthalmol* 1987; 103: 161–6.

553. García-Arumí J, Martinez V, Sararols L, et al. Vitreoretinal surgery for cystoid macular edema associated with retinitis pigmentosa. *Ophthalmology* 2003; 110: 1164–9.

554. Batio lu F, Ozmert E, Parmak N, et al. Two-year results of intravitreal triamcinolone acetonide injection for the treatment of diabetic macular edema. 27.

555. Sodi A, Murro V, Caporossi O, et al. Long-Term Results of Photodynamic Therapy for Choroidal Neovascularization in Pediatric Patients with Best Vitelliform Macular Dystrophy. 2015; 26: 168–74.

556. Kapoor KG, Bakri SJ. Intravitreal anti-vascular endothelial growth factor therapy for choroidal neovascularization due to Sorsby macular dystrophy. *J Ocul Pharmacol Ther* 2013; 29: 444–447.

557. Andrade RE, Farah ME, Costa R. Photodynamic Therapy With Verteporfin for Subfoveal Choroidal Neovascularization in Best Disease. *Am J Ophthalmol* 2003; 136: 1179–1181.

558. Batioglu F, Ozmert E, Suren E, et al. Intravitreal Ranibizumab for the Treatment of Choroidal Neovascularization in Best's Vitelliform Macular Dystrophy. *J Med Cases* 2012; 3: 250–253.

Han transcurrido más de 5 años desde la publicación de esta Guía de Práctica Clínica y está pendiente su actualización

559. Cennamo G, Cesarano I, Vecchio EC, et al. Functional and Anatomic Changes in Bilateral Choroidal Neovascularization Associated with Vitelliform Macular Dystrophy After Intravitreal Bevacizumab. *J Ocul Pharmacol Ther* 2012; 28: 643–6.

560. Frennesson CI, Wadelius C, Nilsson SEG. Best vitelliform macular dystrophy in a Swedish family: genetic analysis and a seven-year follow-up of photodynamic treatment of a young boy with choroidal neovascularization. *Acta Ophthalmol* 2014; 92: 238–242.

561. Querques G, Bocco MCA, Soubrane G, et al. Intravitreal ranibizumab (Lucentis) for choroidal neovascularization associated with vitelliform macukar dystrophy. *Acta Ophthalmol* 2008; 246: 694–5.

562. Velazquez-Villoria D, Badia CM, Quera JR, et al. Bevacizumab intravítreo en neovascularización coroidea asociada a enfermedad de Best. *Arch Soc Esp Oftalmol* 2015; 89: 405–407.

563. Campos Arcos M, Díaz Cascajosa J. Ranibizumab intravítreo como tratamiento de membrana neovascular coroidea asociada a la distrofia macular viteliforme o enfermedad de Best. In: *44 Congrés de la Societat Catalana d'Oftalmologia*. 2003.

564. Sisk R a, Berrocal AM, Albini T a, et al. Bevacizumab for the treatment of pediatric retinal and choroidal diseases. *Ophthalmic Surg Lasers Imaging* 2010; 41: 582–592.

565. Celea C, Pop M, Avidis-Zamfiroiu N, et al. Evolution of Choroidal Neovascular Membrane in Best Disease after Single Intravitreal Bevacizumab. Case Report. *MAEDICA - a Journa Clin Med* 2015; 10: 61–64.

566. Peiretti E, Klancnik JJ, Spaide R, et al. Choroidal neovascularization in sorsby fundus dystrophy treated with photodynamic therapy and intravitreal triamcinolone acetonide. *Retina* 2005; 25: 377–9.

567. Querques G, Bocco MCA, Soubrane G, et al. Intravitreal ranibizumab (Lucentis) for choroidal neovascularization associated with Stargardt's disease. *Graefes Arch Clin Exp Ophthalmol* 2008; 246: 319–21.

568. Kim HH, Carvounis PE, Bc H, et al. Photodynamic therapy for bilateral subfoveal choroidal neovascularization complicating stargardt macular dystrophy. *Retin Cases Br Reports* 2008; 2: 6–8.

569. Malik A, Sood S, Narang S. Successful treatment of choroidal neovascular membrane in retinitis pigmentosa with intravitreal bevacizumab. *Int Ophthalmol* 2010; 30: 425–428.

Han transcurrido más de 5 años desde la publicación de esta Guía de Práctica Clínica y está pendiente su actualización

570. Palejwala N V, Lauer AK, Weleber RG. Choroideremia associated with choroidal neovascularization treated with intravitreal bevacizumab. *Clin Ophthalmol* 2014; 8: 1675–9.

571. Tiosano L, Jaouni T, Averbukh E, et al. Bevacizumab treatment for choroidal neovascularization associated with adult-onset foveomacular vitelliform dystrophy. *Eur J Ophthalmol* 2014; 24: 890–6.

572. Prieto-Calvo E, Torrón-Fernández Blanco C, Egea-Estopiñán C, et al. Ranibizumab intravítreo en neovascularización coroidea secundaria a distrofia foveomacular viteliforme del adulto. *Arch Soc Esp Oftalmol* 2012; 87: 149–152.

573. Gallego-Pinazo R, Dolz-Marco R, Pardo-López D, et al. Primary intravitreal ranibizumab for adult-onset foveomacular vitelliform dystrophy. *Graefe's Arch Clin Exp Ophthalmol* 2011; 249: 455–458.

574. Mimoun G, Caillaux V, Querques G, et al. Ranibizumab for choroidal neovascularization associated with adult-onset foveomacular vitelliform dystrophy: one-year results. *Retina* 2013; 33: 513–521.

575. Sohn E, Patel P, MacLaren R, et al. Responsiveness of Choroidal Neovascular Membranes in Patients With R345W Mutation in Fibulin 3 (Doyne Honeycomb Retinal Dystrophy) to Anti–Vascular Endothelial Growth Factor Therapy. *Arch Ophthalmol* 2011; 129: 1626–8.

576. Parodi MB, Iacono P, Cascavilla M, et al. Intravitreal bevacizumab for subfoveal choroidal neovascularization associated with pattern dystrophy. *Investig Ophthalmol Vis Sci* 2010; 51: 4358–4361.

577. Empeslidis T, Vardarinos a, Deane J, et al. Intravitreal ranibizumab in the treatment of butterfly-shaped pattern dystrophy associated with choroidal neovascularization: a case report. *Case Rep Ophthalmol* 2012; 3: 77–82.

578. Miller S, Bresnick G, Chandra S. Choroidal neovascular membrane in Best's vitelliform macular dystrophy. *Am J Ophthalmol* 1976; 82: 252–5.

579. Moss H, Epley KD, Tripathy K, et al. Best Disease. *Best Disease*http://eyewiki.aao.org/Best_Disease (2014, accessed 22 February 2016).

580. Wormald R, Evans J, Smeeth L, et al. Photodynamic therapy for neovascular age-related macular degeneration. *Cochrane Database Syst Rev* 2007; CD002030.

581. Heckenlively JR, Yoser SL, Friedman LH, et al. Clinical findings and common symptoms in retinitis pigmentosa. *Am J Ophthalmol* 1988; 105: 504–11.

582. Vingolo EM, Salvatore S, Stagnitti F. Visual acuity changes in retinitis pigmentosa during pregnancy. *Int J Gynecol Obstet* 2009; 105: 269.

Han transcurrido más de 5 años desde la publicación de esta Guía de Práctica Clínica y está pendiente su actualización

583. Ahuja AK, Dorn J, Caspi A, et al. Blind subjects implanted with the argus II retinal prosthesis are able to improve preformance in a spatial-motor task. *Br J Ophthalmol* 2011; 95: 539–43.

584. Ammann F, Klein D, Franceschetti A. Genetic and epidemiological investigations on pigmentary degeneration of the retina and allied disorders in Switzerland. *J Neurol Sci* 1963; 2: 183–96.

585. Haim M, Holm N V, Rosenberg T. Prevalence of retinitis pigmentosa and allied disorders in Denmark. I Main results. *Acta Ophthalmol* 1992; 70: 178–86.

586. Jin X, Qu LH, Meng XH, et al. Detecting genetic variations in hereditary retinal dystrophies with next-generation sequencing technology. *Mol Vis* 2014; 20: 553–60.

587. Damen GWJ a, Krabbe PFM, Kilsby M, et al. The Usher lifestyle survey: maintaining independence: a multi-centre study. *Int J Rehabil Res* 2005; 28: 309–320.

588. Figueiredo M, Chiari B, Goulart B. Communication in deafblind adults with Usher syndrome: retrospective observational study. *CoDAS* 2013; 3: 319–324.

589. Hyvärinen L. Implications of deafblindness on visual assessment procedures: considerations for audiologists, ophthalmologists, and interpreters. *Trends Amplif* 2007; 11: 227–32.

590. Bittner AK, Edwards L, George M. Coping strategies to manage stress related to vision loss and fluctuations in retinitis pigmentosa. *Ophthometry* 2010; 81: 461–8.

Han transcurrido más de 5 años desde la publicación de esta Guía de Práctica Clínica y está pendiente su actualización

Han transcurrido más de 5 años desde la publicación de esta Guía de Práctica Clínica y está pendiente su actualización

MINISTERIO DE
SANIDAD, SERVICIOS SOCIALES
E IGUALDAD