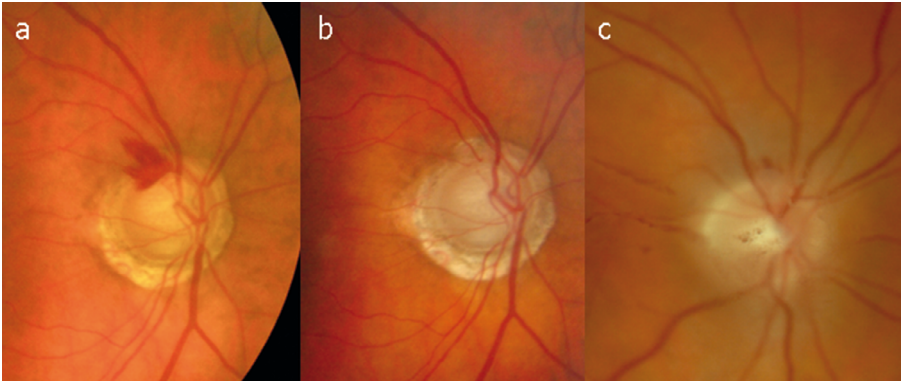

Figura 4. A. Hemorragia peripapilar a las 11h en el contexto de una papila con excavación severa índice e/p >9/10 y atrofia peripapilar ß. B. A la resolución de la hemorragia a los 4 meses se aprecia la severidad de la excavación temporal superior y la extensión de la atrofia ß 360º. C. Hemorragia peripapilar en el contexto de un desprendimiento de vítreo hemorrágico. Debe hacerse un diagnóstico diferencial con otras causas de hemorragias peripapilares.